

Original

Implante posoperatorio de tejido endometrial en pared abdominal: ¿es un problema evitable?



Postoperative implantation of endometrial tissue in the abdominal wall: is it an avoidable problem?

Derlin Marcio Juárez Muas

Sector de Pared Abdominal. Servicio de Cirugía General. Hospital Público Materno Infantil. Salta (Argentina)

Resumen

Introducción: La endometriosis es una enfermedad frecuente, con una evolución incierta y gran impacto en la calidad de vida de las mujeres. La endometriosis de pared abdominal (EPA) se considera una entidad específica primaria o secundaria al implante de tejido endometrial en la cicatriz de cirugías ginecológicas y obstétricas.

Métodos: Estudio retrospectivo con base prospectiva de pacientes con EPA entre marzo de 2017 y marzo de 2021.

Resultados: Se analizaron 26 pacientes, con una edad promedio de 34 años; antecedentes de cesáreas, en el 88.40 %, e hysterectomías, en el 7.70 %. Se evidenciaron cambios cíclicos del tamaño tumoral y nivel de dolor en el 76.9 %. El diagnóstico preoperatorio de EPA fue del 57.69 %; de granuloma por hilo, del 26.92 %. La localización del nódulo endometriósico fue del 73 % en el extremo derecho de la cicatriz de Pfannenstiel; en el extremo izquierdo y central, 11.53 %, respectivamente, con un tamaño tumoral medio de 33 mm. Compromiso musculo-aponeurótico en el 80.76 %. Se realizó reparación parietal anatómica en el 96.16 %. Tiempo quirúrgico, de 32 ± 16 minutos. Confirmación histopatológica en el 100 %. El seguimiento fue de 36.6 ± 29 meses. Las complicaciones posoperatorias (11.53 %): un seroma, un hematoma y una eventración. La recurrencia de EPA fue del 3.85 %.

Conclusiones: La EPA es una entidad en aumento por el creciente número de cesáreas en el mundo. Debe sospecharse ante un nódulo y dolor en una cicatriz de cirugía ginecoobstétrica. El tratamiento de elección es la extirpación tumoral completa con margen de seguridad y protección parietal durante dicho procedimiento y las cirugías ginecoobstétricas podrían ser útiles para reducir su aparición o recurrencia.

Recibido: 03-04-2024

Aceptado: 16-04-2024

Palabras clave:

Endometriosis de pared abdominal, tumor de pared abdominal, endometriosis poscesárea, diagnóstico, tratamiento quirúrgico.

Conflicto de intereses: el autor declara no tener conflictos de interés.

Inteligencia artificial: el autor declara no haber usado inteligencia artificial (IA) ni ninguna herramienta que use IA para la redacción del artículo.

Autor para correspondencia: Derlin Marcio Juárez Muas. Sector de Pared Abdominal. Servicio de Cirugía General. Hospital Público Materno Infantil. Hospital Materno Infantil. Avenida Sarmiento, 1301. 4400 Salta. Provincia de Salta (Argentina)

Correo electrónico: derlinjuas@yahoo.com.ar

Juárez Muas DM. Implante posoperatorio de tejido endometrial en pared abdominal: ¿es un problema evitable? Rev Hispanoam Hernia. 2024;12(3):113-119

Abstract

Introduction: Endometriosis is a common disease, with an uncertain evolution and great impact on women's quality of life. Abdominal wall endometriosis (EPA) is considered a specific entity primary or secondary to the implantation of endometrial tissue in the scar of gynecological and obstetric surgeries.

Methods: Retrospective study with a prospective basis of patients with EPA between March 2017 and March 2021.

Results: 26 patients with an average age of 34 years were analyzed. History of cesarean sections in 88.40 % and hysterectomies in 7.70 %. Cyclic changes in tumor size and pain level were evident in 76.9 %. The preoperative diagnosis of EPA was 57.69 %, thread granuloma 26.92 %. The location of the endometriotic nodule was 73 % at the right end of the Pfannenstiel scar, left end and central 11.53 % respectively, with an average tumor size of 33 mm. Muscle-aponeurotic involvement in 80.76 %. Anatomical parietal repair was performed in 96.16 %. Surgical time of 32 ± 16 minutes. Histopathological confirmation in 100 %. At follow-up it was 36.6 ± 29 months. Postoperative complications (11.53 %): a seroma, a hematoma and an eventration. EPA recurrence was 3.85 %.

Conclusions: The EPA is a growing entity due to the increasing number of cesarean sections in the world. It should be suspected when there is a nodule and pain in a gynecological-obstetric surgery scar. The treatment of choice is complete tumor removal with a safety margin and parietal protection during said procedure and gynecological-obstetric surgeries could be useful to reduce its appearance or recurrence.

Keywords:

Abdominal wall endometriosis, abdominal wall tumor, post-cesarean endometriosis, diagnosis, surgical treatment.

INTRODUCCIÓN

La endometriosis es una enfermedad benigna caracterizada por la presencia de tejido endometrial fuera de la cavidad uterina. Afecta a entre el 7 y el 10 % de las mujeres¹⁻³. Puede ser asintomática, en un 20 % de las pacientes, y su diagnóstico puede ser casual durante un procedimiento quirúrgico o puede evidenciarse durante la realización de estudios por infertilidad^{3,4}. Es una enfermedad que representa un problema de salud pública²⁻⁷.

En el año 1860, K. Rokitansky describió que el tejido ectópico responde a la estimulación hormonal ovárica y prolifera cuando es estimulada por estrógenos cíclicos, por lo que la mujer parece «menstruar»^{2,8}.

La endometriosis afecta con mayor frecuencia a estructuras pelvianas^{2,9}, conocida como endometriosis profunda, caracterizada por el dolor pelviano crónico en el 95 % de los casos^{3,4}. La localización extrapelviana^{2,10} es muy variada. La endometriosis de la pared abdominal (EPA) representa una endometriosis superficial caracterizada por endometrio ectópico en cualquiera de sus planos en la cicatriz posoperatoria de cirugías ginecológicas (histerectomías, miomectomías, endometriosis, lisis tubaria, etc.) y obstétricas (cesáreas)^{2-4,11}.

Los nódulos endometriósicos de la pared abdominal se manifiestan clínicamente con dolor cíclico y aumento del volumen de la masa parietal entre el 50 y el 80 % de las pacientes. Además, pueden existir cambios de coloración en la piel y drenaje de contenido sanguíneo a través de un orificio cutáneo fistular (fistula menstrual) hacia el exterior en endometriosis activas^{3,4,12-14}.

El tiempo de latencia de presentación de la EPA es de 3.6 años después de la cirugía. Es una entidad poco conocida por los cirujanos generales. El diagnóstico preoperatorio a menudo se confunde con un granuloma por sutura, absceso de pared abdominal, hematoma parietal, lipoma, hernia incisional o inguinal, quiste de Nuck inguinal, quiste sebáceo o tumor desmoide^{2-4,12,13}. Si la tumoración se localiza en la región inguinal, deberíamos pensar en endometriosis del ligamento redondo en el conducto inguinal¹⁵.

La sospecha clínica de endometriosis debe basarse en un adecuado examen semiológico y ginecológico, lo que expresa una sensibilidad diagnóstica del 80 %^{2-4,16-18}. Es fundamental documentar si existe un diagnóstico previo de la enfermedad, sobre todo en pacientes con dolor pelviano crónico, ya que existe un retraso en el diagnóstico de 7 a 8 años^{3,4,17}. La evaluación debe complementarse con ultrasonido de partes blandas y, en caso de dudas diagnósticas, con resonancia magnética nuclear (RMN)

y tomografía axial computarizada (TAC)^{2-4,19} o exploración laparoscópica^{3,4}.

El diagnóstico de certeza de esta patología se efectúa mediante el estudio histopatológico^{3,4}. El tratamiento de elección recomendado en EPA es la exéresis quirúrgica con margen de seguridad debido al riesgo de recurrencia^{2, 20-22}.

MATERIALES Y MÉTODOS

Estudio retrospectivo con base prospectiva de pacientes con endometriosis abdominal en el Hospital Público Materno Infantil de Salta entre el 1 de marzo de 2017 y el 31 de marzo de 2021. El objetivo del estudio es analizar la frecuencia de EPA, su asociación a cirugías ginecoobstétricas y los factores predisponentes, así como determinar las complicaciones posoperatorias y la recidiva.

Resultados

Se analizaron 250 pacientes con diagnóstico de endometriosis. Se evidenciaron 26 casos de EPA posicional de cirugías obstétricas o ginecológicas (10.4 %). La edad media fue de 34.7 años (18-65 años), con un promedio de 2 cesáreas. Riesgo quirúrgico: ASA I (53.84 %) y ASA II (46.16 %). El 88.40 % presentó antecedentes de cesáreas; el 7.70 %, hysterectomías y el 3.84 %, ambos procedimientos.

El periodo de latencia de aparición de los síntomas después de la cirugía fue de 24.4 meses (2-90). Se manifestaba con dolor abdominal y tumoración palpable sobre la cicatriz de Pfannenstiel en el 100 % de los casos. El dolor abdominal y la variación en el tamaño de la masa parietal fueron cíclicas en el 76.9 %. Solo dos pacientes refirieron, además, dispareunia y dismenorrea asociada.

La duración de los síntomas desde su aparición hasta la resolución quirúrgica fue de 18.15 meses (2-60).

El diagnóstico inicial preoperatorio fue EPA (57.69 %), seguido de granuloma por hilo (26.92 %) y hernia incisional o inguinal en el 11.53 % (fig. 1).

La evaluación complementaria de las pacientes se realizó con métodos por imágenes. La ultrasonografía representó el 96 %, lo que permitió identificar lesiones superficiales (fig. 2A) y profundas (musculares) (fig. 2B). El tamaño de las lesiones parietales infor-

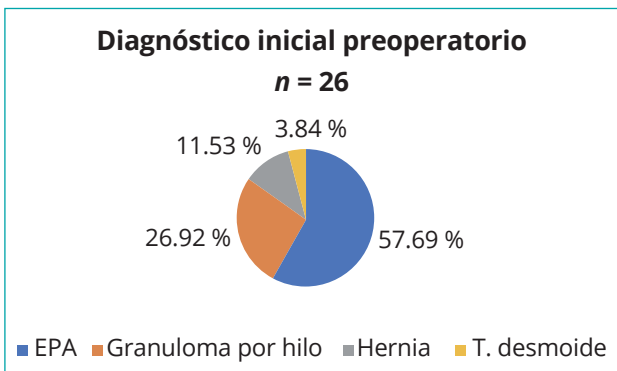


Figura 1. Diagnóstico inicial preoperatorio: EPA, 57.69 %; granuloma por hilo, 26.92 %; hernia incisional o inguinal, 11.53 %.

madras por las imágenes fue de entre 16 y 50 mm, con un promedio de 28 mm, con la presencia de señal Doppler en su interior localizada en la interfase muscular-subcutánea en 6 casos (fig. 2C). Hay que señalar que dicha lesión podría corresponder al foco de endometriosis en primera instancia y a tomografía axial computarizada en el 4 % (fig. 2D). La localización del nódulo con respecto a la cicatriz de Pfannenstiel fue en el extremo derecho (73 %), el extremo izquierdo y central (11.53 %), respectivamente, y multifocal extremo derecho y central (3.84 %) (fig. 3 A y B).

Después de la evaluación clínica quirúrgica, ginecológica y de imagen, se llegó al diagnóstico de EPA y se indicó exéresis quirúrgica de la masa tumoral. Se extirpó un nódulo de 33 mm de promedio (16-60 mm), con un margen de seguridad de 1 cm (fig. 4A). Se evidenció un compromiso musculoaponeurótico en el 80.76 % (fig. 4B) y de piel y tejido celular subcutáneo en el 19.23 %. Si la endometriosis compromete el plano musculoaponeurótico, después de la incisión de la piel y de la disección del tejido celular subcutáneo, protegemos la herida con material impermeable de polietileno antes de la resección tumoral para evitar el implante accidental-iatrogénico de tejido endometrial y favorecer la recidiva (fig. 4C). La reparación del defecto parietal después de la resección se resolvió con cierre anatómico simple, con sutura continua de dos planos. El primero se efectuó con poliglicatina 910, calibre n.º 1, y el segundo plano fue con polipropileno, calibre n.º 1. En una paciente (3.84 %) el defecto fue superior a 5 cm, por lo que se decidió usar una prótesis de polipropileno macroporoso preperitoneal para corregir un gran defecto, sin tensión (fig. 4D).

El tiempo quirúrgico medio fue de 32 ± 16 minutos, sin complicaciones durante la operación. El procedimiento se efectuó con la modalidad de cirugía mayor ambulatoria (96.15 %) y se decidió el ingreso de la paciente durante 24 horas (3.84 %), que requirió el uso de prótesis para corregir el defecto. La anestesia utilizada fue bloqueo raquídeo (80.76 %), neurolepto-analgésico-anestesia local (7.70 %) y anestesia local (11.53 %). El diagnóstico de certeza se confirmó mediante el examen histopatológico convencional

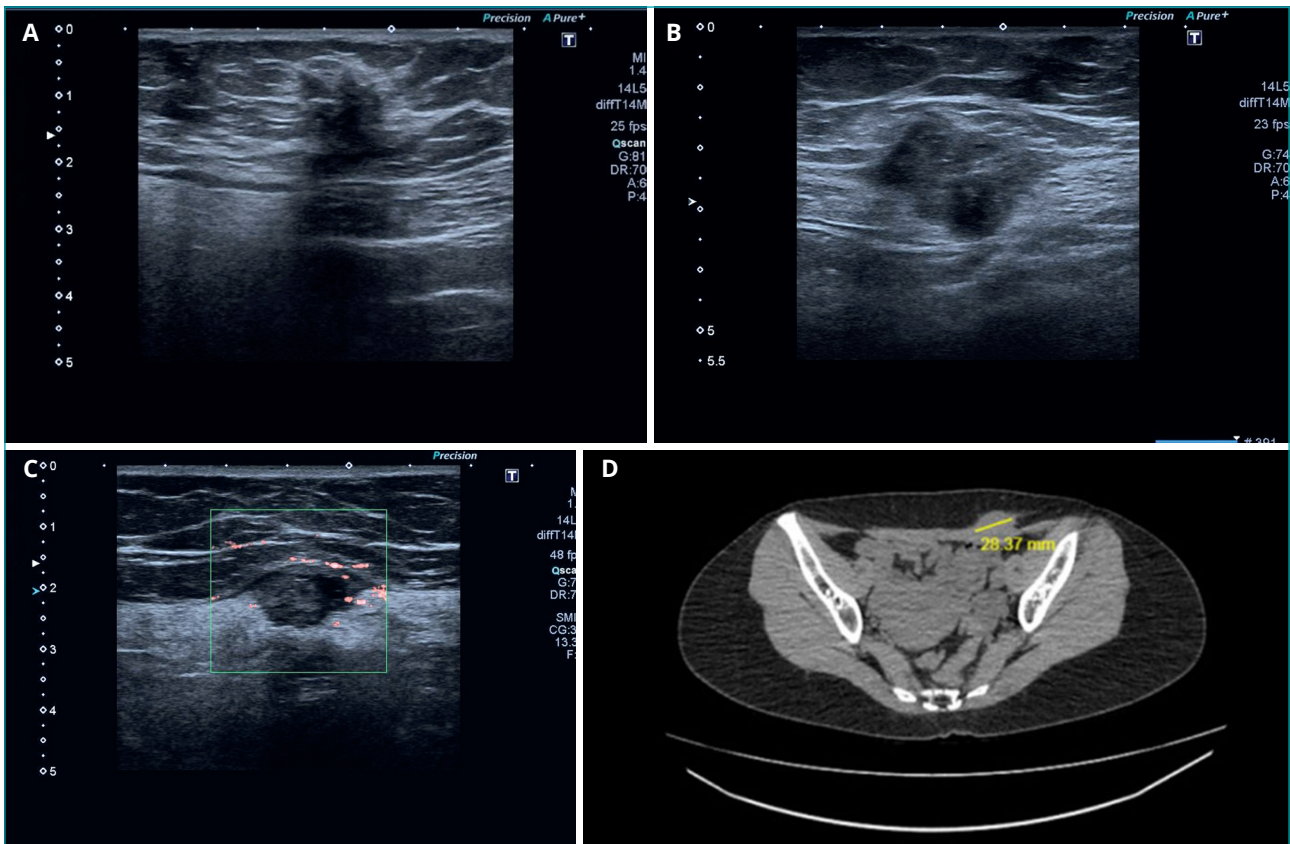


Figura 2. A. Ultrasonografía que muestra imagen nodular a nivel subcutáneo. B. Ultrasonografía que muestra imagen nodular del recto derecho a nivel subaponeurótico de la vaina anterior. C. Ultrasonografía que muestra imagen nodular en la línea alba suprapúbica con vascularización periférica. D. TAC. Imagen nodular en el recto anterior izquierdo.

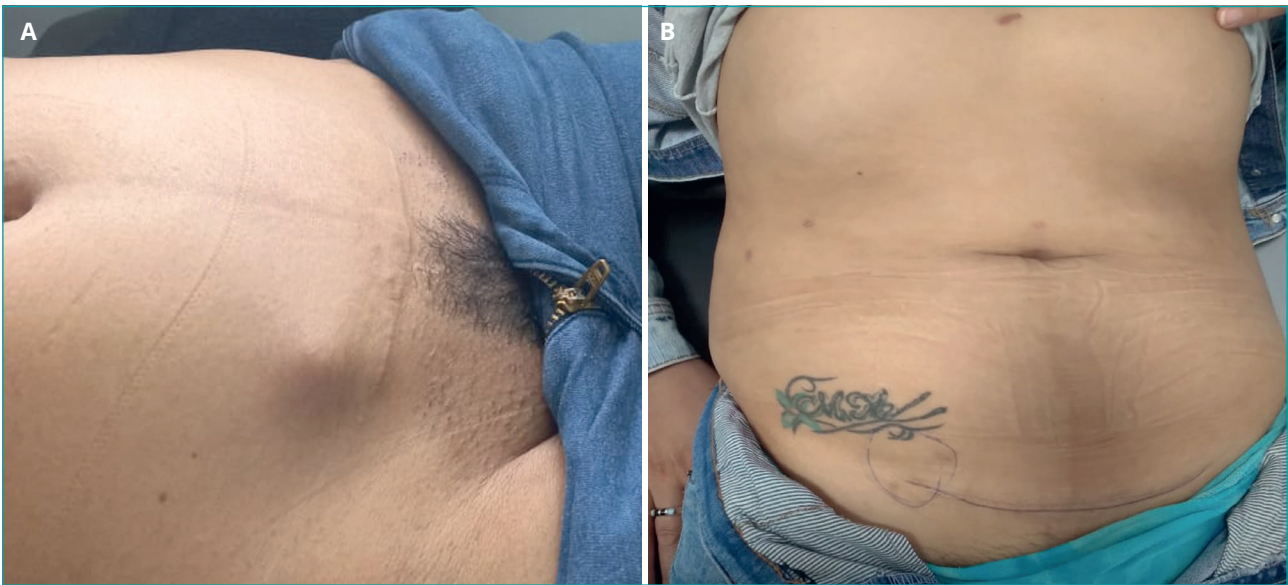

Figura 3. A. Nódulo en el extremo derecho de la cicatriz de Pfannenstiel. B. Nódulo en extremo derecho de cicatriz de Pfannenstiel.

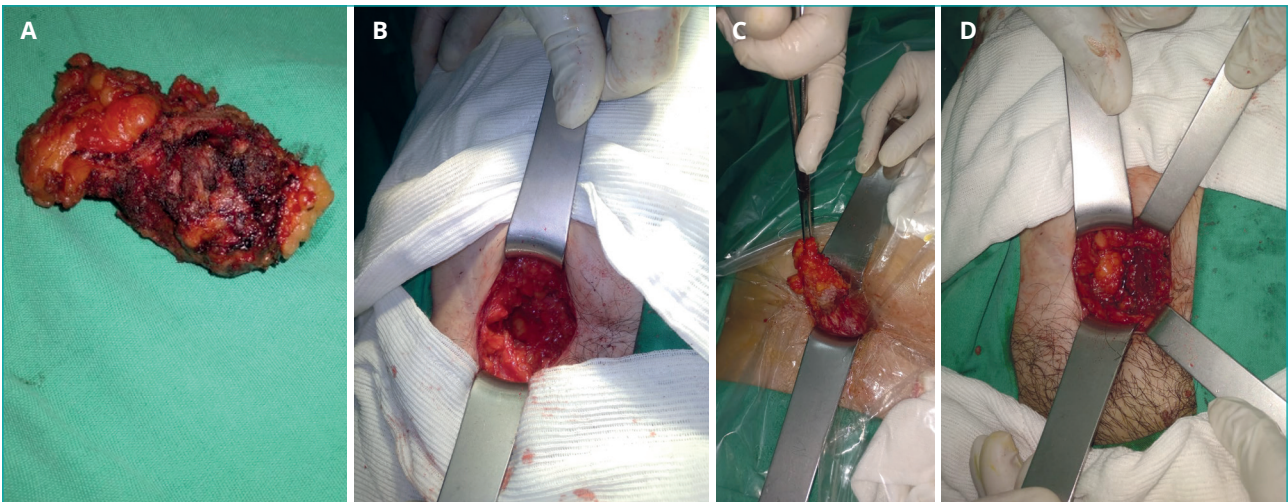


Figura 4. A. Nódulo extirpado. B. Defecto parietal después de la resección nodular con compromiso muscular. C. Protección de la herida con polietileno. D. Colocación de prótesis para refuerzo parietal.

con biopsia diferida en todos los pacientes (fig. 5 A, B y C). El seguimiento fue de 36.6 ± 29 meses. Se evidenciaron 3 complicaciones posoperatorias (11.53 %): un seroma y un hematoma, que se resolvieron con manejo conservador, y una eventración diagnosticada a los 10 meses posoperatorios. Se constató recurrencia de EPA en una paciente (3.84 %) a los 12 meses posoperatorios.

DISCUSIÓN

La endometriosis es una enfermedad ginecológica crónica frecuente que puede afectar hasta al 10 o al 15 % de las mujeres en edad fértil^{1-3,23}. Representa un problema de salud pública que afecta la salud psíquica y física, a la calidad de vida de las mu-

jer, a la planificación familiar (principal causa de infertilidad), a la carrera profesional, a la educación y al absentismo laboral y que representa un gran impacto económico²⁻⁸.

La presencia de tejido ectópico se vio casi en todos los órganos y tejidos del cuerpo, afectando con mayor frecuencia a órganos ginecológicos y estructuras pelvianas^{2,9}. Es fundamental documentar si existe un diagnóstico previo de la enfermedad, sobre todo en pacientes con dolor pélvico crónico, ya que la literatura muestra un retraso en el diagnóstico de 7 a 8 años^{3,4,17}.

El concepto de endometriosis de pared abdominal (EPA) hace referencia a una endometriosis superficial (extraperitoneal) por la presencia de endometrio ectópico en cualquiera de los planos de la pared abdominal, sin que tenga que haber un procedimiento

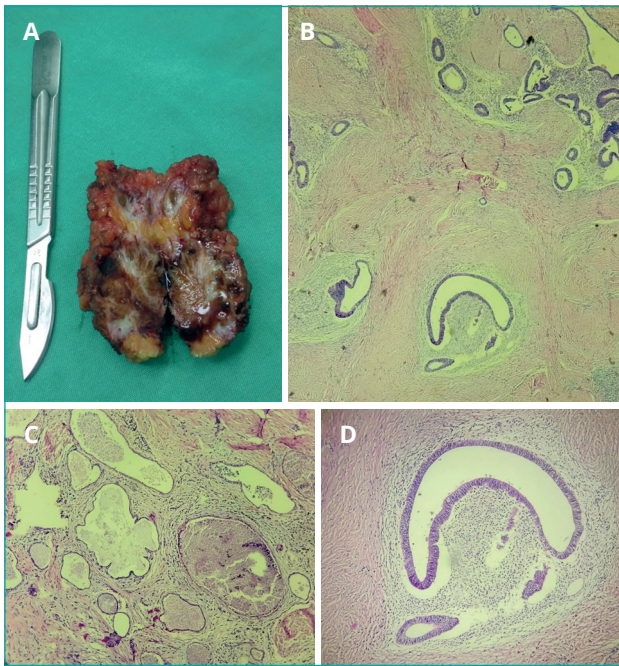


Figura 5. A: Pieza macroscópica. Tumor sólido con áreas blanquecinas de aspecto fibroso que alternan con otras cribiformes de contenido hemático. B. $\times 4$. H y E. Microfotografía en la que se evidencian focos de endometrio ectópico inmersos en tejido muscular. C. $\times 10$. H y E. Foco de estructuras glandulares endometriales dilatadas con escasos eritrocitos intraluminales, en fase secretora y premenstrual, rodeadas de escaso estroma endometrial que se infiltran en el tejido muscular. D. $\times 40$. H y E. Microfotografía que muestra glándula endometrial revestida por epitelio proliferativo rodeada de estroma endometrial con cambios edematosos inmersos en el tejido muscular. Cortesía de la Dra. Paola Bazzoni (Salta, Argentina), que ha cedido las imágenes de su archivo personal.

quirúrgico previo. A diferencia del resto de las localizaciones atípicas, la incidencia de EPA es similar a la población fértil (13 %), es decir, su presencia no implica la coexistencia de afectación pélvica²³.

Su diagnóstico puede ser difícil debido a sus síntomas inespecíficos, lo que retrasa su diagnóstico y tratamiento. Sin embargo, según la literatura, es más frecuente en cicatrices posoperatorias de cirugías obstétricas (cesáreas) y ginecológicas (histerectomías, miomectomías, endometriosis)^{2-4,11,23,24}.

La consulta de una paciente por un nódulo o una tumoración localizados sobre una cicatriz posoperatoria de cirugía obstétrica o ginecológica es actualmente más frecuente debido al aumento en el número de cesáreas en todo el mundo²⁴. Esta situación debería alertarnos sobre una posible EPA, sobre todo si presenta cambios cíclicos en el dolor y en el tamaño de la tumoración, que puede estar presente de manera variable entre el 57 y el 95 % de las ocasiones²³⁻²⁶. La utilización de métodos complementarios por imágenes es necesaria para confirmar la sospecha diagnóstica. Habitualmente usamos ultrasonografía y, en casos de dudas diagnósticas (asuntos difíciles por obesidad, múltiples cirugías o antecedentes de procesos inflamatorios-infecciosos de la pared abdominal que alteran los planos anatómicos), la RMN o la TAC serían de utilidad para descartar patologías asociadas o lesiones multifocales. Durante

el periodo de 5 años estudiado en nuestro hospital se realizaron 11 999 cesáreas y se diagnosticaron 250 endometriosis (26 casos correspondían a EPA), lo que representa un 0.21 % de poscesáreas, y el 10.4 % del total de las endometriosis tenían una edad media de 34.7 años. Estas pacientes fueron derivadas a nuestro servicio de cirugía general, con un tiempo de evolución promedio de 18 meses desde el inicio de los síntomas. El diagnóstico preoperatorio de EPA fue solo del 57.69 %, a pesar de manifestar dolor abdominal cíclico y tumoración palpable sobre la cicatriz de Pfannenstiel en el 76.9 % de las ocasiones. Solo el 15.38 % de las pacientes recibió tratamiento con anticonceptivos orales, sin respuesta clínica. Llama la atención la localización predominante del nódulo endometriósico en el extremo derecho de la cicatriz en el 73 % de los casos, lo que podría deberse a un detalle técnico quirúrgico en el momento de la síntesis o del cierre de la pared abdominal por parte del cirujano o al implante de tejido endometrial al utilizar el mismo instrumental en la etapa de diéresis y síntesis. Esta situación, y una recidiva en el primer caso operado, nos impulsó a proteger la herida con material impermeable de polietileno y a cambiar el instrumental en el momento del cierre de la pared después de la exéresis tumoral con el objetivo de disminuir el riesgo de recidiva, ya que considero que la EPA es un implante accidental o injerto iatrogénico de tejido endometrial que podría ser evitable. Dicho planteamiento fue presentado en el servicio de obstetricia, lo que motivó la realización de un trabajo (que está en curso) prospectivo, comparativo y aleatorio de cesáreas con y sin protección de la pared abdominal y cambio de instrumental utilizado, similar a una cirugía oncológica.

Además, Zhang P y cols. recomiendan encarecidamente una limpieza minuciosa al finalizar la cesárea, particularmente en los extremos de la herida, al nivel del tejido celular subcutáneo y de la fascia, para prevenir la EPA²⁷.

El tamaño de la tumoración extirpada fue de 33 mm de promedio, con margen de seguridad de 1 cm. Existió compromiso musculoponeurótico en el 80.76 % de los casos. La reparación del defecto parietal posterior a la resección se resolvió con cierre anatómico simple, con sutura continua en dos planos de poliglactina 910 de calibre 1 y polipropileno de calibre 1. En una paciente (3.84 %) el defecto fue superior a 5 cm, por lo que se decidió el uso de prótesis de polipropileno macroporoso preperitoneal para corregir un gran defecto.

No tuvimos complicaciones durante la operación. El procedimiento se efectuó con la modalidad de cirugía mayor ambulatoria en el 96.15 % de las ocasiones, con bloqueo raquídeo en el 80.76 % y en el 11.53 %, con infiltración anestésica local. El seguimiento fue de 36.6 ± 29 meses en todos los casos. Se evidenciaron 3 complicaciones posoperatorias (11.53 %): un seroma y un hematoma, que se resolvieron con manejo conservador, y una eventración diagnosticada a los 10 meses posoperatorios. La recurrencia de EPA se evidenció en 1 caso (3.85 %) a los 12 meses posoperatorios. El riesgo de recidiva se estimó entre el 5 y el 9 %^{2,21,28}. El tamaño del nódulo resecado fue de 25 mm, que coincide con la casuística de Lei Yuan y cols., en la que se afirma que la recidiva es más frecuente en lesiones menores de 3 cm²⁹. El seguimiento de nuestras pacientes fue de 36.6 ± 29 meses. En nuestra casuística no tuvimos dudas diagnósticas antes de decidir la conducta quirúrgica, por lo que no fue necesario realizar una punción para la toma

de la muestra para efectuar un análisis citológico o una biopsia, como indican varios autores en diferentes bibliografías, con fines diagnósticos o para descartar malignidad^{24,30}.

Para que todos los cirujanos hablemos con el mismo léxico y podamos registrar nuestra casuística y comparar resultados, sugiero documentar la EPA de la siguiente manera:

- Edad.
- Diagnóstico de endometriosis previa: sí o no.
- Cambios cíclicos de dolor y tumoración: sí o no.
- Cirugía ginecológica y obstétrica: sí (n.º) o no.
- ACO: sí o no.
- Recidiva (R) de EPA: sí o no (número de recidivas, que sería R1, R2 o R3, según corresponda).
- Diagnóstico por imágenes (tamaño y número de lesión).
- Punción citológica / biopsia: sí o no.
- Localización superficial del nódulo superficial (piel y TCS); incluye cicatriz. Sería lesión de tipo 1.
- Localización profunda del nódulo (músculo-aponeurótica-peritoneo). Sería lesión de tipo 2.
- Tamaño tumoral. Inferior a 3 cm: sería T1; superior a 3 cm: sería T2.
- Número de lesión: única (U) o múltiple (M).
- Reparación parietal anatómica (A) o con prótesis (P).
- Complicaciones posoperatorias: sí o no.

CONCLUSIONES

La EPA es una entidad en aumento debido al creciente número de cesáreas en el mundo. Debe sospecharse ante un nódulo y un dolor relacionados con la cicatriz de una cesárea o de una cirugía ginecológica. El tratamiento de elección es la extirpación tumoral completa, con margen de seguridad. La protección de la pared abdominal durante dicho procedimiento y las cirugías ginecoobstétricas podrían ser útiles para reducir su aparición o las recurrencias de las EPA.

BIBLIOGRAFÍA

1. Parazzini F, Esposito G, Tozzi L, et al. Epidemiology of endometriosis and its comorbidities. *Eur J Obstet Gynecol Reprod Biol.* 2017;209:3-7. DOI: 10.1016/j.ejogrb.2016.04.021
2. Cocco G, Delli Pizzi A, Scioscia M, et al. Ultrasound Imaging of Abdominal Wall Endometriosis: A Pictorial Review. *Diagnostics.* 2021;11:609. DOI: 10.3390/diagnostics11040609
3. Gori J, Castaño R, Lorusso A. Endometriosis y adenomiosis. En: Gori J, Castaño R, Lorusso A (editores). *Ginecología de Gori. 3.ª edición.* Buenos Aires (Argentina): Editorial Médica Panamericana; 2016. p. 541-79.
4. Juárez Muas, D. Dolor pélvico ginecológico. Manual multidisciplinar para el manejo del dolor inguinal crónico. En: *Guía Clínica SoHaH.* Valencia, España: Sociedad Hispanoamericana de Hernias. 1.ª edición; 2019. p. 217-33.
5. Missmer SA, Tu FF, Agarwal SK, et al. Impact of Endometriosis on Life-Course Potential: A Narrative Review. *Int J Gen Med.* 2021;14:9-25. DOI: 10.2147/IJGM.S261139
6. Ros S, Puig L, Carrascosa JM. Deterioro acumulativo del curso de vida: la huella de la psoriasis en la vida del paciente. *Actas Dermosifiliogr.* 2014;105:128-34. DOI: 10.1016/j.ad.2013.02.009
7. Uhlenberg P, Mueller M (editores). *Contexto familiar y bienestar individual. Patrones y mecanismos en la perspectiva del curso de vida.* Nueva York: Kluwer/Plenum; 2003.
8. Rokitansky K. Über Uterusdrüsen-Neubildung. *Z. Ges. Aerzte;* 1860;16:577-81.
9. Scioscia M, Bruni F, Ceccaroni M, et al. La distribución de las lesiones endometriósicas en la endometriosis en estadio IV respalda la teoría del reflujo menstrual y requiere una evaluación y terapia preoperatorias específicas. *Acta Obs Ginecol.* 2011;90:136-9. DOI: 10.1111/j.1600-0412.2010.01008.x
10. Davis AC, Goldberg, JM Endometriosis extrapélvica. *Semin Reproducción Medicina* 2017;35:98-101. DOI: 10.1055/s-0036-1597122
11. Savelli L, Manuzzi L, DiDonato N, et al. Endometriosis de la pared abdominal: características ecográficas y Doppler. *Obstetricia por ultrasonido.* *Ginecol.* 2012;39:336-40.
12. Vintilă D, Neacșu CN, Popa P, et al. Endometrioza parietală abdominală după chirurgie ginecologică: un diagnostic subapreciat în chirurgie generală [Abdominal wall endometriosis after gynecologic procedures: an under-appreciated diagnosis in general surgery]. *Rev Med Chir Soc Med Nat Iasi.* 2008;112(2):393-7.
13. Singh KK, Lessells AM, Adam DJ, et al. Presentation of endometriosis to general surgeons: a 10-year experience. *The British J Surg* 1995;82(10):1349-51. DOI: 10.1002/bjs.1800821017
14. Zhang J, Liu X. Clinicopathological features of endometriosis in abdominal wall-clinical analysis of 151 cases. *Clin Exp Obstet Gynecol.* 2016;43(3):379-83. DOI: 10.12891/ceog2126.2016
15. Ruiz Soriano M, Ortiz de Solórzano Aurusa FJ, De Andrés Asenjo B, et al. Endometriosis del conducto inguinal, una infrecuente causa de tumoración de la pared abdominal. *Rev Hispanoam Hernia.* 2018;6(3):137-40. DOI: 10.20960/rhh.127
16. Simoëns S, Dunselman G, Dirksen C, et al. The burden of endometriosis: costs and quality of life of women with endometriosis and treated in referral centres. *Hum Reprod.* 2012;27(5):1292-9. DOI: 10.1093/humrep/des073
17. Nnoaham KE, Hummelshoj L, Webster P, et al. Impact of endometriosis on quality of life and work productivity: a multicenter study across ten countries. *Fertility and Sterility.* 2011;96(2):366-73.e8. DOI: 10.1016/j.fertnstert.2011.05.090
18. Hirsch M, Begum MR, Paniz É, et al. Diagnosis and management of endometriosis: a systematic review of international and national guidelines. *BJOG.* 2018;125(5):556-64. DOI: 10.1111/1471-0528.14838
19. Chaprón C, Marcelino L, Borghese B, et al. Repensar los mecanismos, diagnóstico y manejo de la endometriosis. *Nat Rev Endocrinol.* 2019;15:666-82.
20. Carsote M, Terzea DC, Valea A, et al. Abdominal wall endometriosis (a narrative review). *Int J Med Sci* 2020;17:536-42. DOI: 10.7150/ijms.38679
21. López-Soto A, Sánchez-Zapata MI, Martínez-Cendán, et al. Cutaneous endometriosis: Presentation of 33 cases and literature review. *Eur J Obs Gynecol Reprod Biol.* 2018;221:58-63. DOI: 10.1016/j.ejogrb.2017.11.024
22. Paramythiotis D, Stavrou G, Panidis S, et al. Concurrent appendiceal and umbilical endometriosis: A case report and review of the literature. *J Med Case Rep.* 2014;8:258. DOI: 10.1186/1752-1947-8-258
23. Ortega Herrera R, Serrano Puche F, Prieto Sánchez E, et al. Endometriosis de pared abdominal. *Prog Obstet Ginecol.* 2012;55(8):367-72. DOI: 10.1016/j.pog.2011.09.011
24. Alnafisah F, Dawa SK, Alalfy S. Skin Endometriosis at the Caesarean Section Scar: A Case Report and Review of the Literature. *Cureus.* 2018;10(1):e2063. DOI: 10.7759/cureus.2063

25. Horton JD, DeZee KJ, Ahnfeldt EP, et al. Abdominal wall endometriosis: a surgeon's perspective and review of 445 cases. *Am J Surg.* 2008;196:207-12. DOI: 10.1016/j.amjsurg.2007.07.035
26. Hensen JH, Van Breda Vriesman AC, Puylaert JB. Abdominal wall endometriosis: clinical presentation and imaging features with emphasis on sonography. *AJR Am J Roentgenol.* 2006;186:616-20. DOI: 10.2214/AJR.04.1619
27. Zhang P, Sun Y, Zhang C, et al. Cesarean scar endometriosis: presentation of 198 cases and literature review. *BMC Women's Health* 2019;19(1):14. DOI: 10.1186/s12905-019-0711-8
28. Carsote M, Terzea DC, Valea A, et al. Abdominal wall endometriosis (a narrative review). *Int J Med Sci.* 2020;17:536-42. DOI: 10.7150/ijms.38679
29. Yuan L, Zhang JH, Liu XS. Clinicopathological features of 151 cases with abdominal wall endometriosis. *Zhonghua Fu Chan Ke Za Zhi.* 2013;48(2):113-7.
30. Gidwaney R, Badler RL, Yam BL, et al. Endometriosis of abdominal and pelvic wall scars: multimodality imaging findings, pathologic correlation, and radiologic mimics. *Radiographics.* 2012;32:2031-43. DOI: 10.1148/rg.327125024