



**Pseudotumor nodular fibroso de  
cordón espermático: hallazgo  
incidental en una hernioplastia  
inguinal**

**Fibrous nodular pseudotumor of  
spermatic cord: incidental  
finding in inguinal hernioplasty**

10.20960/rhh.00560

03/06/2024

## **Pseudotumor nodular fibroso de cordón espermático: hallazgo incidental en una hernioplastia inguinal**

### ***Fibrous nodular pseudotumor of spermatic cord: incidental finding in inguinal hernioplasty***

María Belén Rodríguez Sanz<sup>1</sup>, Andrea González de Godos<sup>1</sup>, Gema Nieto Romero de Ávila<sup>1</sup>, Paula Bayo Juanas<sup>2</sup>, Enrique González Martín<sup>3</sup>, Carlos Castañeda Cruz<sup>4</sup>

Servicios de <sup>1</sup>Cirugía General y del Aparato Digestivo, de <sup>2</sup>Anatomía Patológica, de <sup>3</sup>Urología y de <sup>4</sup>Radiología. Hospital Universitario Río Hortega. Valladolid (España)

Autor para correspondencia: M.<sup>ª</sup> Belén Rodríguez Sanz. Servicio de Cirugía General y del Aparato Digestivo. Hospital Universitario Río Hortega. C/ Dulzaina, 2. 47012 Valladolid (España)

Correo electrónico: bro sanz@yahoo.es

Recibido: 04-09-2023

Aceptado: 12-09-2023

**Conflicto de intereses:** los autores declaran no tener conflicto de intereses.

**Inteligencia artificial:** los autores declaran no haber usado inteligencia artificial (IA) ni ninguna herramienta que use IA para la redacción del artículo.

## **RESUMEN**

**Introducción:** El pseudotumor nodular fibroso es una patología benigna rara que puede derivar del epidídimo, del cordón espermático y de la túnica vaginal. Su etiopatogenia es desconocida, aunque se cree que está relacionada con procesos traumáticos o

infecciosos. Debe realizarse un diagnóstico diferencial con otros tumores benignos y malignos del cordón espermático.

**Caso clínico:** Presentamos el caso clínico de un paciente con tumoración de hallazgo incidental durante la intervención quirúrgica de una hernioplastia inguinal del cordón espermático de 3-4 cm de consistencia dura que se biopsia y se remite para estudio anatomopatológico con resultado compatible con proceso nodular fibroso del cordón.

**Palabras clave:** Pseudotumor fibroso, cordón espermático, hernioplastia inguinal, proliferación nodular.

## **ABSTRACT**

**Introduction:** Fibrous nodular pseudotumor is a rare benign pathology that can derive from the epididymis, spermatic cord and tunica vaginalis. Its etiopathogenesis is unknown, although it is believed to be related to traumatic or infectious processes. Differential diagnosis should be performed with other benign and malignant tumors of the spermatic cord.

**Case report:** We present the clinical case of a patient with an incidental tumor finding during the surgical intervention of an inguinal hernioplasty of the spermatic cord of 3-4 cm of hard consistency that is biopsied and referred for anatomopathological study with a result compatible with the fibrous nodular process of the cord.

**Keywords:** Fibrous pseudotumor, spermatic cord, inguinal hernioplasty, nodular proliferation.

## **INTRODUCCIÓN**

Los tumores sólidos paratesticulares son tumoraciones raras intraescrotales que se originan a partir de estructuras fasciales que tienen tejido conectivo del epidídimo, vaginal y del cordón espermático, así como e tejidos escrotales: adiposo, fibroconectivo y

muscular<sup>1</sup>. Suelen ser casi siempre benignos, con una incidencia de malignidad del 3 %, aproximadamente<sup>2</sup>. Pueden aparecer a cualquier edad. Se caracterizan por nódulos intraescrotales solitarios o múltiples compuestos de tejido fibroso denso con un infiltrado inflamatorio variable, a veces escaso. Se identifican por una proliferación miofibroblástica densamente organizada con componentes inflamatorios heterogéneos, como células plasmáticas, linfocitos, histiocitos y granulocitos, y se entremezclan áreas hialinizadas y áreas hipercelulares.

### **CASO CLÍNICO**

Paciente de 43 años de edad con antecedentes de hernioplastia inguinal derecha que presenta tumoración inguinal izquierda irreductible. En la ecografía de partes blandas se informa de hernia inguinoescrotal izquierda. El paciente es intervenido quirúrgicamente. En la operación se halla una intensa fibrosis en la región inguinal izquierda; se objetiva una tumoración en el cordón espermático de 3-4 cm, bien delimitada, de color blanquecino y de consistencia dura (fig. 1), de la que se realiza biopsia y posterior análisis anatomopatológico. Se efectúa hernioplastia inguinal izquierda y se deriva al paciente a urología para un estudio posterior con RMN (fig. 2). En el examen macroscópico se objetivan fragmentos irregulares, elásticos, de coloración marronácea, que agrupados miden 2 x 1 y 5 x 1 cm. Microscópicamente los cortes histológicos corresponden a tejidos de partes blandas que representan tejido conectivo vascular y adiposo que contienen elementos inflamatorios crónicos inespecíficos y extensas áreas hialinizadas; en menor cuantía se ve tejido muscular estriado no atípico. No se aprecian elementos epiteliales, no hay necrosis ni calcificaciones ni estructuras granulomatosas (fig. 3). El diagnóstico definitivo es tejido altamente hialinizado con componente inflamatorio crónico escaso e inespecífico.

### **DISCUSIÓN**

El pseudotumor fibroso paratesticular o proliferación nodular fibrosa paratesticular es una entidad benigna rara de la región escrotal que se desarrolla en la *tunica vaginalis testis* o a lo largo del cordón espermático y el epidídimo que representa alrededor del 6 % de todas las masas paratesticulares. Estos tumores han recibido múltiples nombres en la literatura médica. Hay cierta tendencia a englobarlos bajo la denominación genérica *proliferación nodular difusa fibrosa* (PNDF)<sup>2</sup> en sustitución de la realizada por Goodwin y Vermooten en 1946, que las agrupaba bajo la denominación *periorquitis crónica proliferativa*<sup>3</sup>. Hay descritas varias nomenclaturas (tabla I), entre las que destacan: periorquitis fibromatosa y pseudofibromatosa, periorquitis nodular, periorquitis crónica proliferativa o reactiva (4), fibrosis peritesticular y paratesticular inespecífica, pseudotumor fibroso, pseudotumor calcificante fibroso, tumor fibromatoso benigno paratesticular, proliferación difusa fibrosa paratesticular o proliferación nodular fibrosa paratesticular.

**Tabla I.** Denominaciones de la PNDP

Periorquitis fibromatosa
Periorquitis pseudofibromatosa
Fibrosis peritesticular
Pseudotumor fibroso
Periorquitis nodular
Proliferación difusa fibrosa paratesticular
Proliferación nodular fibrosa paratesticular
Tumor fibromatoso benigno de la región paratesticular
Pseudotumor calcificante fibroso
Periorquitis crónica proliferativa
Miofibroblastoma de la túnica testicular (¿?)
Fibrosis paratesticular inespecífica
Proliferación fibrosa de la túnica vaginal

Fibroma

Periorquitis crónica proliferativa

Fibropseudotumor nodular

Periorquitis reactiva

«Ratón escrotal»

Fue descrito por primera vez por Sir Astley Cooper en 1830<sup>5</sup>; Balloch en 1904 lo denominó «fibromata»<sup>6</sup>.

La etiopatogenia de la lesión se desconoce. Mostofi la asoció a traumatismos, procesos inflamatorios o hidroceles y les atribuyó una naturaleza reactiva<sup>7</sup>; sin embargo, la mayoría de los casos no presenta estos antecedentes, como el paciente de nuestro caso clínico. Recientemente se la asocia con la enfermedad relacionada con IgG4 sérica (IgG4-RD)<sup>8</sup>.

Macroscópicamente se trata de tumores nodulares bien delimitados, difusos, únicos o múltiples que solo en el 10 % de los casos se localizan sobre el epidídimo y el cordón espermático<sup>6</sup>. Ocasionalmente son masas móviles (ratón escrotal). En general se asocian a fibrosis de las tunicas testiculares vaginal o albugínea y raramente encastran al testículo (periorquitis fibromatosa). Histológicamente los nódulos se forman de tejido hialinizado paucicelular y fibroblasto con estroma ricamente vascularizado, haces de colágena intercalados y focos de calcificación y, excepcionalmente, osificado; también se observan células fusiformes, linfocitos y células plasmáticas<sup>9</sup>. En ocasiones es preciso diferenciarse con el mesotelioma o teratoma rico en elementos condroóseos, neurofibroma y leiomioma. Jones detalló 4 categorías según los hallazgos anatomopatológicos de las lesiones: angiomiofibroblastomas, fibromas de tunicas testiculares, fibromas de origen estromal y pseudotumor fibroso<sup>10</sup>.

La tinción inmunohistoquímica verifica el origen mesenquimatoso no epitelial del crecimiento, con resultados positivos para vimentina y

actina y negativos para citoqueratina y desmina, respectivamente<sup>10</sup>. Presenta marcadores positivos para actina de músculo liso, actina de músculo específico y vimentina<sup>11</sup>. Destaca la negatividad para actina de músculo liso, desmina, S100, calretinina, ALK-1 y  $\beta$ -catenina. El estudio histológico de nuestro paciente coincide con los hallazgos habituales, pero no se realizaron estudios de inmunohistoquímica.

Respecto a la localización, el pseudotumor fibroso se observan en la túnica vaginal en el 76 % de las ocasiones, e la túnica albugínea en el 14 % y en el epidídimo en el 10 % de los casos. Estas lesiones tienen una gran variabilidad de tamaño; pueden llegar a crecer por encima de 8 cm<sup>12</sup>. En nuestro caso media 3 cm.

Clínicamente se muestran mayoritariamente como masas anodinas, de crecimiento lento, molestas, pero generalmente no dolorosas. Cursan de forma insidiosa, sin síntomas locales ni generales específicos. Se diagnostican como hallazgos casuales o por sus procesos asociados, como hidroceles y torsiones testiculares; en nuestro caso fue un hallazgo incidental durante la realización de una hernioplastia inguinal.

El diagnóstico precisa pruebas de imagen. En la ultrasonografía se detectan imágenes delimitadas únicas o múltiples, hiperecoicas o hipoecoicas, según el grado de calcificación, hialinización y tejido de granulación inflamatorio, con márgenes bien definidos de la lesión y una ubicación extratesticular. La lesión generalmente suele ser homogéneamente hipoecoica y puede presentar pequeños focos de calcificación<sup>13</sup>. En la resonancia magnética muestra una intensidad de densidad de señal baja en las imágenes ponderadas en T2, una densidad de señal intermedia en la exploración ponderada en T1, con una captación baja, y no homogénea del agente de contraste de gadolinio<sup>14</sup>.

El diagnóstico diferencial debe establecerse con otras lesiones benignas, como el tumor fibroso solitario o el tumor miofibroblástico inflamatorio. También pueden confundirse con variantes inflamatorias

de sarcoma, como fibrosarcoma inflamatorio, leiomiosarcoma o liposarcoma<sup>15</sup>, pero los tumores mesenquimales malignos en este sitio son muy raros (tabla II).

**Tabla II.** Diagnóstico diferencial de la proliferación nodular fibrosa

En cuanto al tratamiento, inicialmente se realizaba orquiectomía debido a las dudas de malignidad; sin embargo, en la actualidad, con los resultados de la RM, se efectúa un tratamiento conservador, con escisión de la lesión<sup>16</sup>. En nuestro paciente, con los resultados obtenidos de la biopsia de la tumoración y de los datos de benignidad de la RM escrotal, se decidió tratamiento conservador expectante sin cirugía y observación con control periódico de la lesión con controles de imagen. Hasta el momento continúa asintomático y con leve disminución del tamaño del nódulo del cordón.

La proliferación nodular fibrosa paratesticular es una patología rara. Su incidencia es aún menor cuando se localiza en el cordón espermático. Hay pocos casos descritos en la literatura. Es habitual confundirlos con tumores malignos, de ahí la importancia de las pruebas de imagen, como la ecografía y la RM. El tratamiento debe ser conservador, pero expectante, con vigilancia periódica.

**BIBLIOGRAFÍA**

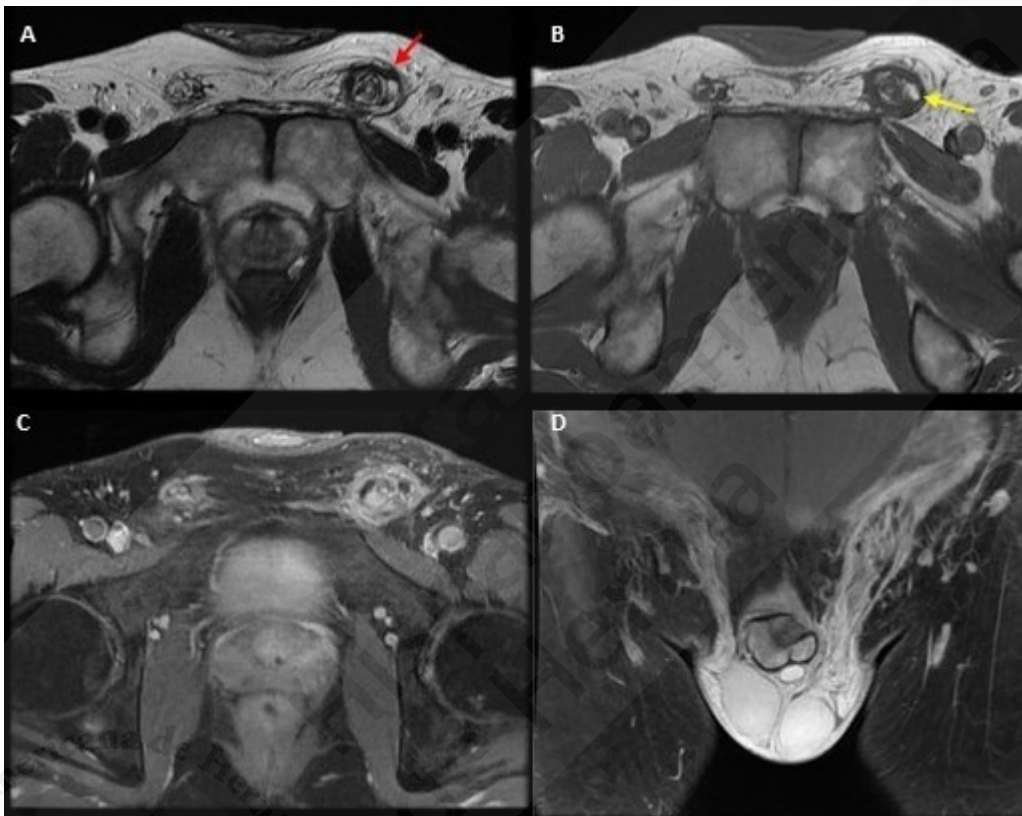
1. Woodward PJ, Schwab CM, Sesterhenn IA. Extratesticular scrotal masses. Radiologic pathologic correlation. Radiographics. 2003;23(1):215-40.
2. Ruiz Liso JM, Ruiz García J, del Agua Arias C, et al. Proliferación nodular y difusa fibrosa de la túnica vaginal del testículo. Rev Esp Patol. 2004;37(1):91-8.
3. Goodwin WE, Vermooten V. Multiple Fibromata of tunica vaginalis testis of proliferative type of chronic periorchitis. J. Urol. 1946;56:430.



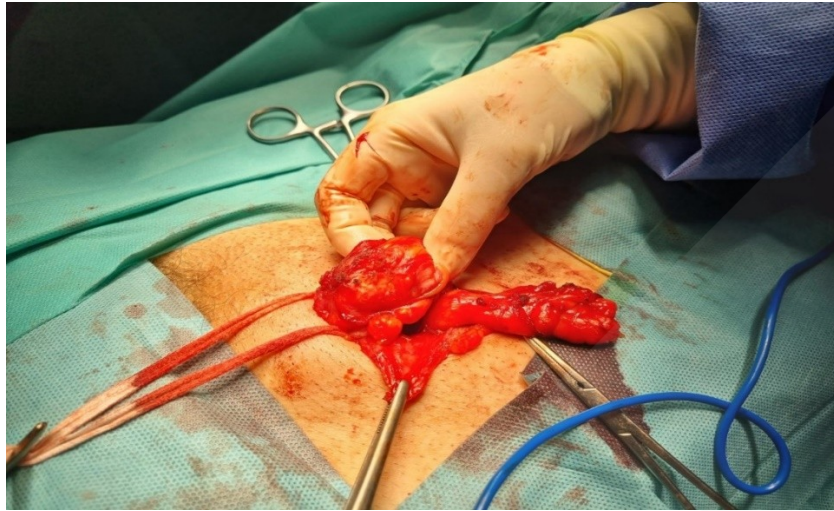4. Mikuz G, Damjanov I. Inflammation of the testicle, epididymis, paratesticular membranes and scrotum. *Pathol Annu.* 1982;17(Pt.1):101-28.
5. Cooper A. Observations on the structure and diseases of the testes. London: Longmans; 1830.
6. Balloch EA. IX. Fibroids of the tunica vaginalis. *Ann Surg.* 1904;39:396-402.
7. Mostofi FK, Price EB. Tumor of the male genital system. Atlas of tumor pathology, 2nd series. Fascimile 8. Armed Forces Institute of Pathology. 1973;151-4.
8. Kudunthail JR, Dhimole N, Singh G, Honakeri S. Paratesticular fibrous pseudotumor: case report of a rare manifestation of IgG4-related disease. *Revista Africana de Urología.* 2021;118(27).
9. Algaba F, Mikuz G, Boccon-Gibod L, Trias I, Arce Y, Montironi R, et al. Pseudoneoplastic lesions of the testicle and paratesticular structures. *Arch of Virchows.* 2007;451:987-97. DOI: 10.1007/s00428-007-0502-8
10. Jones MA, Young RH, Scully RE. Benign fibromatous tumors of the testis and paratesticular region: A report of 9 cases with a proposed classification of fibromatous tumours and tumor-like lesions. *Am. Surg. Pathol.* 1997;21(3):296-305.
11. Miyamoto H, Montgomery EA, Epstein JI. Paratesticular fibrous pseudotumor: a morphologic and immunohistochemical study of 13 cases. *Am J Surg Pathol* 2010;34(4):569-574.
12. Crestani A, Vassallo L, Amodeo A, Diminutto A, Miglioranza E, di Gianfrancesco L, et al. Paratesticular fibrous pseudotumor with histological features of IgG4-related disease: report of two cases and literature review. *Claid surgery* 2023;12(3):426-31. DOI: 10.21037/gs-22-290
13. Bulakci M, Tefik T, Kartal MG, et al. Imaging aspects of paratesticular fibrous pseudotumor. *Pol J Radiol.* 2016;81:10-4. DOI; 10.12659/PJR.895405. Cassidy FH, Ishioka KM, McMahon

CJ, et al. MRI of scrotal tumors and pseudotumors. X-rays 2010;30:665-83. DOI: 10.1148/rg.303095049

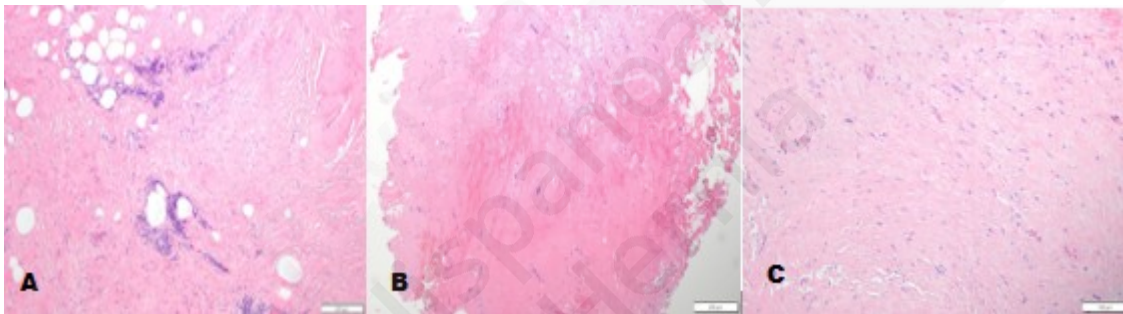
14. Kraus MD, Guillou L, Fletcher CD. Well-differentiated inflammatory liposarcoma: A rare and easily overlooked variant of a common sarcoma. Am J Surg Pathol. 1997;21:518-27.
15. Germaine P, Simerman LP. Fibrous pseudotumor of the scrotum. J Ultrasound Med. 2007;26:133-8.
- 16.



**Figura 1.** A. Imagen axial T1: engrosamiento del cordón espermático izquierdo respecto al lado contralateral hipointenso en todas sus secuencias (flecha roja) que sugiere que corresponde a una lesión fibrocitrinicial. B. Imagen axial T2. Se identifican áreas focales de grasa en su interior (flecha amarilla). C. Imagen axial T1 con saturación grasa tras la administración de contraste intravenoso que muestra un intenso realce difuso. D. Imagen coronal en T1: se aprecian estructuras venosas ectásicas dependientes del plexo pampiniforme en relación con el varicocele izquierdo.



**Figura 2.** Tumoración del cordón espermático de unos 3 cm hallado durante la hernioplastia inguinal.



**Figura 3.** A. HE x10. Tejidos de partes blandas que representan tejido conectivo y adiposo con escasas áreas de infiltrado inflamatorio crónico inespecífico. B. HE x10. Tejidos de partes blandas altamente hialinizados. C. HE x20. Tejidos de partes blandas altamente hialinizados (a mayor aumento).