



Original

Las incisiones de descargas de Albanese en el cierre de defectos catastróficos



Carlos A. Cano*, María E. Yarade y Nancy Gutierrez

Servicio de Cirugía General, Hospital Pablo Soria, San Salvador de Jujuy (República Argentina)

INFORMACIÓN DEL ARTÍCULO

Historia del artículo:

Recibido el 11 de junio de 2016

Aceptado el 2 de septiembre de 2016

On-line el 25 de octubre de 2016

Palabras clave:

Descargas de Albanese

Defectos

Defectos catastróficos

RESUMEN

Introducción: Las incisiones de descargas musculares a distancia fueron descritas por Alfonso Albanese para el tratamiento de las grandes eventraciones posoperatorias abdominales.

Objetivo: Análisis del uso de este procedimiento en el cierre del defecto abdominal catastrófico.

Material y método: Estudio retrospectivo y observacional de historias clínicas. De 107 pacientes con abdomen abierto y contenido, 13 cumplieron los dos criterios de inclusión. Evolucionaron con un abdomen catastrófico, cuyo cierre es el motivo de esta comunicación. **Resultados:** En todos los pacientes fue posible la realización de incisiones de descargas musculares. La morbilidad hallada fue de 4 seromas y 2 infecciones del sitio quirúrgico superficial, sin recidivas.

Conclusiones: En el cierre de defectos catastróficos, las incisiones de descargas de Albanese son factibles, con aceptable morbilidad.

© 2016 Sociedad Hispanoamericana de Hernia. Publicado por Elsevier España, S.L.U. Este es un artículo Open Access bajo la licencia CC BY-NC-ND (<http://creativecommons.org/licenses/by-nc-nd/4.0/>).

Albanese's debulking incisions in closing catastrophic defects

ABSTRACT

Introduction: The distant muscle debulking incisions were described by Alfonso Albanese for the treatment of large post-surgical abdominal hernia.

Objective: To analyze the application of this surgical procedure for the closing of the catastrophic abdominal defect.

Materials and methods: Retrospective and observational review of medical records was carried out, consisting of 107 patients with open and contained abdomen; among them, 13 met the two criteria of inclusion, having evolved to a catastrophic abdomen, their closure being the main goal of this contribution.

Keywords:

Albanese discharge

Defects

Catastrophis defects

* Autor para correspondencia. Pasini Bonfanti 2488. Barrio Bajo La Viña. Departamento General Belgrano. 4600 San Salvador de Jujuy (República Argentina). Tel.: +54388 56866598-54388 4261993.

Correo electrónico: canojuj@gmail.com (C.A. Cano).

<http://dx.doi.org/10.1016/j.rehah.2016.09.003>

2255-2677/© 2016 Sociedad Hispanoamericana de Hernia. Publicado por Elsevier España, S.L.U. Este es un artículo Open Access bajo la licencia CC BY-NC-ND (<http://creativecommons.org/licenses/by-nc-nd/4.0/>).

Results: The muscle debulking incisions were possible to perform in all patients. The found morbidity corresponded to 4 seromas and 2 infections of the surgical site.

Conclusions: In the closure of catastrophic defects, the Albanese debulking incisions are feasible, with acceptable morbidity.

© 2016 Sociedad Hispanoamericana de Hernia. Published by Elsevier España, S.L.U. This is an open access article under the CC BY-NC-ND license (<http://creativecommons.org/licenses/by-nc-nd/4.0/>).

Introducción

Los dos grandes procedimientos que la escuela quirúrgica argentina brindó a la cirugía de la pared abdominal fueron el neumoperitoneo progresivo preoperatorio y las grandes incisiones de descargas a distancia.

El primero de ellos, creado en 1940 por un novel cirujano en esa época, Iván Goñi Moreno, fue producto de la observación de los frecuentes fracasos de la cirugía de las grandes eventraciones, que no en pocas veces concluían con la muerte del enfermo por insuficiencia respiratoria aguda con asfixia¹.

En ocasiones, en vano eran los colgajos en postigo de la hoja anterior de la vaina de los rectos, sumados a la frenicotomía izquierda para aumentar la capacidad abdominal, que el profesor José Jorge, del Hospital Durand de Buenos Aires, realizaba para el tratamiento de estos grandes defectos².

Goñi Moreno, basándose quizás en el retroneumoperitoneo de Zorraquín para el diagnóstico de la enfermedad renal, ideó la insuflación del abdomen, con lo que logró aumentar la capacidad abdominal y el reintegro de las vísceras del saco al abdomen³.

Simultáneamente, y sin saber del procedimiento anteriormente descrito, Alfonso Albanese, cirujano de la Escuela Quirúrgica para Graduados de los hermanos Finochietto, en el Hospital Guillermo Rawson, ideó las grandes incisiones de descargas a distancia. Apasionado por la anatomía y disector en la cátedra de Anatomía Topográfica, Albanese diseñó su «triple incisión» sobre el oblicuo mayor (OM), el oblicuo menor y la hoja posterior de la vaina de los rectos, respectivamente.

Desde entonces, ambas técnicas (neumoperitoneo e incisiones de descargas), argentinas y pioneras, se difundieron por el mundo para el tratamiento de las grandes eventraciones posoperatorias.

El objetivo de este estudio es mostrar nuestra experiencia en el uso de estas incisiones de descargas musculares en el cierre de defectos catastróficos, entendiéndose como tales los resultantes tras reiterados lavados y exploraciones en el abdomen abierto y contenido, que suelen culminar con pérdidas importantes de la pared abdominal, atrofia de los músculos rectos y, en ocasiones, con fístulas enteroatmosféricas y/u ostomías de derivación.

Materiales y método

En un estudio retrospectivo y observacional de historias clínicas y una base de datos, de enero de 2006 a enero de 2014, fueron hallados 6177 pacientes operados consecutivamente de abdomen agudo quirúrgico, entre los cuales 107

Tabla 1 – Estudio de pacientes operados con AAC

Total abdomen agudo	6177
AAC	107

AAC: abdomen abierto y contenido.

Tabla 2 – Estudio de pacientes operados con AAC y fístulas

AAC	107
Fístulas	13

AAC: abdomen abierto y contenido.

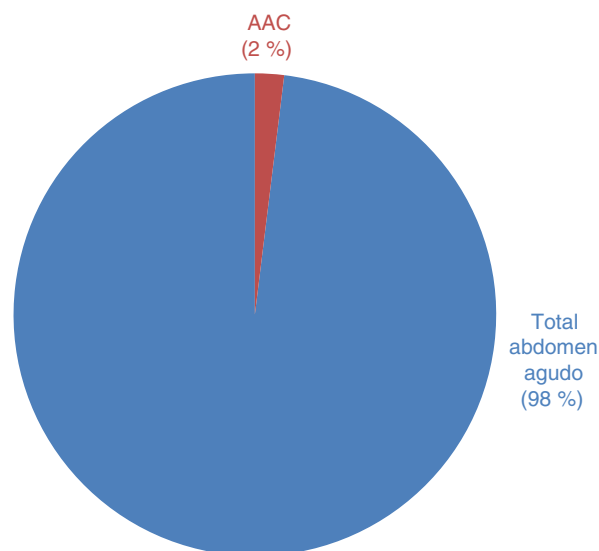


Figura 1 – Total de abdómenes agudos y AAC (2006-2014).

fueron seleccionados por tener un abdomen abierto y contenido con el objetivo de evaluar, que acabaron con un defecto catastrófico, con pérdidas importantes de la pared abdominal, ostomías de descompresión y fístulas enteroatmosféricas (tablas 1 y 2 y figs. 1 y 2).

Se encontraron 13 pacientes que cumplían los dos criterios de inclusión exigidos: que en el cierre de la pared abdominal se hubiesen empleado incisiones de descarga de Albanese (con o sin prótesis de refuerzo añadida, excluyendo a los que fallecieron en las primeras 48 h tras el cierre parietal) y que el tiempo transcurrido desde la primera intervención hasta el cierre definitivo del defecto hubiese oscilado entre 1 semana y 8 meses (amplio intervalo para que se pueda producir la resolución del tejido de granulación que rodea los orificios

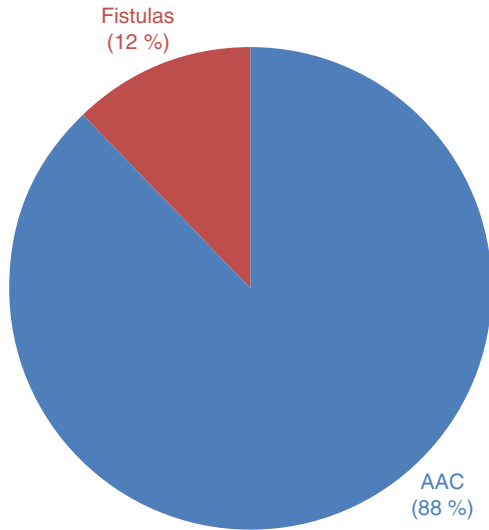


Figura 2 – Pacientes fistulizados en abdomen abierto y contenido.

fistulosos y se reduzca al máximo el defecto parietal en tanto se nutre adecuadamente a los pacientes).

Este periodo de espera tuvo por objeto lograr la resolución del tejido de granulación que rodeaba los orificios fistulosos, reducir al máximo el defecto parietal y poner en condiciones nutricionales a los pacientes.

La evaluación local de la pared se estableció mediante el signo del «pellizcamiento» (*pinching*, en inglés), es decir, el poder elevar la piel entre los dedos indicaba el despegamiento parcial de las asas intestinales, situación que reducía el riesgo de lesiones intestinales al ingresar a la cavidad abdominal (figs. 3 y 4).

Todas las intervenciones del cierre parietal empleando las incisiones de descargas fueron realizadas por el mismo equipo quirúrgico. No sucedió lo mismo con las reexploraciones y lavados de cavidad, que variaron de acuerdo a los cirujanos de turno correspondiente.

Los diagnósticos preoperatorios que motivaron las laparotomías contenidas se expresan en la fig. 5. El riesgo

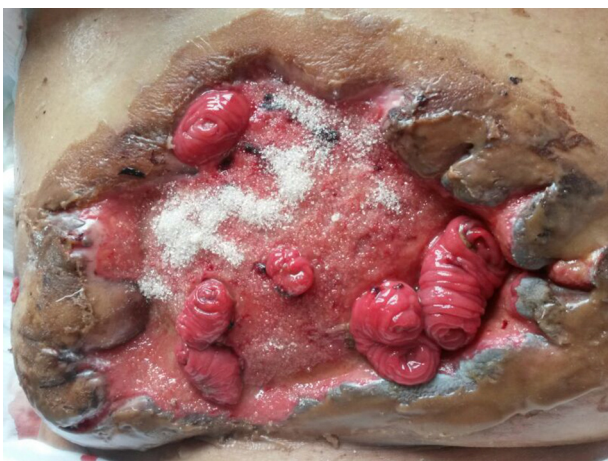

Figura 3 – Defecto catastrófico con fistulas enteroatmosféricas de 3 meses de evolución.

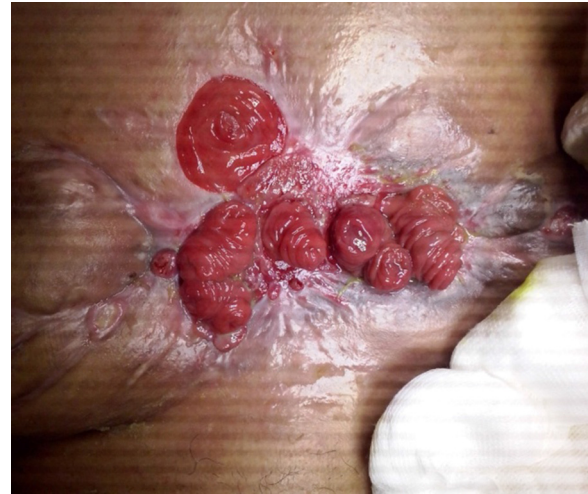

Figura 4 – Mismo paciente a los 8 meses de evolución.

preoperatorio anestésico quirúrgico se estableció según los niveles ASA, definidos por la Sociedad Americana de Anestesiología.

A los pacientes con varias fistulas enteroatmosféricas se les nutrió con alimentación parenteral para compensar los altos débitos de estas, y solo cuando estos disminuyeron se complementó con alimentación enteral semielemental por el cabo distal de la fístula para, posteriormente, incluirles una dieta hiperproteica, hipercalórica, más una dieta complementaria oral. En casos de infección bacteriana o micótica durante la vía venosa parental (o relacionable con ella), los pacientes recibieron tratamiento específico. Se usó vancomicina en los pacientes con estafilococos meticilinoresistentes, a dosis de 30 mg/kg/día, con controles periódicos de la función renal con creatinemia. Se recurrió como método profiláctico para la trombosidad venosa a los vendajes compresivos en ambos miembros inferiores. En caso de candidiasis sistémica, el antimicótico utilizado fue la anfotericina B, a dosis de 0.5-0.7 mg/kg/día.

Se realizaron fistulografías preoperatorias para el estudio de los trayectos fistulosos y la planificación de las posibles tácticas de reconstruir la continuidad intestinal (fig. 6). A todos los pacientes se les realizó un tac con contraste oral para evaluar el defecto parietal (fig. 7), se les estableció la preparación-limpieza intestinal, y durante la inducción anestésica se les administró 2 g de cefalotina intravenosa.

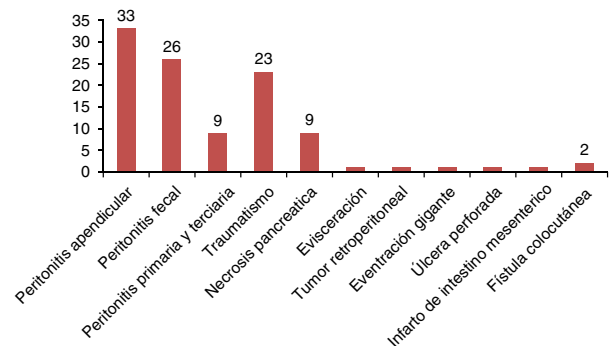


Figura 5 – Indicaciones del abdomen abierto y contenido.

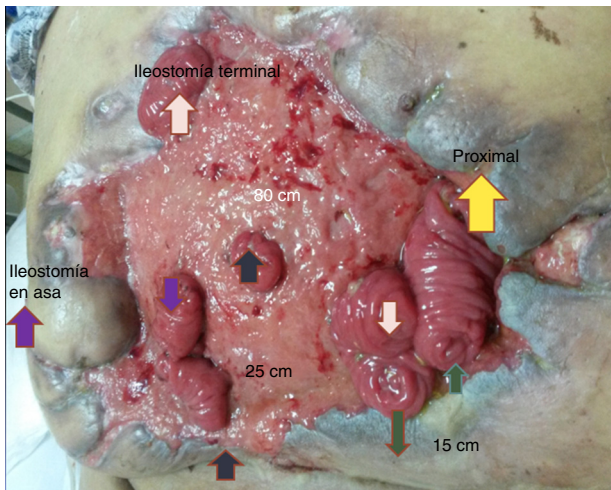


Figura 6 – Mapeo fistular por fistulografía.

Con respecto al cierre definitivo, se evaluaron las morbilidades inmediatas (seromas, infección del sitio quirúrgico superficial, epidermólisis). La recurrencia del defecto se consideró con un seguimiento cada 3 meses los primeros 18 meses, sin constatare en ningún caso defecto recurrente. El empleo del tac fue sistemático para completar dicha evaluación.

Técnica quirúrgica

Los pacientes incluidos en la presente serie recibieron el mismo tratamiento en la pared abdominal con incisiones de descargas musculares en el OM y en ocasiones en la vaina de los rectos. El uso de prótesis fue un recurso también empleado como refuerzo parietal en 10 pacientes. Como procedimientos simultáneos añadidos, a aquellos con fístulas enteroatmosféricas se les practicó la retransitación, al igual que a algunos de los pacientes con ostomías de derivación. Un paciente permaneció con su ostoma original.

El acceso al defecto catastrófico se llevó a cabo por tejido sano y rodeando en bloque los orificios fistulosos, hasta lograr el ingreso a la cavidad. Se procedió a la enterólisis cuidadosa a

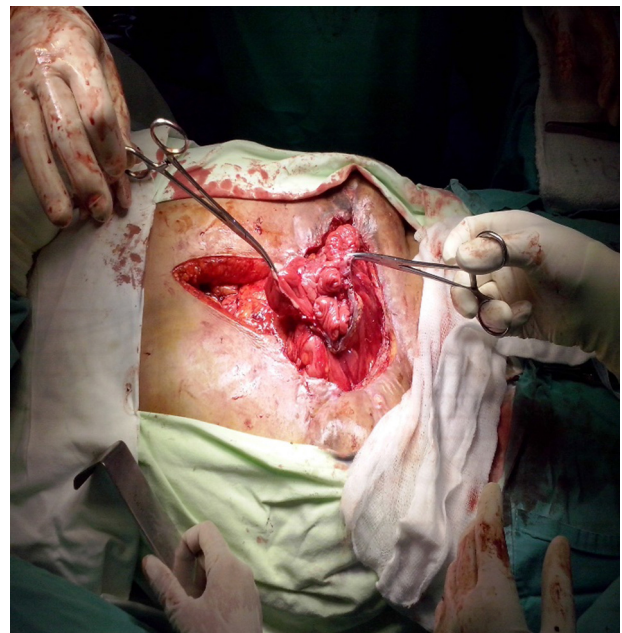

Figura 8 – Abordaje en bloque de trayectos fistulosos.

fin de descartar posibilidad de obstrucción distal que pudiera comprometer la integridad de las anastomosis (fig. 8).

En casos de retransitación de ostomías, el procedimiento se realizó en este tiempo quirúrgico.

Al comprobarse una filtración cecal, no iatrogénica, se necesitó una hemicolectomía derecha en una paciente, en la cual se había realizado una sutura cecal en cirugías anteriores.

La continuidad intestinal se llevó a cabo con anastomosis en monoplano extramucoso, con material irreabsorbible de polipropileno 3-0 más una serie de puntos seroseros en corona.

En una ocasión la retransitación se realizó con sutura mecánica. Concluido este tiempo contaminado de la cirugía, se procedió a cambios de guantes del equipo quirúrgico, así como también del instrumental a emplear.

A continuación se comenzó con la reparación de la pared abdominal, que incluyó los siguientes pasos:

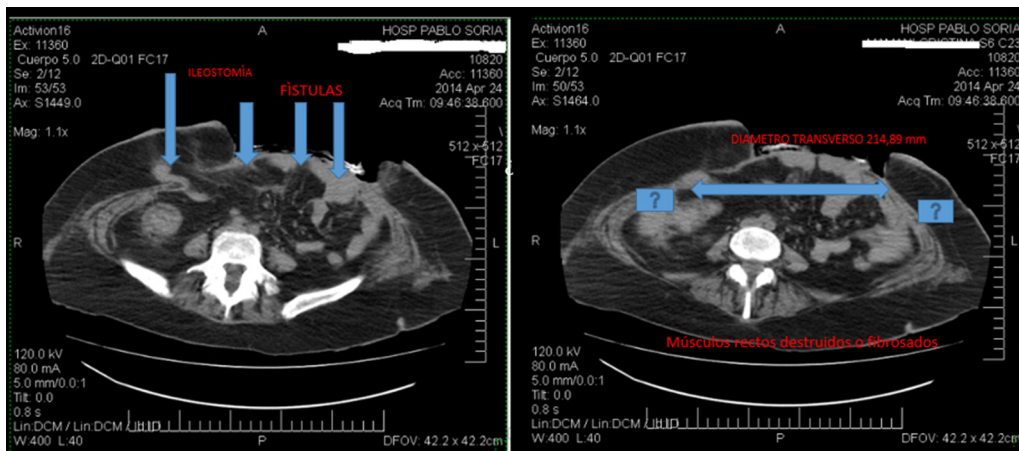


Figura 7 – Evaluación del defecto parietal por tomografía axial computarizada.

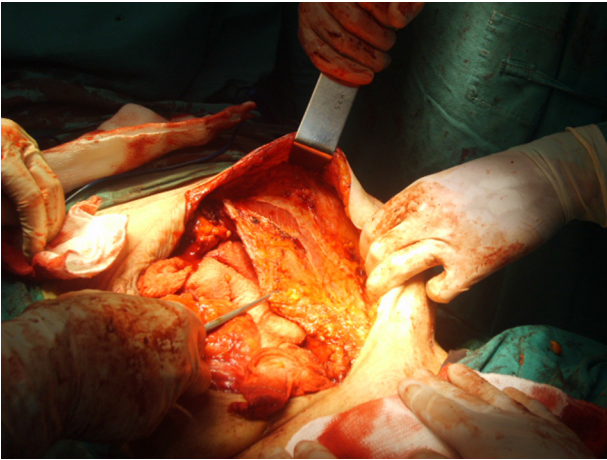


Figura 9 – Incisión de Albanese en el oblicuo mayor.

- 1- La incisión de descarga se realizó sobre el OM, proximalmente seccionando las inserciones costales desde la 6.^a a la 9.^a (este último haz es el de mayor grosor, y produce la mayor relajación tras la sección) (fig. 9).
- 2- Desde el reborde costal se continuó con la incisión muscular del OM en sentido longitudinal y caudal hasta las proximidades de la espina ilíaca anterosuperior, desde donde se prosiguió distalmente en sentido medial.
- 3- Se procedió a realizar la misma incisión del lado contralateral.
- 4- Si tras la incisión de relajación los bordes del defecto eran aproximables sin tensión, se efectuó una sutura monopiano con material irreabsorbible de polipropileno 1-0 (fig. 10). En caso contrario, se realizó una descarga en la vaina de los rectos (fig. 11).
- 5- En caso de utilizar una prótesis de refuerzo, si se ubica a nivel supraaponeurótico, la dimensión de esta debe extenderse sobre la descarga muscular y sobrepasarla al menos 5 cm (fig. 12).
- 6- Cuando se recurrió a una malla absorbible (Poliglactina 910), se colocó «en sándwich», suturada a la hoja posterior, en sustitución de una importante pérdida de pared

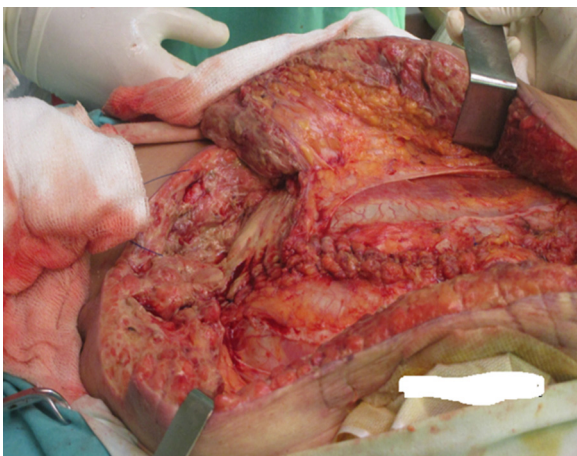


Figura 10 – Cierre del defecto con incisión de descarga en el oblicuo mayor sin prótesis.

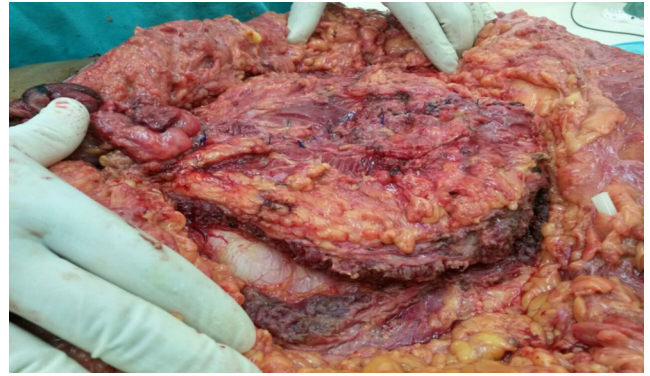

Figura 11 – Cierre del defecto y ostomía con descargas en el oblicuo mayor y en la vaina de los rectos.

- abdominal y encima otra de polipropileno suturada por detrás de los rectos y fijada con puntos separados al plano aponeurótico del OM (fig. 13).
- 7- Cuando fue imprescindible la colocación de una prótesis intraabdominal, se recurrió a una separadora de tejidos de celulosa oxidada regenerada, polipropileno y polidioxanona (PROCEED®).
- 8- Para la fijación de las prótesis se utilizó sutura de reabsorción lenta (polidioxanona) (PDS®).
- 9- Cuando el tiempo transcurrido desde la primera intervención era inferior a 8 días, el cierre abdominal se concretó con el apoyo de las incisiones de descargas, sin el uso de prótesis.
- 10- Finalizado el cierre de la pared musculofascial, se disminuyó el ampliamente separado tejido celular subcutáneo con puntos de Baroudi para reducir los espacios muertos. Se emplearon drenes de gomas subcutáneos a demanda de la disección efectuada, y puntos separados de nailon para la síntesis de la piel.
- 11- Tras la intervención quirúrgica, todos los pacientes se remitieron a sala común, salvo que el anestesiólogo considerase ubicarlos en sala de cuidados especiales.
- 12- El tratamiento estándar posoperatorio es ketorolaco intravenoso (30 mg/6 h) y metronidazol más ciprofloxacina (en dosis de 500 mg/8 h y 200 mg/12 h, respectivamente).
- 13- Los pacientes fueron externados cuando presentaron recuperación del tránsito intestinal.

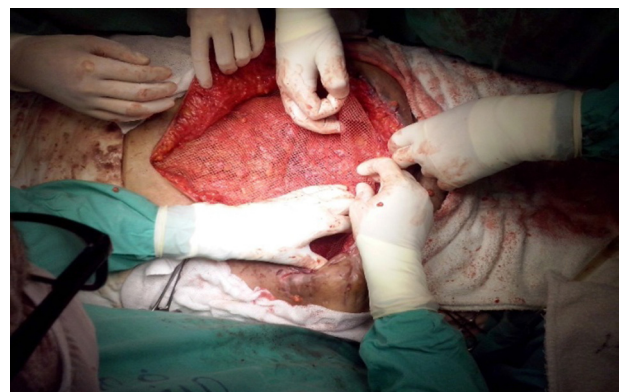

Figura 12 – Indicaciones del abdomen abierto y contenido.

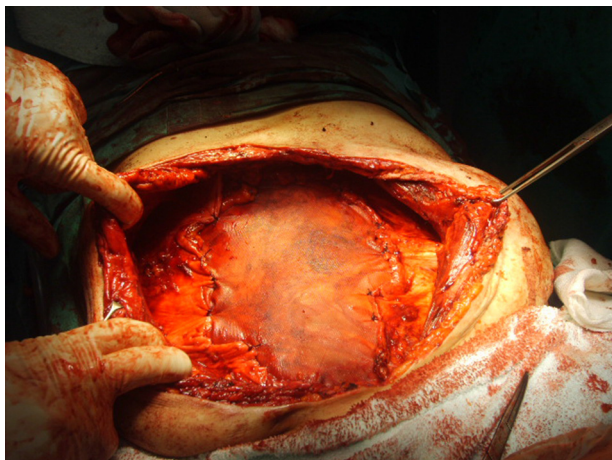


Figura 13 – Malla reabsorbible, que da continuidad a la hoja posterior de la vaina de los rectos.

Resultados

De la serie global retrospectiva se seleccionó a los 107 pacientes (1.7%), a quienes se les realizó un abdomen abierto y contenido, y de ellos, a un grupo de 13 enfermos (12.1%), que culminaron con un defecto abdominal catastrófico, cuyo cierre parietal con incisiones de descarga muscular es el objetivo de este estudio.

La media de edad de los 13 pacientes fue de 67 años (42-85 años), y de sexo predominantemente femenino (90%).

Entre las comorbilidades hubo 4 diabéticos no controlados y 5 hipertensos arteriales. En la evaluación preanestésica, 11 eran ASA III y 2, ASA IV. Los fallecidos en el posoperatorio inmediato fueron excluidos del estudio.

El diámetro del defecto abdominal a reparar varió entre los 225 cm² y los 440 cm² (el más grande). El diámetro siempre superó los 15 cm.

En 11 pacientes con fístulas enteroatmosféricas se procedió a la retransitación intestinal, al igual que en 2 ostomías de derivación.

Una paciente, además, requirió una hemicolectomía derecha por lesión filtrante del ciego no iatrogénica.

En 3 pacientes fue innecesaria la colocación de prótesis de refuerzo parietal por haberse conseguido un cierre sin tensión exclusivamente por las incisiones de descargas y sutura monopiano con monofilamento no absorbible (fig. 11). Se colocó malla separadora de tejidos intraperitoneal en 3 pacientes, de tipo PROCEED®, fijada con puntos reabsorbibles de PDS transparietales. En 2 pacientes se pudo acceder al espacio retromuscular, donde se colocó malla de bajo peso combinada de polipropileno y poliglecaprone de tipo ULTRAPRO®, fija a la aponeurosis del OM con puntos transparietales de material reabsorbible.

Un gran defecto requirió de la utilización de una técnica sándwich, con doble prótesis, una de poliglactina, VICRYL™, que se suturó a los bordes de la hoja posterior de los rectos dando continuidad a dicha fascia y un polipropileno pesado sobre la precedente, por detrás de los rectos y fijada al plano aponeurótico del OM. En 4 pacientes se empleó una prótesis

ligera ULTRAPRO® en posición supraaponeurótica, sobrepasando 5 cm las descargas realizadas previamente.

El tiempo del procedimiento quirúrgico osciló entre 3 h y 5 h, incluido el de las reparaciones intestinales. Todos los enfermos fueron extubados en el mismo quirófano, y la recuperación posoperatoria de ellos fue en sala común.

En el posoperatorio inmediato se detectaron 4 seromas y 2 infecciones superficiales, que no comprometieron la integridad de las prótesis, lo que representa 6 complicaciones de grado I en la clasificación de *stratification of complications* (STROC). Propuesta por Clavien-Dindo, considera algunos aspectos de suma importancia que la clasificación que este autor realizara en 1992. Dicho grado comprende complicaciones menores, sin necesidad de tratamientos farmacológicos complejos ni tratamientos invasivos quirúrgicos, endoscópicos o percutáneos⁴.

La epidermólisis de resolución espontánea se presentó en 8 enfermos, probablemente por tensión en la sutura de la piel, debido a isquemia, sin necesidad de recurrir a algún procedimiento adicional.

La resolución de las colecciones fue sin ningún procedimiento adicional en 3 casos, y en una se solucionó con punción evacuadora bajo control ecográfico.

El dolor posoperatorio fue controlado con ketorolaco (20 mg tres veces al día en el posoperatorio inmediato), menos 2 enfermos que se etiquetaron como dolor crónico durante 6 meses, y correspondieron a los que tuvieron los defectos con diámetros más grandes a reparar.

Una paciente que permaneció 8 meses internada en el hospital requirió de apoyo psicológico por hospitalismo, que comenzó mes y medio previo a la cirugía. Tras el alta, continuó con control ambulatorio.

Los procedimientos imagenológicos empleados en la pesquisa de recurrencias en el posoperatorio fueron la ultrasonografía y el tac.

En el primer año y medio del posoperatorio, los enfermos fueron citados cada 3 meses al control. A partir del segundo año se controlaron una vez por año. Dos de los enfermos operados en el año 2006 no concurren al control después del año 2010. Los demás enfermos continúan en control anual, sin evidencias de recidiva parietal.

Una paciente, en el control a los 2 años, manifestó sensación de abultamiento sobre la pared abdominal, sin que se verificase defecto parietal.

Discusión

Existen en las cirugías de emergencias distintos procedimientos al alcance del cirujano que se enfrenta a cuadros abdominales agudos de elevada morbimortalidad, y que le permiten contemporizar el tratamiento definitivo para abordarlo en las mejores condiciones posibles.

Dentro de dichos procedimientos se encuentra el abdomen abierto y contenido; Andrew J. McCosh, en 1897, fue el primero en describir como recurso terapéutico esta técnica, en una peritonitis generalizada⁵.

Sin embargo, este enfoque terapéutico, para un paciente críticamente enfermo, en ese momento era poco usual y muy controvertido.

Básicamente se trata de dejar el abdomen abierto después de realizar la limpieza quirúrgica, pero contenido con algún elemento (plástico, malla o prótesis), según los distintos autores. Ofrece en estos pacientes ciertas ventajas en comparación con el cierre abdominal en aquellos que pueden precisar una relaparotomía. Entre ellas, la inspección continua y directa de las vísceras abdominales, fácil acceso a la cavidad peritoneal, drenaje suficiente, descompresión y mejor perfusión, se encuentran entre las más importantes.

También, no menos importante, evita la lesión de la pared abdominal secundaria a las frecuentes relaparotomías⁶.

Las indicaciones para abdomen abierto y contenido son la sepsis abdominal, pancreatitis aguda grave, el trauma y en situaciones generales donde se corre el riesgo de desarrollar una hipertensión abdominal que genere un síndrome compartimental abdominal.

En todos estos casos no siempre está indicado el cierre de la pared anterior del abdomen, por lo que la laparostomía contenida es un recurso necesario.

El primer artículo en el que se habla del síndrome compartimental abdominal es el de Ogilvie en 1940, con el término de *burst abdomen*. La bolsa de Bogotá es utilizada por primera vez en Bogotá (Colombia) por Borráz para el cierre abdominal temporal en politraumatizados. Al principio la técnica se debió a la falta de medios, y después se ha quedado como una técnica con más indicaciones de las que se prevenían⁷.

Esta cirugía contemporizadora también llamada «control de daños» o cirugía por etapas (*damage control procedure*) posee un tratamiento en tres tiempos: primero, una laparotomía expeditiva con control de la hemorragia (taponamiento) y control de la contaminación (lesiones intestinales, biliares o pancreáticas) y cierre temporal abdominal; segundo, un agresivo tratamiento de reanimación en cuidados intensivos revirtiendo la acidosis, la hipotermia y la corrección de la coagulopatía; y tercero, la cirugía definitiva y planificada que culmina con el cierre formal del abdomen⁸.

Las distintas causas que nos llevaron a emplear el abdomen abierto y contenido se describen en la [figura 5](#).

No debemos olvidar, sin embargo, que este importante recurso terapéutico se asocia con severas complicaciones, entre las cuales se encuentran las fistulas enteroatmosféricas (por su difícil manejo y alta mortalidad son uno de los mayores problemas).

Dicha complicación constituye un subtipo de fistulas entero-cutáneas, generalmente superficiales, de alto débito y que, rodeadas de tejido de granulación o vísceras expuestas, descargan el contenido intestinal sobre una herida laparotómica abierta⁹.

Para minimizar los riesgos de esta grave complicación, Borráz modificó su técnica anterior utilizando una bolsa grande dentro de la cavidad abdominal suelta y cubriendo las vísceras abdominales, y colocando luego otra bolsa suturándola a la piel. Según el autor, esta técnica evita las adherencias de las vísceras al peritoneo parietal, disminuyendo la posibilidad de fistulas intestinales y facilitando el cierre definitivo de la pared abdominal¹⁰.

Por otro lado, el paciente con fistula enteroatmosférica es un enfermo crítico y en creciente catabolismo por pérdidas fistular y por el defecto de la pared abdominal.

En nuestra serie, las fistulas enteroatmosféricas complicaron la evolución de 13 pacientes con abdomen abierto y contenido. Correspondían al tipo II de la clasificación de Sitges-Serra (1982), es decir, la que se asienta en grandes defectos de la pared abdominal y presenta un 60% de mortalidad¹¹.

Si bien la etiología no siempre queda clara, los 3 mecanismos por los cuales se pueden producir son:

- Lesiones inadvertidas, depulimiento o apertura indeseada durante la cirugía.
- Desgarro de la serosa intestinal por la tracción de adherencias o bridas o el desgarro cuando el paciente se mueve o tose.
- Erosión causada por el cambio frecuente de curaciones y por la acción de mallas protésicas utilizadas como cierre temporal del abdomen en contacto con el intestino¹².

Una vez establecida la fistula enterocutánea se recurrió al sistema de compactación-aspiración negativa (VAC) y pasta de karaya para la protección de la piel como procedimientos relevantes. La frecuente descompactación en estos pacientes obligaba a procedimientos reiterados, incrementando la morbilidad.

Las dos consideraciones que nos planteamos en el cierre definitivo de la pared abdominal, una vez superado el cuadro que dio origen a la laparostomía contenida, eran si debíamos reconstruir el tránsito intestinal simultáneamente con el cierre del defecto y cuál era el recurso apropiado para efectuar el cierre primario de la pared. Cuando los enfermos cursaban la primera semana de la última intervención, y sin fistulas enterocutáneas pero con ostomías de derivación en algunos casos, el cierre anatómico fue factible en 3 pacientes.

El primer antecedente de procedimiento simultáneo en el país lo mencionó Vicente Gutiérrez en el relato oficial del XII Congreso Argentino de Cirugía en 1940, cuando expresó en eventraciones complicadas con fistula estercoral o pioestercoral, se comienza por ocluir el orificio cutáneo de la fistula con dos o tres coronas de seda, yodando las superficies suturadas. Un angiotribo o torniquete pinza la zona fistular viscerosacular en «vaso cerrado», y se reseca el bloque el trayecto fistuloso. Una sutura cierra el defecto intestinal resultante.

Terminado el procedimiento, el cierre parietal se realiza con deslizamientos con «incisiones agregadas» de los planos parietales para ocluir la brecha, entre otros procedimientos¹³.

Estas incisiones agregadas sobre aponeurosis musculares también las empleo Koonts, con grandes incisiones laterales de relajación sobre la vaina del recto abdominal para cerrar defectos de la línea alba¹⁴.

También los conceptos vertidos por Zavaleta tienen vigencia en la actualidad, cuando expresaba que a mayor tamaño del defecto y a mayor deficiencia de los tejidos corresponde una mayor dificultad técnica para reconstruir con los elementos locales y una mayor pobreza de los resultados alejados¹⁵.

En una serie de casos se describió la necesidad de reparar con malla, con injerto dermoepidérmico e incluso con colgajos músculos cutáneos en un 11.9% y 9% de los casos, respectivamente, y a pesar de ello verificaron un 7% de hernias incisionales. En otra serie se recurrió a cierre primario y a la aplicación de malla de poliglactín en espera de

granulación y eventual injerto dermoepidérmico en un 55.4% y 22.3%, respectivamente, sin mencionar recidivas⁵.

A nuestro criterio, la reparación de la pared puede realizarse básicamente de tres maneras: a) plásticas anatómicas sin malla, b) con malla reabsorbible y c) con malla irreabsorbible.

Las técnicas anatómicas no siempre son posibles por la retracción de los planos musculares; pueden efectuarse con el paciente con buena relajación muscular y probando la aproximación de los bordes, suturándolos con suturas continuas de polipropileno, técnica sencilla de realizar cuando el procedimiento se efectúa hasta las 72h, posterior a la última reexploración según nuestra experiencia, no excediéndose más allá del octavo día de la primera cirugía.

Angarano *et al.* sostienen que lo fundamental en el cierre de grandes defectos es conseguir un cierre sin tensión divergente de los bordes y sin complicaciones que debiliten la pared, como los sangrados y hematomas¹⁶.

Distinto es el defecto catastrófico con fístulas enteroatmosféricas, donde para lograr el cierre abdominal se deberá recurrir a la implantación de mallas, a las incisiones de descargas musculares o a la combinación de ambas.

Las tres formas de descargas más utilizadas son las que se aplican sobre el OM, por despegamiento y sección de la hoja posterior de la vaina de los rectos y la técnica de separación anterior de componentes descrita por Ramírez.

Es importante recalcar que en estos tipos de defectos los músculos rectos están atrofiados o prácticamente han desaparecido, situación evidenciable por la imagenología (tac), motivo por el cual la técnica descrita por Ramírez (apertura del OM a 1 cm del borde externo de la vaina de los rectos) es imposible de realizar.

Nosotros, en estas circunstancias, recurrimos a las incisiones de descargas de Albanese. A este pionero cirujano y anatomista argentino, al profundizar en su estudio en los preparados anatómicos, le llamó la atención varias situaciones: a) la existencia de tres grandes músculos anchos eran excesivos para la contención de las vísceras, b) que el músculo OM fuera más abundante como músculo en el tórax y más aponeurótico en el abdomen, y c) que el OM tuviera una inserción tan elevada en el tórax a nivel de la 5.^a y 6.^a costillas¹⁷.

En número de tres, Albanese describió las incisiones sobre el OM, el oblicuo menor y la hoja posterior de la vaina de los rectos (fig. 14).

La primera incisión, que es la que empleamos nosotros, es una incisión angulada o cóncava hacia parte medial del OM, cerca de las inserciones de sus fascículos 6.^o, 7.^o, 8.^o y parte del 9.^o, este último su haz más carnoso. Esta porción craneal es perpendicular a las fibras musculares del OM; luego, descendiendo, la porción caudal sigue el sentido de las fibras hasta su llegada a nivel medial¹⁸.

Es de destacar que la primera incisión de descarga de Albanese se efectúa en sectores donde la innervación y la vascularización de los músculos laterales del abdomen no se ven afectados¹⁹.

Una de las primeras referencias de estas incisiones en el cierre del abdomen con laparotomías reiteradas la refieren Comin *et al.*, con la salvedad que las incisiones musculoponeuróticas las realizan por incisiones separadas de la piel, como las aplicara Pozzi en 1958²⁰.

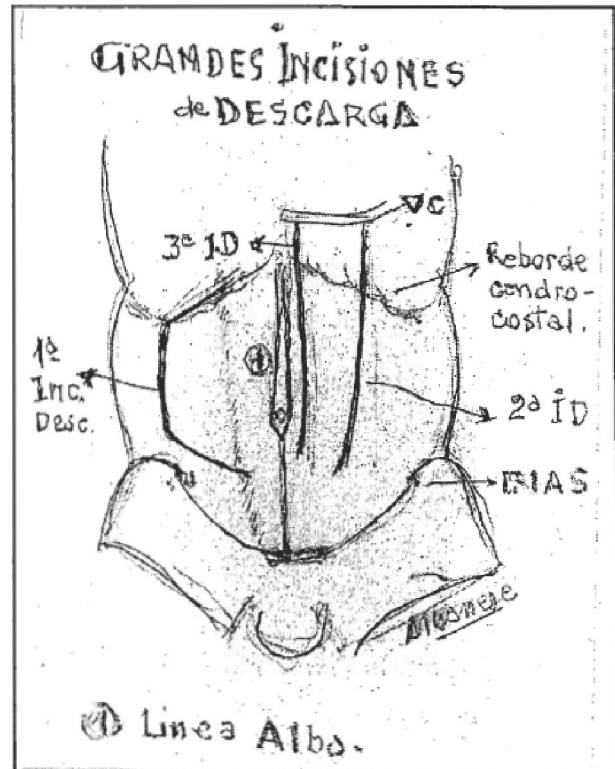


Figura 14 – Esquema original del autor.

Esta forma de realización evita el despegamiento del tejido celular subcutáneo, disminuyendo la morbilidad (fig. 15).

Otros, como Pastorino, proponen realizar las incisiones de descargas de Albanese en forma profiláctica en enfermos con relaparotomías y como tratamiento de la evisceración, entre otras indicaciones²¹.

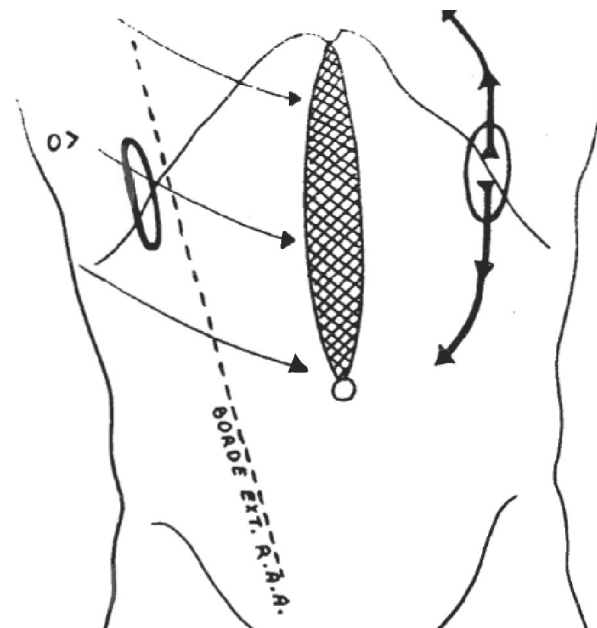


Figura 15 – Incisiones de descarga a través de pequeñas incisiones en la piel.

Herszage, después de cerrar un defecto complejo en un paciente pediátrico, concluye que si bien es cierto que la utilización de las mallas es útil para cerrar el defecto y mejorar la mecánica respiratoria, no restituye la fisiología de la pared abdominal, hecho que sí se logra restablecer con las técnicas basadas en incisiones de descargas musculares de Albanese²².

Astiz, en su artículo sobre eventraciones, refiere que las incisiones de descargas son importantes porque facilitan la sutura de la aponeurosis por encima de la prótesis²³.

El propio Albanese manifestó en su artículo que «había que liberar a los rectos de la tiranía de los oblicuos para llevarlos y suturarlos en la línea media». Este pensamiento, al enfrentar un niño de 4 años con una eventración xifopubiana de 10 cm de diámetro, dio nacimiento a las incisiones de descargas, pues «descargaban» la tracción y retracción de los músculos anchos, aumentando la capacidad de la cavidad abdominal, sin elevación del diafragma ni insuficiencia respiratoria posible. Fue el resultado de un mejor conocimiento anatómico del área, relacionado con la observación clínica²⁴.

«Sintéticamente, nuestro método coincide en sus objetivos con el de Goñi Moreno (neumoperitoneo progresivo preoperatorio), y lo que este autor propone con su preparación preoperatoria nosotros lo logramos con el método quirúrgico utilizado», expresaba Albanese en la presentación de su técnica en un simposio de la Sociedad Argentina de Gastroenterología, en 1950, con 14 casos operados desde 1946¹⁷.

No debemos olvidar que estos defectos catastróficos, al igual que las hernias de la pared abdominal anterior con pérdida de derecho a domicilio, se asocian o son causantes de muchos problemas físicos, fisiológicos y psicológicos, situaciones que condicionan una alta mortalidad (del 40%) si se asocia a fistulas enterocutáneas. El enfoque multidisciplinario, que comprometa a muchas especialidades, es imprescindible²⁵.

Así lo manifiesta Carnicer Escusol, quien expresa que en el abdomen abierto con defecto de la piel pueden ser necesarias técnicas plásticas como la reparación con colgajos microvasculares del tensor de la fascia lata, o se ha de recurrir a la variante de Fabián o la implementación de los dos niveles con prótesis, como pregona Carbonell Tatay, colocando a nivel retromuscular una primera prótesis y después del cierre de la hoja anterior de la vaina una segunda prótesis, reinsertando por encima las descargas del OM realizadas previamente²⁶.

Los trabajos publicados refieren que hasta en un 60% de los pacientes con cirugía de control de daños por trauma es posible efectuar un cierre de la pared abdominal antes del alta hospitalaria y cuando se realiza 8 días después de la primera cirugía. Sin embargo, en los pacientes con sepsis y abdomen abierto y contenido sucede lo contrario: solo el 30% será posible cerrarlo antes del alta. Esto se relaciona probablemente con las reexploraciones reiteradas, pérdida de la pared abdominal por necrosis de la herida y gran desgaste nutricional²⁷.

En nuestra serie, a diferencia de otras, la causa más frecuente que motivó un abdomen abierto y contenido fue la sepsis abdominal, por lo que tuvimos que enfrentarnos a defectos catastróficos con fistula enteroatmosférica como resultado final, habida cuenta de que los enfermos requirieron lavados y reexploraciones frecuentes hasta controlar la causa infecciosa original.

Es por eso que en 3 enfermos recurrimos a uso de prótesis separadora de tejidos, combinada, para lograr cerrar el defecto a pesar de las incisiones de descargas implementadas. Dicha prótesis posee un componente de celulosa oxidada regenerada para contacto visceral y otra de polipropileno para la cara aponeurótica.

Este diseño deja al componente no degradable preparado para su integración al tejido, una vez que las dos capas que lo recubren sufran la correspondiente biodegradación. Estas prótesis tienen un comportamiento óptimo en todas las interfaces, por lo que son materiales idóneos para reparar defectos totales de la pared abdominal²⁸.

Debemos recordar que en los pacientes tratados durante varios días con el abdomen abierto y contenido la anatomía se modifica y los planos musculares se encuentran deprimidos por la inflamación y retracción lateral.

Zielinski et al. proponen en este contexto la utilización de la toxina botulínica para ayudar a conseguir un cierre primario fascial. Denominaron a su técnica *chemical components separations with botulinum toxin*, la cual evitaba la disección de la separación de componentes de Ramírez, especialmente en contaminación e infección²⁹.

El uso de las incisiones de descargas musculares de Albanese se realizó en el 100% de los pacientes en el cierre final del defecto parietal.

Cuando se procedió a la implementación de prótesis como refuerzo o reemplazo del defecto, se tuvieron en cuenta las siguientes consideraciones: colocar la malla preferentemente extraperitoneal, en el caso de ubicación intraperitoneal, utilizar mallas separadoras de tejidos, mallas reabsorbibles o epiplón interpuesto entre la malla y las vísceras. Este recurso anatómico fue imposible en nuestros pacientes, por carecer de él. Finalmente, la malla debe quedar tensa sin pliegues ni rebordes sobreelevados.

Hay que tener en cuenta que después de esta complicada reparación las tres complicaciones potenciales motivo de preocupación del cirujano son la evisceración, la infección de la malla y la recidiva de la fistula enterocutánea.

En nuestra experiencia, y al control alejado de más de 18 meses, no tuvimos ninguna de estas complicaciones.

Cabría preguntarse si el procedimiento de cierre de fistulas enteroatmosféricas con reparación de la pared con prótesis es el adecuado. A pesar de que los criterios quirúrgicos tradicionales puedan objetar la realización simultánea de ambos procedimientos, compartimos con Hernández López que en enfermos seleccionados y bien preparados nutricionalmente se pueden llevar a cabo con una aceptable morbimortalidad³⁰.

Respecto a la epidermolisis, que se presentó en 11 pacientes y que tuvo resolución espontánea, no modificó la evolución natural de estos enfermos.

Algunos autores, como Wormer et al., estudian estos problemas superficiales pero complejos de las heridas utilizando el verde indiocianina fluorescente para identificar la hipoperfusión de los colgajos, pero no logran modificar las complicaciones o reoperaciones relacionadas con la herida quirúrgica, aunque esto sirvió para identificar a los pacientes de riesgo³¹.

En definitiva, a nuestro criterio, el uso de las incisiones de descargas de Albanese debe formar parte del arsenal

terapéutico del cirujano que se enfrenta al cierre de estos defectos catastróficos, consecutivos a un abdomen abierto y contenido, pero también somos conscientes de que los resultados en esta corta serie requieren una interpretación cuidadosa, debido a que el diseño fue retrospectivo no aleatorio, y no se tuvieron en cuenta factores que podrían haber condicionado la evolución de los enfermos, como el manejo posoperatorio en cuidados intensivos, la disponibilidad de prótesis, el manejo del abdomen abierto por distintos equipos quirúrgicos, etc.

Conclusiones

El abdomen abierto y contenido constituye un procedimiento de la cirugía en etapas indicado en precisos cuadros abdominales quirúrgicos y traumáticos. Es un procedimiento agresivo y de frecuentes complicaciones, y son las fístulas enteroatmosféricas las que pueden complicar la evolución final, transformándolo en un defecto catastrófico.

El cierre abdominal suele ser complejo por los defectos con gran retracción musculoaponeurótica y atrofia muscular con pérdida parcial de la pared abdominal, circunstancias que exigen un notable conocimiento anatómicoquirúrgico y una notable experiencia del cirujano para elegir la mejor opción técnica para el paciente y el correcto control evolutivo posoperatorio.

Las incisiones de descargas de Albanese se comportaron como una buena opción para nuestros pacientes para lograr el cierre primario, con o sin prótesis añadida, todos ellos con una aceptable morbilidad.

Una técnica reglada, con el menor número de anastomosis posible y la reparación primaria del defecto parietal, sería la estrategia más recomendable.

Responsabilidades éticas

Protección de personas y animales. Los autores declaran que para esta investigación no se han realizado experimentos en seres humanos ni en animales.

Confidencialidad de los datos. Los autores declaran que han seguido los protocolos de su centro de trabajo sobre la publicación de datos de pacientes.

Derecho a la privacidad y consentimiento informado. Los autores declaran que en este artículo no aparecen datos de pacientes.

Conflicto de intereses

Declaramos no tener conflictos de intereses.

BIBLIOGRAFÍA

- Goñi Moreno I. Eventración posoperatoria: tratamiento. Relato oficial 1940. XII Congreso Argentino de Cirugía. Buenos Aires: Asociación Argentina de Cirugía; 1940.
- Jorge JM. Eventración posoperatoria: tratamiento. Relato oficial 1940. XII Congreso Argentino de Cirugía. Buenos Aires: Asociación Argentina de Cirugía; 1940.
- Zorraquín R. Eventración posoperatoria: tratamiento. Relato oficial 1940. XII Congreso Argentino de Cirugía. Buenos Aires: Asociación Argentina de Cirugía; 1940.
- Pekolj J. Manejo de las complicaciones más frecuentes en la cirugía abdominal. *Rev Argent Cirug.* 2003;(Número extraordinario):20-1.
- McCosh AJ. The treatment of general septic peritonitis. *Ann Surg.* 1987;25:687-97.
- Manterola C, Moraga J, Urrutia S. Laparostomía contenida con bolsa de Bogotá. Resultados de una serie de casos. *Cir Esp.* 2011;89:379-85.
- Parra-Membrives P, Díaz Gómez D, Gómez-Bujeda L, Márquez-Muñoz M. Experiencia con la bolsa de Bogotá para el cierre temporal del abdomen. *Cir Esp.* 2007;82:150-4.
- Codina-Cazador A, Rodríguez JI, Marcel Pujadas de Pelol H, Martín-Grillo A, Farez-Coll R, Olivet-Pujol F. Estado actual de los traumatismos coloproctales. *Cir Esp.* 2006;79:143-8.
- Wainstein DE, Defore M, Devoto J, Zárate J, Sisco P. Estrategia y táctica en el tratamiento de 62 pacientes con fístulas enteroatmosféricas. *Rev Argent Cirug.* 2016;108:47-54.
- Borráz OA. Abdomen abierto: la herida más desafiante. *Rev Colomb Cir.* 2008;23:204-9.
- Alfaro Pacheco R. Abordaje de la fístula enterocutánea posoperatoria. *Rev Med Cos Cen.* 2010;67:455-60.
- Sung Ho Hyon. Manejo de las fístulas enterocutáneas. Relato oficial 2011. 82.º Congreso Argentino de Cirugía. *Rev Argent Cirug (Número extraordinario).* 2011.
- Gutiérrez V. Eventración posoperatoria: tratamiento. Relato oficial 1940. XII Congreso Argentino de Cirugía. Buenos Aires: Asociación Argentina de Cirugía; 1940.
- Moreno Egea A. Aportaciones del Dr. Amos Koontz a la cirugía de la pared abdominal. *Rev Hispanoam Hernia.* 2014;2:73-9.
- Zavaleta DE, Uriburu J. Conducta para el tratamiento de las eventraciones. *Pren Méd Argent.* 1951;38:2187-91.
- Angaramo G, Iribarren C, Colombato A. Plásticas de eventraciones abdominales con un plano de sutura continua. *Rev Argent Cirug.* 1991;61:206-8.
- Albanese AR. Las incisiones de descarga en la cirugía de las eventraciones xifumbilicales gigantes. *Pren Méd Argent.* 1998;85:1014-20.
- Albanese AR. Remodelación por movilización musculoaponeurótica en el tratamiento quirúrgico de las grandes eventraciones del abdomen. *Día Méd.* 1976;53:418-25.
- Madeo SD, Pistán G, Madeo JI. Eventraciones medianas. Reparos anatómicos en el tratamiento con prótesis. *Rev Arg Anat Onl.* 2012;3:72-80.
- Comin R, Pesenti D, Manna R, Juri Nam H. Las incisiones de descarga como tratamiento para el cierre de las laparotomías reiteradas. *Rev Argent Cirug.* 1993;65:82-3.
- Pastorino DE. Incisiones de descarga muscular de Albanese profilácticas. *Pren Med Argent.* 1982;69:31-4.
- Herszage L, Cuervo JL. Eventraciones, ¿reconstrucción anatómica o cierre con malla? Presentación de un caso. *Rev Cirug Inf.* 2002;12:236-8.
- Astiz JM, Chau O, Deveaux G, Bererdo M, Dunogent J, Bergé S. Resultado del tratamiento de las eventraciones abdominales. *Rev Argent Cirug.* 1998;74:183-94.
- Albanese AR. Eventración mediana xifumbilical gigante. Método para su tratamiento. *Rev de la A. M. A.* 1951;15:376-8.
- Ramírez-Palomino ÓM. Reconstrucción de las hernias complejas de pared abdominal anterior: un problema de enfoque multidisciplinario. *Rev Hispanoam Hernia.* 2015;3:47-8.

26. Carnicer Escusol E. El cierre temporal de la cavidad abdominal: una revisión. *Rev Hispanoam Hernia*. 2015;3:49-58.
27. Tavares-de la Paz LA, Andrada-de la Garza P, Goné-Fernández A, Sánchez Fernández P. Abdomen abierto. Evolución en su manejo. *Cir Ciruj*. 2008;76:177-86.
28. Bellón JM. Revisión de una clasificación de materiales protésicos destinados a la reparación herniaria: correlación entre estructura y comportamiento en los tejidos receptores. *Rev Hispanoam Hernia*. 2014;2:49-57.
29. Zielinski MD, Goussous N, Schiller HJ, Jenkins D. Chemical components separation with botulinium toxin: A novel technique to improve primary fasial clousure rates of the open abdomen. *Hernia*. 2013;17:101-7.
30. Hernández López A. Tratamiento simultáneo de plastia de pared con malla y cierre intestinal. *Cir Gen*. 2004;26:242-7.
31. Wormer BA, Huntington CR, Ross SW, Colavita PD, Lincourt AE, Prasad T, et al. A prospective randomized double blinded controlled trial evaluating indocyanine green fluorscen angiography on reducing wound complications in complex abdominal wall reconstruction. *J Surg Res*. 2016;202:461-72.