

Original

Hernioplastia inguinal endoscópica tipo transabdominal preperitoneal TAPP con malla autoadherible



Transabdominal preperitoneal TAPP endoscopic inguinal hernioplasty with self-adhering mesh

Jorge Fernández Álvarez¹, Elías Gallardo Navarro¹, Roberto Turrent Pinedo¹, Juan Carlos Mayagoitia González²

¹Servicio de Cirugía General. Hospital Español. Ciudad de México (México). ²Hospital Médica Campestre. León, Guanajuato (México)

Resumen

Introducción y objetivo: Las guías sobre reparación de hernia inguinal se centran en disminuir el índice de recurrencia y el dolor crónico. Las mallas autoadheribles, como no necesitan fijación adicional, pueden ayudar, entre otros factores, a prevenir el dolor crónico posoperatorio sin aumentar la frecuencia de recidivas. Presentamos nuestros resultados de la hernioplastia inguinal por abordaje endoscópico de tipo TAPP con malla autoadherible en un hospital de tercer nivel para valorar la presencia de dolor crónico posoperatorio.

Método: Estudio retrospectivo, descriptivo, observacional, en un periodo de 24 meses, realizando hernioplastia inguinal laparoscópica con abordaje transabdominal preperitoneal con malla autoadherible (ProGrip™). Se analiza, entre otros factores, el tipo de hernia, el tiempo quirúrgico, los incidentes y las complicaciones posquirúrgicas, el dolor posquirúrgico y la sensación de satisfacción a los 7 días, al primer mes, al segundo, al cuarto y al sexto, así como recidiva.

Resultados: Se operaron 131 hernias inguinales en 100 pacientes, 31 bilaterales y 68 unilaterales, en 66 hombres y 34 mujeres, 28 izquierdas y 41 derechas. Respecto al dolor posquirúrgico, se observó una ENA 1-2 en los primeros 7 días en 14 pacientes, 9 pacientes con ENA 1 en el primer mes; ningún paciente presentó dolor crónico. Se presentaron 9 complicaciones: 8 relacionadas con la herida quirúrgica, de las que 6 fueron seromas, 2 hematomas y 1 obstrucción intestinal que requirió cirugía. No hubo recidiva hasta la fecha, con un seguimiento promedio de 16 meses.

Conclusión: La hernioplastia inguinal con abordaje endoscópico de tipo TAPP utilizando malla autoadherible no aumentó la frecuencia de dolor crónico ni las recidivas. La satisfacción del paciente es alta en la mayoría de ellos.

Recibido: 05-02-2023

Aceptado: 13-03-2023

Palabras clave:

Hernia inguinal, plastia inguinal, hernioplastia de tipo TAPP, malla autoadherible, dolor crónico.

Conflicto de intereses: los autores declaran no tener conflictos de interés.

Autor para correspondencia: Elías Gallardo Navarro. Servicio de Cirugía General. Hospital Español. Avda. Ejército Nacional Mexicano, 613. Granada, Miguel Hidalgo. 11520 Ciudad de México (México)

Correo electrónico: gallardo18e@gmail.com

Fernández Álvarez J, Gallardo Navarro E, Turrent Pinedo R, Mayagoitia González JC. Hernioplastia inguinal endoscópica tipo transabdominal preperitoneal TAPP con malla autoadherible. Rev Hispanoam Hernia. 2023;11(4):166-170

Abstract

Introduction and objective: Guidelines on inguinal hernia repair focus on decreasing the recurrence rate and chronic pain. Since self-adherent meshes do not require additional fixation, they can help, among other factors, to prevent postoperative chronic pain without increasing the frequency of recurrences. We present our results of inguinal hernioplasty by endoscopic TAPP approach with self-adherent mesh in a tertiary hospital to assess the presence of postoperative chronic pain.

Method: Retrospective, descriptive, observational, retrospective study, over a period of 24 months, performing laparoscopic inguinal hernioplasty with preperitoneal transabdominal approach using self-adherent mesh (ProGrip™). We analyzed, among others, type of hernia, surgical time, incidents and postoperative complications, postoperative pain and satisfaction at 7 days, 1, 2, 4 and 6 months, as well as recurrence.

Results: A total of 131 inguinal hernias were operated on in 100 patients, 31 bilateral and 68 unilateral, in 66 males and 34 females. There were 28 left and 41 right hernias. With respect to postoperative pain, a 1-2 ANS 1-2 was observed in the first 7 days in 14 patients, 9 patients with ANS 1 in the first month, no patient presented chronic pain. There were 9 complications, 8 related to the surgical wound of which 6 were seromas, 2 hematomas and 1 intestinal obstruction that required surgery. There was no recurrence to date, with an average follow-up of 16 months.

Conclusion: Inguinal hernioplasty with endoscopic TAPP approach using self-adherent mesh did not increase the frequency of chronic pain or recurrences. Patient satisfaction is very satisfactory.

Keywords:

Inguinal hernia, inguinal plasty, TAPP-type hernioplasty, self-adhesive mesh, chronic pain.

INTRODUCCIÓN

El principal objetivo del tratamiento de las hernias inguinales es lograr un procedimiento quirúrgico exitoso respecto a las complicaciones posoperatorias. Dentro de estas complicaciones, el dolor posquirúrgico después de una hernioplastia inguinal cobra gran importancia, en especial aquel que persiste durante más de 3 meses y se llama dolor o inguinodinia crónica¹.

Amid reporta una incidencia de dolor crónico con un promedio del 5 % y Reinpold ha encontrado que el 6 % de los pacientes intervenidos por un abordaje endoscópico presenta dolor posquirúrgico, con un impacto en las actividades diarias que varía entre el 2 % y el 12 %. El dolor posquirúrgico es de origen multifactorial. Una causa asociada es la lesión nerviosa directa durante la fijación de la malla con suturas o *tackers*².

Las sugerencias que se recomiendan para evitar esta complicación van a ser la prevención, el conocimiento anatómico y una disección cuidadosa de la región, así como la habilidad al colocar la malla y el conocimiento en el uso de los diferentes tipos de materiales de fijación. Las mallas autoadheribles han revolucionado la técnica quirúrgica en los últimos años, principalmente al ofrecer ventajas, como la disminución del dolor posquirúrgico, al no necesitar fijación adicional³.

Presentamos los resultados de nuestra serie personal para analizar sus resultados y la facilidad de la colocación de esta malla con la modificación que proponemos, poniendo especial atención en el dolor de tipo crónico en el seguimiento de estos pacientes.

MATERIAL Y MÉTODOS

Realizamos un estudio prospectivo, descriptivo, observacional y unicéntrico en un hospital de tercer nivel, el Hospital Español de Ciudad de México (México), durante el periodo de octubre de 2020 a octubre de 2022 en el servicio de cirugía general, con pacientes sometidos a hernioplastia inguinal de tipo TAPP con malla autoadherible. Los datos fueron redactados en el expediente clínico y recolectados en una base de datos electrónica (Excel Microsoft).

Se incluyeron solo pacientes mayores de 18 años operados de hernia inguinal en forma electiva, con abordaje laparoscópico de tipo preperitoneal transabdominal (TAPP) en los que se utilizó

malla autoadherible (ProGrip™) extragrande (16 × 12) con la técnica estandarizada que describimos y que aceptaron participar en el estudio. Como criterios de exclusión tomamos pacientes menores de 18 años, presencia de hernia femoral o mixta (en pantalón) como hallazgo pre- o transquirúrgico, cirugía de emergencia y pacientes con hernias recidivantes.

Las variables a estudiar fueron el sexo, la edad, la localización de la hernia y uni- o bilateralidad, clasificándolas en el posoperatorio de acuerdo a la clasificación de la European Hernia Society y la clasificación de riesgo quirúrgico anestesiólogo (ASA), reportada por el anestesiólogo, el tiempo quirúrgico, los incidentes transoperatorios, el tiempo de hospitalización, las complicaciones tempranas (en los primeros 30 días) y tardías (más de 30 días después), incluyendo recidivas, el tiempo de retorno a sus actividades laborales y la satisfacción del paciente en función de una pregunta específica: «¿Se encuentra satisfecho, indiferente o insatisfecho con los resultados de su cirugía a los 7, 30 y 60 días en su consulta de seguimiento?». Asimismo, se evaluó el dolor en caso de que el paciente lo presentara, medido en una escala numérica análoga de dolor (ENA) del 0 al 10, en la que 0 es sin dolor y 10, el máximo de dolor para valoración de dolor crónico. Posteriormente a este seguimiento presencial en consulta, solo se realizó una entrevista telefónica cada mes del posoperatorio en la que se preguntaba por la escala del dolor, la satisfacción / insatisfacción y los datos de probable recidiva.

Al ser un estudio observacional, los resultados se dan en número, promedios, rangos y porcentajes.

Protocolo de manejo pre- y transquirúrgico

Todos los participantes se sometieron a una evaluación prequirúrgica y anestesiológica en el momento del estudio. Los pacientes se agruparon mediante la clasificación ASA (American Society of Anesthesiology). En todos los casos la preparación preoperatoria consistió en ayuno, solución Hartmann para mantener vena permeable (no superior a 250 ml para no llenar la vejiga), medias de compresión y sin profilaxis antibiótica. Todos los pacientes fueron ingresados en el hospital el mismo día de la operación. Antes del paso a la sala del quirófano se les pidió orinar para evitar la colocación de sonda Foley.

Técnica quirúrgica

Los pacientes se sometieron a una anestesia general y a un abordaje estándar con incisión umbilical con técnica abierta para puerto óptico de 11 mm, neumoperitoneo de hasta 14 mmHg y posteriormente dos puertos de trabajo de 5 mm en la localización paraumbilical al nivel de la línea medio clavicular derecha e izquierda. Se utilizó una lente de 5 mm.

Se identificó el defecto herniario inguinal y se procedió a realizar un colgajo peritoneal de espina ilíaca anterosuperior hacia el ligamento medial umbilical ipsilateral, seccionando este ligamento de forma rutinaria para tener mayor espacio de disección. Se realiza disección siguiendo la visión crítica de Daes y Felix⁴ y las 10 reglas de oro de Claus⁵. Siempre procuramos llegar a visualizar el ligamento de Cooper contralateral para hacer un espacio mayor y facilitar la colocación de la malla, evitando dobleces. La introducción de la malla autoadherible se realiza por el trocar de 11 mm umbilical. Se coloca en una pinza de grasper laparoscópica en el borde medial de la malla, doblando solo este segmento en acordeón, procurando que los microganchos queden hacia la parte del área diseccionada al introducirla con un grasper y vigilando su colocación a través de un lente de 5 mm colocada en uno de los puertos de trabajo para asegurar que quede fijada en el área deseada (fig. 1). Una vez introducida en el espacio preperitoneal, se corrige la colocación de la malla con ayuda de los graspers. Se asegura que se cubran todos los triángulos del orificio miopectíneo (fig. 2). Se realiza el cierre del colgajo peritoneal con surgete de sutura barbada de polidioxanona (Stratafix) 2-0. Se verifica hemostasia. Se exfla el neumoperitoneo por el espacio preperitoneal con catéter de 14 fr y se usa para aplicar anestesia local. Se cierra la cicatriz umbilical con cerrador de fascias (RUDOLF para cierre laparoscópico), sutura de ácido poliglicólico (Polisorb)-0 y piel de puertos con monofilamento de nailon (Dermalon) 3-0.

RESULTADOS

En el periodo estudiado de 24 meses se operaron 131 hernias en 100 pacientes, 69 unilaterales (69 %) y 31 pacientes (31 %) con hernia bilateral, 66 del sexo masculino (66 %) y 34 del sexo

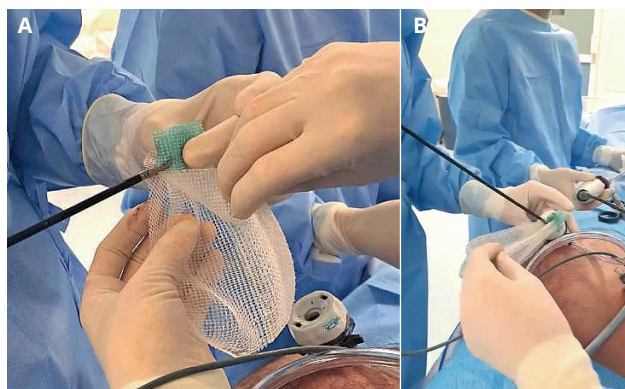


Figura 1. Forma de tomar la malla con el grasper por la parte medial de la malla, doblandola en acordeón para poder introducirla por el trocar umbilical de 11 mm.

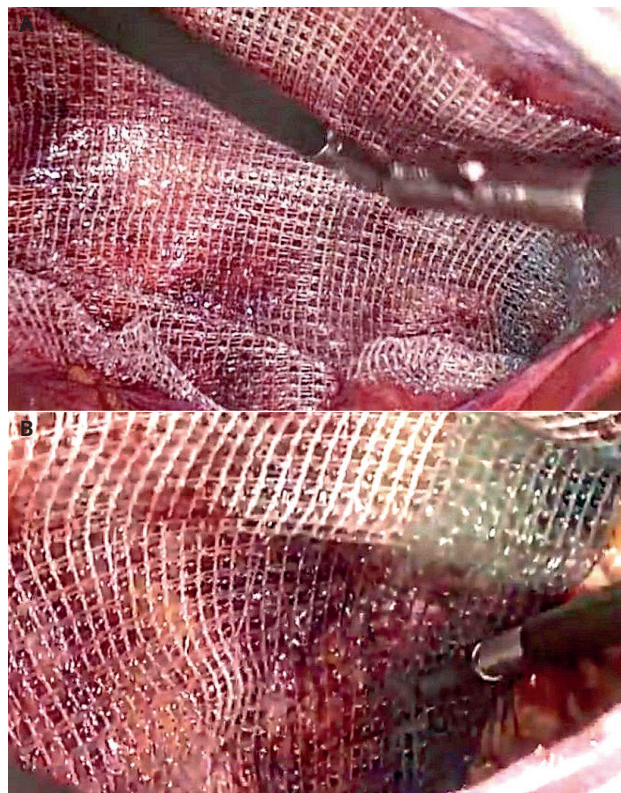


Figura 2. A. Malla colocada en el área diseccionada, extendiendo bien su superficie con la ayuda de dos graspers. B. Malla finalmente colocada, cubriendo los tres triángulos del orificio miopectíneo (media, lateral y femoral).

femenino (34 %), con una edad promedio de 57 años (rango de 28-87 años). El lado afectado fue el derecho en 72 (68 %) y el lado izquierdo, en 59 (32 %). El tipo de hernia fue de 37 (29.2 %) hernias directas y 94 (71.8 %) indirectas. No se encontró ninguna hernia de tipo mixto. Su clasificación específica de acuerdo con la clasificación de la European Hernia Society EHS se detalla en la tabla I.

La valoración anestesiológica preoperatoria clasificó el riesgo quirúrgico de la siguiente manera: Asa I, 65 pacientes; ASA II, 28 y ASA III, 7. Se utilizó anestesia general en todos los pacientes.

Tabla I. Tipos de hernias encontradas de acuerdo con la European Hernia Society

Clasificación para la hernia inguinal de la EHS.
Total: 131 hernias (100 %)

Indirectas (laterales)	Directas (mediales)
LP1: 39 (30 %)	MP1: 14 (10.6 %)
LP2: 38 (29 %)	MP2: 16 (12.2 %)
LP3: 17(12.9 %)	MP3: 7 (5.3 %)

L: hernia lateral / indirecta; M: hernia medial / directa; 1: < 1.5 cm o un una mandíbula de la pinza de agarre laparoscópica; 2: < 3 cm o entre una y dos mandíbulas de la pinza; 3: > 3 cm o > 2 mandíbulas de la pinza.

No se presentaron incidentes ni complicaciones transoperatorias. El tiempo quirúrgico para las hernioplastias unilaterales tuvo un promedio de 64 minutos (rango: de 38 a 90 minutos) y en las bilaterales, un promedio de 83 minutos (rango: de 62 a 114 minutos). La estancia hospitalaria fue de 1 día en 88 pacientes (88 %) y de 2 días en 12 (12 %) pacientes, lo que dio un promedio de 1.2 días de hospitalización.

Como complicaciones tempranas se presentaron 3 pacientes con retención urinaria posoperatoria (3 %), resuelta en los 3 casos con la colocación de sonda urinaria por un tiempo no superior a las 24 horas. Se presentaron 2 casos (1.5 %) de hematomas moderados en la región escrotal ipsilateral a la hernia reparada, que se resolvieron espontáneamente con manejo conservador, y 6 casos de seromas (4.6 %) en la región escrotal del lado operado, también resueltos de forma conservadora sin necesidad de puncionarlos.

Una paciente presentó dos días después de su alta hospitalaria un cuadro de obstrucción intestinal, por lo que fue readmitida en el hospital y se le realizó una laparoscopia diagnóstico / terapéutica de urgencia en la que se encontró una adherencia de colon sigmoide en el sitio de la hernioplastia y fijada a la sutura barbada, liberando la adherencia, con una evolución posoperatoria satisfactoria. No se presentó ningún caso de infección de heridas quirúrgicas de puertos ni profunda que involucrara a la malla.

La reincorporación a la actividad laboral, independientemente del tipo de trabajo del paciente, fue la siguiente: 56 (56 %) se incorporaron a sus actividades laborales en la primera semana, 31 pacientes (31 %) a las 2 semanas, 8 pacientes (8 %) antes de los primeros 30 días y 5 pacientes (5 %) en el transcurso del segundo mes de posoperatorio.

La valoración del dolor posoperatorio y la encuesta de satisfacción / insatisfacción a los 7, a los 30 y a los 60 días en consulta de seguimiento se resumen en las tablas II y III. A los 4 meses se perdió el seguimiento de 7 pacientes, que al parecer cambiaron de número de teléfono (entrevista al 93 %), y a los 6 meses solo se entrevistó al 86 % por los mismos motivos. Ningún paciente ha referido dolor en las entrevistas telefónicas mensuales ni datos de recidiva herniaria hasta el corte de este estudio, con un seguimiento promedio de 16 meses (rango 2-24 meses).

Tabla II. Resultados obtenidos en consulta a los 7, a los 30 y a los 60 días en 100 pacientes en cuanto el dolor posquirúrgico

Dolor posquirúrgico en escala de ENA del 1 al 10

Días de PO con dolor y sin dolor	
7 días (n = 100):	14 (14 %) ENA 2 / 10 (86 %) ENA 0/10
30 días (n = 00):	9 (9 %) ENA 1 / 10 (91 %) ENA 0/10
60 días (n = 100):	100 (100 %) ENA 0/10
120 días (n = 93):	93 (100 %) ENA 0/10
180 días (n = 86):	86 (100 %) ENA 0/10

El ENA que se observó en los 14 pacientes que presentaron dolor en la primera semana fue de 2. Posteriormente, de estos mismos 14 pacientes persistió el dolor en 9 durante más de 30 días, con escala de 1, pero no superior a 60 días. Solo uno refirió una molestia en la zona escrotal.

Tabla III. Resultados obtenidos en consulta a los 7, a los 30 y a los 60 días en 100 pacientes

Consulta:		
7 días	30 días	60 días
Satisfecho: n: 78 / 100	n: 73 / 100	n: 72 / 100
Insatisfecho: n: 0 / 100	n: 0 / 100	n: 0 / 100
Indiferente: n: 22 / 100	n: 27 / 100	n: 28 / 100
Entrevista telefónica: 120 días (n = 93) / 180 días (n = 86)		
Satisfecho: n: 81 / 93	n: 80 / 86	
Insatisfecho: n: 0 / 93	n: 0 / 86	
Indiferente: n: 12 / 93	n: 16 / 86	

Entrevista telefónica en los primeros 120 días. Contestaron 93 pacientes de 100 y a los 180 días contestaron 86 pacientes.

DISCUSIÓN

Las directrices europeas de 2009 concluyeron que todos los hombres adultos mayores de 30 años con una hernia inguinal sintomática deben ser operados con una técnica quirúrgica basada en la colocación de una malla⁶⁻⁸. La introducción de mallas autoadherentes ha revolucionado la técnica quirúrgica en los últimos años, principalmente al ofrecer ventajas como la disminución del dolor y del tiempo intraoperatorio al no necesitar fijación adicional. Estas mallas deben poseer ciertas propiedades mecánicas y biológicas que incluyan elasticidad, resistencia a la carga mecánica repetitiva y buena biocompatibilidad. Las innovaciones de estas mallas están centradas en la prevención y en la disminución de los efectos adversos. La malla autoadherible y semirreabsorbible está compuesta de un material bicomponente fabricado con tereftalato de polietileno monofilamento con microganchos de autoagarre de ácido poliláctico (la parte absorbible). Es una malla macroporo, con tejido de 1.1 a 1.7 mm y un peso de 72 g/m² antes de la absorción y de 39 g/m² después de la absorción, que exhibe una fijación inmediata intrínseca y atraumática, lo que favorece una mejor integración de los tejidos y una menor reacción a cuerpo extraño⁹.

En el estudio de Birk D se analizaron 169 pacientes con 220 hernias reparadas mediante el abordaje TAPP utilizando mallas Parietex ProGrip™, con un seguimiento de 22 meses. La mayoría de los pacientes (95.9 %) estaban satisfechos con la reparación de su hernia. Solo el 1.2 % informó de un dolor intenso y el 3.6 % informó de dolor leve y solo hubo 3 informes de recurrencia (1.4 %)¹⁰.

Un estudio reciente de Novik¹¹, con un registro de 25 190 reparaciones de hernia, en el que se incluyeron todos los procedimientos TEP y TAPP de 2005 a 2017, con diferentes métodos de fijación de la malla, recomienda realizar la reparación de la hernia inguinal sin fijación mecánica ni adhesiva al colocar malla de polipropileno pesado, ya que no mejora los resultados en cuanto a generar recidivas, y cuando se utiliza una malla ligera, se recomienda la fijación con pegamento de fibrina.

Las guías de la asociación mexicana de la hernia, actualizadas en el 2021, mencionan que el dolor posquirúrgico de una hernioplastia debe durar un máximo de 3-4 semanas. Por lo tanto,

un dolor en la región inguinal que dura más de 4 semanas se cataloga como inguinodinia y su cronicidad viene al persistir más de 90 días¹². En una serie de 60 casos publicados en 2013, Yilmaz encontró que los pacientes a los que se operó con malla autoadherible tuvieron un retorno más rápido al trabajo y menos dolor posoperatorio en comparación con la reparación de Lichtenstein con malla de polipropileno¹³. Además, un estudio mexicano de Francisco J. Ramírez, en el que se incluyeron 101 pacientes con 136 reparaciones de hernia inguinal con uso de malla autoadherible a 18 meses de seguimiento, tuvo bajos índices de recidivas y de seromas: 8 pacientes (7.9 %) presentaron seroma y un paciente (0.9 %) presentó recidiva, lo que está acorde con otros autores¹⁴.

Se ha demostrado que la fijación atraumática de la malla disminuye el riesgo de complicaciones posoperatorias. En el estudio de Klobusicky en 2016⁹ se evaluaron a 241 pacientes con 396 hernias inguinales reparadas con una malla de autofijación con abordaje TAPP. En el transcurso de un año, en 205 de ellos se observó dolor leve en 10 pacientes, 3 pacientes con dolor de grado moderado de más de 3 meses y al año persistió el dolor en 2 de los 3 pacientes mencionados, que se trataron de manera conservadora. No se reportó ningún caso de recidiva. Con base en esta revisión, nuestros resultados en cuanto al dolor posquirúrgico fueron similares: un 14 % del total de pacientes presentó dolor (EVA 1-2) en los primeros 7 días y ningún paciente presentó dolor crónico. Habitualmente el periodo de recuperación en una reparación inguinal es de una semana para actividades diarias, de dos semanas para el retorno al trabajo y de tres semanas para actividades físicas y deportivas¹³. El retorno de las actividades diarias de nuestros pacientes fue el equivalente a 7 días de promedio (56 %); el resto, antes del primer mes, con resultados similares reportados en la literatura.

CONCLUSIÓN

A pesar de ser una serie pequeña, el uso de la malla autoadherible parece producir menor dolor agudo posoperatorio y bajo índice de dolor de tipo crónico, sin comprometer los resultados en cuanto a recidivas con su uso, aunque nuestro seguimiento es corto aún para obtener resultados sustentables en este título. La sensación de satisfacción del procedimiento es adecuada y el índice de complicaciones, bajo. Sin embargo, se espera poder validar nuestros resultados en futuros estudios con series comparativas.

BIBLIOGRAFÍA

1. Köckerling F, Simons MP. Current concepts of inguinal hernia repair. *Visc Med.* 2018;34:145-50. DOI: 10.1159/000487278
2. Ger R. The laparoscopic management of groin hernias. *Contemp Surg.* 1991;39:15-9.
3. Doin JM, Morin J. Laparoscopic inguinal herniorrhaphy. *Can J Surg.* 1992;35:209-12.
4. Daes J, Felix E. Critical view of the myopectineal orifice. *Ann Surg.* 2017;266:e1-e2. DOI: 10.1097/SLA.0000000000002104
5. Claus C, Furtado M, Malcher F, Cavazzola LT, Felix E. Ten golden rules for a safe MIS inguinal hernia repair using a new anatomical concept as a guide. *Surg Endosc.* 2020;34(4):1458-64. DOI: 10.1007/s00464-020-07449-z
6. HerniaSurge Group. International guidelines for groin hernia management. *Hernia.* 2018;22(1):1-165. DOI: 10.1007/s10029-017-1668-x
7. Kingsnorth A, Gingell-Littlejohn M, Nienhuijs S, et al. Randomized controlled multicenter international clinical trial of self-gripping Parietex™ ProGrip™ polyester mesh versus lightweight polypropylene mesh in open inguinal hernia repair: interim results at 3 months. *Hernia.* 2012;16:287-94. DOI: 10.1007/s10029-012-0900-y
8. Simons MP, Aufenacker T, Bay-Nielsen M, Bouillot JL, Campanelli G, Conze J, et al. European Hernia Society guidelines on the treatment of inguinal hernia in adult patients. *Hernia.* 2009;13:343-403. DOI: 10.1007/s10029-009-0529-7
9. Klobusicky P, Feyerherd P. Usage of a self-adhesive mesh in TAPP hernia repair: A prospective study based on Herniamed Register. *J Minim Access Surg.* 2016;12(3):226. DOI: 10.4103/0972-9941.181388
10. Birk D, Hess S, Garcia-Pardo C. Low recurrence rate and low chronic pain associated with inguinal hernia repair by laparoscopic placement of Parietex ProGrip™ mesh: clinical outcomes of 220 hernias with mean follow-up at 23 months. *Hernia J.* 2013;17(3):313-20. DOI: 10.1007/s10029-013-1053-3
11. Novik B, Sandblom G, Ansoorge C, Thorell A. Association of Mesh and Fixation Options with Reoperation Risk after Laparoscopic Groin Hernia Surgery: A Swedish Hernia Registry Study of 25,190 Totally Extraperitoneal and Transabdominal Preperitoneal Repairs. *J Am Coll Surg.* 2022;234(3):311-25. DOI: 10.1097/XCS.000000000000060
12. Asociación Mexicana de Hernia. Guías y consensos de práctica clínica para hernias de la pared abdominal consensos y guías de práctica clínica para hernias de la pared abdominal. Actualización: febrero de 2021. Disponible en: <https://www.amhernia.org/wp-content/themes/amhernia2/files/guias2021.pdf>
13. Yilmaz A, Yener O, Kaynak B, Yigitbasi R, Demir M, Burcu B, et al. Self-gripping Covidien ProGrip mesh versus polypropylene mesh in open inguinal hernia repair: multicenter short term results. *Prague Med Rep.* 2013;114(4):231-8. DOI: 10.14712/23362936.2014.12
14. Ramírez CFJ, Sánchez FNJ, Estrada GR, Guevara SGA, León CMR. Plastia inguinal laparoscópica transabdominal preperitoneal (TAPP) con malla autoadherible. Reporte de serie de casos. *Rev Mex Cir Endoscop.* 2018;19(4):150-4.