

Original

Correlación clínico-anatómica tras hernioplastia inguinal abierta. Visión crítica neuroanatómica y evaluación mediante la prueba de mapeo por dermatomas. Resultados preliminares



Prospective observational study about anatomico-clinical correlation after open inguinal hernioplasty. Neuroanatomical critical view and dermatome mapping test evaluation. Preliminary results

Irene Gómez Torres¹, Pedro Daniel Menor Durán¹, Rosa Laura Gamón Giner¹, Eduardo Alcobilla Ferrara^{1,2}

¹Unidad de Cirugía de la Pared Abdominal. Servicio de Cirugía General y Digestiva. Hospital General Universitari de Castelló. Castelló de la Plana (España). ²Licenciatura en Matemáticas. UNED. Castelló de la Plana (España)

Resumen

Introducción y objetivos: La alteración sensitiva posoperatoria es la complicación más frecuente tras la cirugía de la hernia inguinal. A pesar de ello, su prevalencia es poco conocida y estudiada. El objetivo del estudio es identificar de forma sistemática los nervios inguinales (ilioinguinal, iliohipogástrico y genitofemoral) durante la cirugía de hernioplastia inguinal primaria y su correlación clínica con la alteración sensitiva posoperatoria.

Material y métodos: Estudio prospectivo observacional. Entre enero de 2022 y junio de 2022 fueron intervenidos mediante hernioplastia inguinal por vía anterior 70 pacientes varones mediante técnica de Lichtenstein. Se realizó una visión crítica neuroanatómica intraoperatoria de los nervios ilioinguinal, iliohipogástrico y de la rama genital del genitofemoral. Se recogieron los datos demográficos con edad media, índice de masa corporal, lateralidad y localización y tamaño según la clasificación de la European Hernia Society. Todos los pacientes se evaluaron a los 30 días posoperatorios mediante test de mapeo por dermatomas.

Resultados: La edad media fue de 64 años, con un índice de masa corporal medio de 26.4. Un 67.1 % fueron indirectas, con mayor proporción de L1 y L2. La tasa de identificación y preservación de los nervios iliohipogástrico, ilioinguinal y genitofemoral fue del 90 %, 90 % y 64.3 %, respectivamente, inversamente proporcional al tamaño herniario. La distribución en función de la localización y del índice de masa corporal no fue significativa.

Tras la prueba de mapeo por dermatomas se detectó alguna alteración sensitiva en el 51.4 %, 5.7 % y 32.9 % en los territorios de los nervios iliohipogástrico, ilioinguinal y genitofemoral, respectivamente.

Los resultados de nuestro análisis muestran una relación inversamente proporcional entre el tamaño herniario y la identificación nerviosa, sin que sea significativa.

No se encontró correlación entre la clínica sensitiva y la detección o no de estructuras nerviosas.

Recibido: 10-07-2021

Aceptado: 17-09-2021

Palabras clave:

Mapeo por dermatomas, hernioplastia inguinal, nervios sensitivos inguinales, visión crítica nerviosa.

Conflicto de intereses: los autores declaran no tener conflictos de interés.

Inteligencia artificial: los autores declaran no haber usado inteligencia artificial (IA) ni ninguna herramienta que use IA para la redacción del artículo.

Autor para correspondencia: Irene Gómez Torres. Unidad de Cirugía de la Pared Abdominal. Servicio de Cirugía General y Digestiva. Hospital General Universitari de Castelló. Avda. Benicàssim, 128. 12004 Castelló de la Plana (España)

Correo electrónico: irenegomeztorres@gmail.com

Gómez Torres I, Menor Durán PD, Gamón Giner RL, Alcobilla Ferrara E. Correlación clínico-anatómica tras hernioplastia inguinal abierta. Visión crítica neuroanatómica y evaluación mediante la prueba de mapeo por dermatomas. Resultados preliminares. Rev Hispanoam Hernia. 2024;12(1):8-15

Conclusiones:

1. Un extenso conocimiento de la neuroanatomía inguinal es imprescindible para evitar lesiones nerviosas y así evitar clínica sensitiva en el posoperatorio. A pesar de ello, la importante variabilidad anatómica puede dificultar su identificación, especialmente en hernias de gran tamaño.
2. La realización de una visión crítica puede ser de ayuda para su correcta identificación.
3. La realización de la prueba de mapeo por dermatomas de forma sistemática en la práctica clínica es una buena herramienta para la exploración sensitiva tras la cirugía de la hernia inguinal. A pesar de ello, la valoración precoz (30 días) muestra resultados heterogéneos y debe valorarse a largo plazo para detectar la alteración sensitiva real posoperatoria, dado que está fuertemente condicionada por la subjetividad del paciente y la afectación a su calidad de vida.

Abstract

Introduction and objectives: Postoperative sensory alteration is the most frequent complication after inguinal hernia surgery. Despite this, its prevalence is unknown and poorly studied. The objective of the study is the systematic identification of inguinal nerves (ilio-inguinal, Ilio-hypogastric, genito-femoral) during primary inguinal hernioplasty and anatomico-clinical correlation with postoperative sensory alteration.

Materials and methods: Prospective observational study. Between January 2022 and June 2022, 70 male patients were operated on by anterior inguinal hernioplasty using the Lichtenstein technique, performing a critical intraoperative neuroanatomical vision of the ilioinguinal, Iliohypogastric and genital branch nerves of the genitofemoral. Demographic data were collected with mean age, body mass index, laterality and location, and size according to the classification of the European Hernia Society. All patients were evaluated at 30 days postoperative performing a dermatome mapping test.

Results: The mean age was 64 years with a mean body mass index of 26.4. 67.1 % were indirect with a higher proportion of L1 and L2. The rate of identification and preservation of the iliohypogastric, ilioinguinal and genitofemoral nerves was 90 %, 90 % and 64.3 % respectively, being inversely proportional to hernial size. The distribution according to location and body mass index was not significant. After the dermatome mapping test, hypoesthesia or hyperesthesia was detected in 51.4 %, 5.7 % and 32.9 % in the territories of the iliohypogastric, ilioinguinal and genitofemoral nerves, respectively.

The results of our analysis show an inversely proportional relationship between hernial size and nerve identification, even though statistically non-significant.

No correlation was found between sensory clinic and the detection or absence of nerve structures.

Conclusions:

1. An extensive knowledge of inguinal neuroanatomy is essential to avoid nerve injuries and thus avoid sensory clinic in the postoperative period. Despite this, the significant anatomical variability can make it difficult to identify, especially in large hernias.
2. The realization of a critical view helps us to perform a correct neuroanatomical study.
3. The performance of the dermatome mapping test systematically in clinical practice is a useful tool for sensory exploration after inguinal hernia surgery. Despite this, the early assessment (30 days) shows heterogeneous results and must be evaluated in long term to detect the real postoperative sensory alteration, as it is strongly conditioned by the subjectivity of the patient and quality of life.

Keywords:

Dermatome mapping, inguinal hernioplasty, sensitive inguinal nerves, nerve's critical view.

INTRODUCCIÓN

Actualmente la patología de hernia inguinal es una de las patologías quirúrgicas más frecuentes en nuestro medio y su reparación quirúrgica es una de las cirugías más frecuentes en los países desarrollados, con importante presión asistencial y gasto sanitario. Existen múltiples técnicas quirúrgicas de reparación de la hernia inguinal, y en los últimos años, la cirugía laparoscópica y endoscópica ha aportado buenos resultados a corto y a largo plazo. A pesar de ello, la técnica quirúrgica abierta por vía anterior de tipo Lichtenstein sigue siendo la técnica más utilizada, sobre todo en los casos de hernias inguinales unilaterales primarias en varones, por su rápida curva de aprendizaje, su tiempo operatorio corto, con importantes listas de espera, y buenos resultados^{1,2}.

A pesar de sus beneficios, en dicha técnica, dado su acceso anterior, se realiza una amplia disección, por lo que quedan expuestas las fibras del nervio iliohipogástrico (IH), con la apertura de la aponeurosis del músculo oblicuo mayor, y del nervio ilioinguinal (II) y la rama genital del genitofemoral (GF), con la disección roma del saco herniario y del cordón espermático. Ello conlleva riesgo de lesión nerviosa, neuroapraxia o hiperestesia posoperatoria, lo que puede ocasionar dolor crónico inguinal o inguinodinia, de difícil control, lo que supone uno de los principales problemas o complicaciones de la cirugía inguinal³⁻⁷.

En la mayoría de las series publicadas sobre inguinodinia y sensibilidad inguinal posoperatoria se describen los casos afectados de hiperestesia, pero se desconoce la tasa de hipoestesia posoperatoria, dado que durante las primeras semanas se considera normal cierto grado de neuroapraxia y en la mayoría de los casos no se realiza una exploración específica para valorar la alteración de la sensibilidad por territorios nerviosos ni un seguimiento a largo plazo. Por ello, se desconoce la tasa de persistencia de hipoestesia a los 6 meses y al año y si ello afecta a la calidad de vida o a la percepción de los resultados quirúrgicos de forma subjetiva.

Con el objetivo de prevenir lesiones nerviosas y dolor neuropático, las guías clínicas recomiendan realizar una identificación nerviosa intraoperatoria de forma sistemática⁸⁻¹¹. Los estudios publicados al respecto muestran una gran heterogeneidad en los resultados, tanto en las tasas de identificación como en su correlación con la clínica posoperatoria^{12,13}. A pesar de estar descrita como una técnica segura y fácil de realizar, la identificación sistemática nerviosa inguinal intraoperatoria no se realiza de forma habitual en la mayoría de los centros.

Por todo ello, nuestro primer objetivo en este estudio es la identificación sistemática nerviosa durante la cirugía de la hernia inguinal y determinar su correlación clínica mediante la prueba de mapeo por dermatomas, así como identificar los factores que puedan influir en su identificación y traducción clínica.

MÉTODOS

Diseño

Estudio prospectivo observacional con el objetivo de realizar una visión crítica de la neuroanatomía de la región inguinal con la identificación de los nervios II, IH y de la rama genital del GF, así como su correlación con la clínica posoperatoria a los 30 días posquirúrgicos y la influencia de otras variables secundarias que puedan afectar a su correcta identificación y a la alteración sensitiva posoperatoria. Entre diciembre de 2021 y junio de 2022 se intervinieron 70 pacientes consecutivos; se incluyeron en el estudio aquellos que cumplían todos los criterios de inclusión y ninguno de exclusión. Todos los pacientes fueron intervenidos por 3 únicos cirujanos, especialistas en cirugía de la pared abdominal de un hospital de referencia con amplia experiencia en cirugía de la pared abdominal compleja. A todos se les informó adecuadamente de su proceso y de sus opciones de tratamiento y dieron su adecuado consentimiento informado. El estudio fue aprobado por el Comité de Ética del hospital.

Como objetivo primario se define la identificación intraoperatoria sistemática de los nervios II, IH y de la rama genital del GF. Como objetivos secundarios están la determinación de la correlación entre la identificación neuroanatómica y la clínica posoperatoria y la identificación de factores o variables secundarias que puedan influir en esa identificación neuroanatómica y clínica posoperatoria (IMC, tamaño herniario, tipo de hernia, etc.).

Para lograr estos objetivos se definen como variables primarias la identificación intraoperatoria de los nervios y la hipoestesia o hiperestesia, evidenciadas mediante test de mapeo por dermatomas. Las variables de los pacientes incluidos se recogen en una base de datos específica mediante el programa Microsoft Excel®. Se realiza una anamnesis y una exploración física exhaustiva preoperatoria en consultas externas. Se recogen la clínica preoperatoria y las características herniarias.

Durante la intervención se añaden los datos relacionados con la localización y el tamaño de la hernia según la clasificación herniaria de la European Hernia Society (EHS). No se realiza una descripción del recorrido específico de cada nervio.

Tras la cirugía se registran las complicaciones posoperatorias, considerando complicación cualquier variación del curso posoperatorio normal. Se identificaron, se cuantificaron y se clasificaron las complicaciones según los criterios de la clasificación de Clavien-Dindo Scale y el Comprehensive Complication Index (CCI).

Criterios de inclusión y exclusión

Fueron incluidos en el estudio pacientes varones mayores de 18 años diagnosticados de hernia inguinal uni- o bilateral primaria, intervenidos de forma programada mediante hernioplastia inguinal abierta por vía anterior con la técnica de Lichtenstein. Se excluyeron los pacientes afectados de hernia inguinal recidivada, cirugía urgente, hernia crural, otras vías de abordaje o técnicas quirúrgicas, uso crónico de analgésicos, patología crónica del dolor (fibromialgia, neuralgias, dolor neuropático crónico, etc.), patología neurológica desmielinizante, neuropatía periférica se-

cundaria a enfermedad metabólica (DM, etc.) y deterioro cognitivo que dificultase una correcta valoración de la sensibilidad posoperatoria.

Técnica quirúrgica

Todos los pacientes fueron intervenidos por 3 únicos cirujanos, especialistas en cirugía de la pared abdominal de un hospital de referencia con amplia experiencia en cirugía de pared abdominal compleja.

La técnica anestésica utilizada varía en función de las necesidades del paciente, de su patología previa y de los criterios del cirujano y del anestésista. Todos los pacientes fueron intervenidos mediante la técnica de hernioplastia anterior abierta de tipo Lichtenstein modificada con la colocación de una malla macroporosa de polipropileno sin tensión (Progrip®) y su fijación al borde distal del ligamento inguinal o del pubis con un punto único de prolipropileno 0. Durante la cirugía se realizó un estudio crítico de la anatomía inguinal con identificación sistemática de los nervios II, IH y GF. Una vez identificados, se preservan y se infiltran con anestésico local de tipo amida de duración intermedia. En caso de riesgo o de lesión yatrogénica neural se realiza resección del trayecto nervioso para evitar neuralgias secundarias, contacto con la malla o neuromas.

Tratamiento de los datos

Las variables de los pacientes incluidos se recogen en una base de datos específica mediante el programa Microsoft Excel®. Se realiza una anamnesis y una exploración física exhaustiva preoperatoria en consultas externas, así como la clínica preoperatoria y las características herniarias.

Durante la intervención se recogen los datos relacionados con la localización y el tamaño de la hernia según la clasificación herniaria de la European Hernia Society (EHS). No se realiza una descripción del recorrido específico de cada nervio.

Tras la cirugía se registraron las complicaciones posoperatorias, considerando complicación cualquier variación del curso posoperatorio normal. Se identificaron, se cuantificaron y se clasificaron las complicaciones ocurridas según los criterios de la clasificación de Clavien-Dindo Scale y el Comprehensive Complication Index (CCI).

Seguimiento

Se realizarán 3 visitas posoperatorias: a los 30 días posoperatorios, a los 6 meses y a los 12 meses. En este estudio únicamente se evaluará la clínica posoperatoria a los 30 días posquirúrgicos. Durante la visita se registran las complicaciones ocurridas y se procede a la realización de un examen físico completo, así como a una prueba de mapeo por dermatomas siguiendo los principios descritos por Álvarez R. en el *dermatome mapping test* (DMT). Se clasifica y se registra la clínica sensitiva en cada territorio como *normal*, *hipoestesia* o *hiperestesia*. Tanto el examen físico como la prueba de mapeo por dermatomas las realiza un mismo cirujano para evitar sesgos de clasificación diferencial (encuestador).

Estudio estadístico

Para el análisis estadístico se utilizó el paquete estadístico R Core Team (2021, versión 4.0.5.) *packages readxl, corrplot*. Las variables cuantitativas se describen mediante la media, el rango, la mediana y la desviación estándar. Las variables categóricas se describen con sus valores absolutos y sus porcentajes. Se evaluó la correlación entre variables por la técnica de regresión lineal múltiple (método de Spearman para variables categóricas ordenadas) (fig. 1). Para la comparación entre variables categóricas se utilizó la prueba de χ^2 de Pearson corregida por medio de simulaciones por el método de Montecarlo cuando era oportuno (celdas con menos de 5 casos).

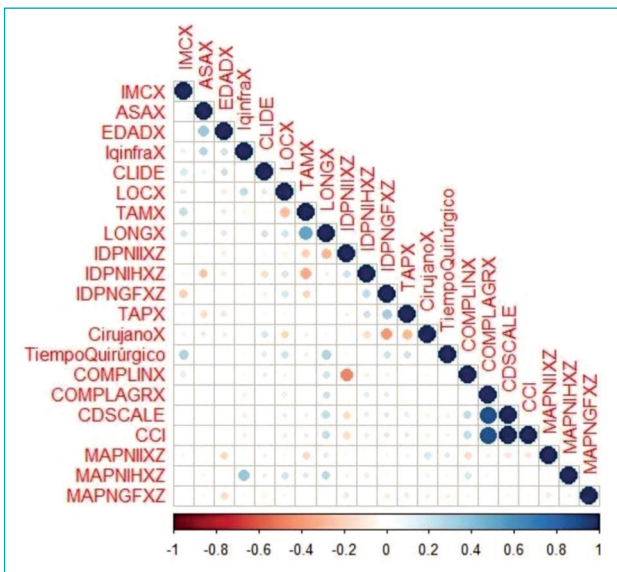


Figura 1. Regresión lineal múltiple con método de Spearman para variables categóricas ordenadas.

RESULTADOS

Características demográficas

Se excluyeron tres pacientes del estudio ($n = 75$) por presentar criterios de exclusión: 2 por pérdida en el seguimiento y 1 por diagnóstico intraoperatorio de hernia crural. La edad media fue de 64.1 años (rango: 32-80), con una media de IMC de 26.43 kg/m² (rango, 25-30). Más del 50 % fueron ASA II, con clínica preoperatoria de tumoración y molestias. El 31.4 % presentaba antecedentes quirúrgicos abdominales infraumbilicales, 17 de ellos (72.7 %) por hernioplastia inguinal contralateral previa. Las características demográficas se describen en la tabla I.

Variables intraoperatorias

El 67.1 % presentaban un saco indirecto, con una distribución mayor en L1 y L2 (22 y 18, respectivamente). Seis pacientes presentaron una hernia mixta (8.6 %) y 28.6 % tenían un componente inguinoescrotal. El tiempo quirúrgico medio fue de 38 minutos.

Tabla I. Variables demográficas y preoperatorias

Variables	% (n/N) o media (rango, mediana \pm SD)
n pacientes	70
Edad (años)	64.1 (32-80, 65 \pm 11.64)
Índice de masa corporal (kg/m ²)	26.43 (15.96-34.89, 26.16 \pm 3.25)
< 25	38.6 % (27/70)
25-30	47.1 % (33/70)
> 30	14.3 % (10/70)
ASA	
I	14.3 % (10/70)
II	65.7 % (46/70)
III	18.6 % (13/70)
IV	1.4 % (1/70)
Síntomas preoperatorios	
Molestias / Dolor leve	44.3 % (31/70)
Alteraciones estéticas / Tumoración	57.1 % (40/70)
Dolor	21.4 % (15/70)
Hernias unilaterales 56	
Izquierda	30 % (21/70)
Derecha	70 % (49/70)
Hernias bilaterales 7 (14)	
Antecedentes patológicos	
Diabetes	15.7 % (11/70)
Tratamiento anticoagulante / antiagregante	18.6 % (13/70)
Cirugía infraumbilical previa	31.4 % (22/70)
Hernia inguinal contralateral	72.7 % (16/22)
Trasplante renal	4.5 % (1/22)
Nefrectomía	4.5 % (1/22)
Apendicectomía	18.2 % (4/22)
Prostatectomía	9 % (2/22)

ASA: American Society of Anesthesiologists.

Las variables intraoperatorias se describen en la tabla II. La tasa de identificación y de preservación de los nervios fue la siguiente: para el II e IH, del 90 % (63 de 70), y para la rama genital del GF, del 64.3 % (45 de 70). Durante el acto quirúrgico se detectaron 5 lesiones nerviosas: 3 del II, 1 del IH y 1 del GF.

Tabla II. Variables intraoperatorias y características herniarias

Variables	% (n/N) o media (rango, mediana \pm SD)
<i>Clasificación EHS</i>	
Hernia indirecta / lateral	67.1 % (47/70)
L1	22
L2	18
L3	7
Hernia directa / medial	24.3 % (17/70)
M1	3
M2	6
M3	8
Hernia mixta (lateral + medial)	8.6 % (6/70)
Tiempo quirúrgico (min)	38 (10,7)
Componente inguinoescrotal	28.6 % (20/70)
<i>Complicaciones intraoperatorias</i>	
Lesión nerviosa	7.1 % (5/70)
Otras	0
<i>Estancia hospitalaria (días)</i>	
Ambulatorio	50
\leq 24 h	16
> 24 h	4

EHS: European Hernia Society.

Evolución posoperatoria precoz: 30 días

La morbilidad global fue de 12.9 % (9 pacientes): 4 hematomas inguinales, 2 edemas de cordón, 2 seromas y 1 trombosis gonadal (un paciente que necesitó una reintervención al décimo día posoperatorio con orquiectomía [grado IIIa, clasificación de CDS]). Ninguno de los otros requirió ningún tratamiento clasificado como de grado 0 (CDS). Ningún paciente presentó infección de la herida o del sitio quirúrgico (SSI). La mediana de CCI (*comprehensive complication index*) fue de 0, con un rango intercuartílico de 0-26.2. Los datos se describen en la tabla III.

Correlación neuroanatómica y variables secundarias

Se demuestra una correlación inversamente proporcional entre el tamaño herniario (EHS) y la tasa de identificación nerviosa, sin significación estadística para los nervios II y GF, pero sí para el IH ($p = 0.009$).

En cuanto al análisis de prevalencia y su correlación con el IMC, no se encuentran diferencias significativas entre los grupos de IMC < 25, 25-30 y > 30. A pesar de ello, en el caso del nervio GF se aprecia una tendencia a una menor identificación en el grupo 3 (IMC > 30), sin que sea estadísticamente significativo ($p = 0.056$).

Tabla III. Morbimortalidad a los 30 días posoperatorios

Variables	% (n/N) o media (rango, mediana \pm SD)	
Morbilidad global	14.3 % (10/70)	
Escala Clavien-Dindo (CDS)	0	85.7 % (60/70)
	I	12.9 % (9/70)
	II	0
	IIIa	1.4 % (1/70)
	IIIb	0
	IVa	0
	IVb	0
	V	0
Morbilidad relevante (CDS > II)	1.4 % (1/70)	
<i>Comprehensive Complication Index (CCI) score, mediana (IQR)</i>	0 (0-26.2)	
Complicaciones	Hematoma	5.7 % (4/70)
	Seroma	2.9 % (2/70)
	Trombosis de los vasos gonadales	1.4 % (1/70)
	Infección de la herida	0
	SSI	0
	Dolor no controlado	1.4 % (1/70)
	Otras	0
Reingreso hospitalario	1.4 % (1/70)	
Reintervención quirúrgica	1.4 % (1/70)	
Mortalidad global	0	

No se demuestran correlaciones entre la identificación nerviosa y la edad, ASA u otras variables demográficas. Los resultados se exponen en la tabla IV.

Prueba de mapeo por dermatomas a los 30 días

Correlación neuroanatómica y clínica

La exploración mostró alteración sensitiva (hipoestesia o hiperestesia) en el 51.4 % (36 pacientes) en el territorio II, 5.7 % (4 pacientes) del IH y 32.9 % (23 pacientes) de la rama genital del GF.

- En el caso de la exploración del nervio II, de los 34 en los que no se apreció ninguna alteración sensitiva (test de mapeo normal), en el 88 % (30 pacientes) se había detectado el nervio intraoperatoriamente. Por el contrario, en los que presentaron exploración patológica, en el 92 % (33 pacientes) se había detectado el nervio.
- En el caso del nervio IH, de los 66 pacientes con mapeo por dermatomas sin alteraciones, en el 91 % (60 pacientes) se había detectado el nervio.

Tabla IV. Correlación entre identificación neuroanatómica y tamaño herniario e IMC

Identificación nerviosa según el tamaño herniario (clasificación EHS)							
		Nervio ilioinguinal		Nervio iliohipogástrico		RG del nervio genitofemoral	
		Identificado	No identificado	Identificado	No identificado	Identificado	No identificado
Clasificación EHS de tamaño herniario	1 (n = 29)	28 (44 %)	1 (14 %)	29 (46 %)	0	22 (49 %)	7 (28 %)
	2 (n = 27)	24 (38 %)	3 (43 %)	24 (38 %)	3 (43 %)	16 (36 %)	11 (44 %)
	3 (n = 14)	11 (17 %)	3 (43 %)	10 (16 %)	4 (57 %)	7 (16 %)	7 (28 %)
	Total (n = 70)	63 (100 %)	7 (100 %)	63 (100 %)	7 (100 %)	45 (100 %)	25 (100 %)
	<i>p</i> (< 0.05)	<i>p</i> = 0.153		<i>p</i> = 0.009		<i>p</i> = 0.198	
Identificación nerviosa según IMC (kg/m ²)							
		Nervio ilioinguinal		Nervio iliohipogástrico		RG del nervio genitofemoral	
		Identificado	No identificado	Identificado	No identificado	Identificado	No identificado
IMC (kg/m²)	Grupo 1 (BMI ≤ 25) n = 27	25 (40 %)	2 (29 %)	25 (40 %)	2 (29 %)	22 (49 %)	6 (20 %)
	Grupo 2 (BMI > 25 / ≤ 30) n = 33	29 (46 %)	4 (57 %)	29 (46 %)	4 (57 %)	17 (38 %)	16 (64 %)
	Grupo 3 (BMI > 30) n = 10	9 (14 %)	1 (14 %)	9 (14 %)	1 (14 %)	6 (13 %)	3 (16 %)
	Total (n = 70)	63 (100 %)	7 (100 %)	63 (100 %)	7 (100 %)	45 (64.3 %)	25 (35.7 %)
	<i>p</i> (< 0.05)	<i>p</i> = 0.860		<i>p</i> = 0.861		<i>p</i> = 0.056	

RG: Rama genital; BMI: índice de masa corporal; EHS: *European Hernia Society*.

- En la exploración del territorio del GF, en 47 pacientes sin alteraciones sensitivas, en el 68 % (32 pacientes) se había detectado el nervio durante el acto quirúrgico. Con una exploración patológica, en el 57 % (13 pacientes) se había identificado el nervio.

En el estudio estadístico no encontramos diferencias estadísticamente significativas entre los pacientes con nervio identificado o no identificado (tabla V).

Correlación mapeo-variables secundarias

Se realizó una comparación entre los pacientes con mapeo con o sin alteraciones en función del tamaño herniario y del IMC. No encontramos diferencias en cuanto a la distribución ni resultados estadísticamente significativos que demuestren la influencia del tamaño herniario o del IMC en la clínica posoperatoria de los pacientes (tabla VI).

DISCUSIÓN

La cirugía de la hernia inguinal es uno de los procedimientos quirúrgicos más realizados en nuestro medio, y el abordaje por vía abierta de tipo Lichtenstein es la técnica más utilizada en el último siglo por su rapidez, corta curva de aprendizaje y practica ambulatoria. A pesar de sus buenos resultados no está exenta de complicaciones, de las cuales, las alteraciones sensitivas, y en especial la inguinodinia, son las más frecuentes y que más afectan a la calidad de vida^{3,6,7}. La necesidad de disección y de exposición de los nervios II, IH y GF durante la disección del saco herniario, que quedan expuestos y ocasionalmente en contacto con la malla, puede aumentar el riesgo de esta clínica neuropática en el posoperatorio. Para Dávila, en toda hernioplastia existe un riesgo del 10 % de presentar dolor posoperatorio crónico, por lo que un amplio conocimiento neuroanatómico y el dominio técnico

Tabla V. Correlación entre identificación neuroanatómica y test de mapeo por dermatomas a los 30 días posoperatorios

Mapeo por dermatomas							
		Nervio ilioinguinal		Nervio iliohipogástrico		RG del nervio genitofemoral	
		Normal	Alterado	Normal	Alterado	Normal	Alterado
Identificación neuroanatómica	Identificado	30 (88 %)	33 (92 %)	60 (91 %)	3 (75 %)	32 (68 %)	13 (57 %)
	No identificado / lesión	4 (12 %)	3 (8 %)	6 (9 %)	1 (25 %)	15 (32 %)	10 (43 %)
	Total	34 (100 %)	36 (100 %)	66 (100 %)	4 (100 %)	47 (100 %)	23 (100 %)
	<i>p</i> < 0.05	<i>p</i> = 0.720		<i>p</i> = 0.375		<i>p</i> = 0.431	

Tabla VI. Correlación entre EHS score/BMI y clínica posoperatoria mediante mapeo por dermatomas

Test de mapeo por dermatomas según tamaño herniario (clasificación EHS)						
Clasificación EHS de tamaño herniario	Nervio ilioinguinal		Nervio iliohipogástrico		RG del nervio genitofemoral	
	Normal	Alterado	Normal	Alterado	Normal	Alterado
1 (n = 29)	10 (29 %)	19 (53 %)	29 (44 %)	0	20 (43 %)	9 (39 %)
2 (n = 27)	16 (47 %)	11 (31 %)	24 (36 %)	3 (75 %)	16 (34 %)	11 (48 %)
3 (n = 14)	8 (24 %)	6 (17 %)	13 (20 %)	1 (25 %)	11 (23 %)	3 (13 %)
Total (n = 70)	34 (100 %)	36 (100 %)	66 (100 %)	4 (100 %)	47 (100 %)	23 (100 %)
$p (< 0.05)$	$p = 0.139$		$p = 0.185$		$p = 0.476$	
Test de mapeo por dermatomas según IMC (kg/m ²)						
IMC (kg/m ²)	Nervio ilioinguinal		Nervio iliohipogástrico		RG del nervio genitofemoral	
	Normal	Alterado	Normal	Alterado	Normal	Alterado
Grupo 1 (BMI ≤ 25) n = 27	15 (44 %)	12 (33 %)	25 (38 %)	2 (50 %)	19 (40 %)	8 (35 %)
Grupo 2 (BMI >25 / ≤ 30) n = 33	14 (41 %)	19 (53 %)	32 (48 %)	1 (25 %)	21 (45 %)	12 (52 %)
Grupo 3 (BMI > 30) n = 10	5 (15 %)	5 (14 %)	9 (14 %)	1 (25 %)	7 (15 %)	3 (13 %)
Total (n = 70)	34 (100 %)	36 (100 %)	66 (100 %)	4 (100 %)	47 (100 %)	23 (100 %)
$p (< 0.05)$	$p = 0.596$		$p = 0.633$		$p = 0.881$	

IMC: índice de masa corporal; EHS: European Hernia Society.

de las áreas críticas de riesgo de dolor son esenciales para evitar complicaciones de etiología neuropática.

Recientemente se han propuesto otras técnicas y tipos de abordaje (TAPP, TEP, etc.) como alternativas a la de Lichtenstein, con buenos resultados a corto y a largo plazo², pero sin estar exentas de posibles complicaciones sensitivas. Ello se debe a que, a pesar de su abordaje mínimamente invasivo, realizan una disección agresiva del espacio preperitoneal, con exposición de fibras del GF y lateralmente del II, lo que las convierte en técnicas de alto riesgo de lesión neural⁴. La realización de una visión crítica para la identificación sistemática de los nervios II, IH y de la rama genital del GF puede ser de ayuda para asegurar su integridad durante el acto quirúrgico y reducir las lesiones yatrogénicas. A pesar de ello, la elevada variabilidad anatómica en su recorrido y en su tamaño dificultan su localización intraoperatoria y depende ampliamente de la experiencia del cirujano y de las características de la hernia^{14,15}.

La técnica de mapeo por dermatomas para la valoración sensitiva posoperatoria de la hernia inguinal fue descrita por Álvarez en 1998^{16,17} y ha demostrado buenos resultados en la correlación entre los hallazgos quirúrgicos y la clínica posoperatoria con elevada sensibilidad. Dicha técnica permite diferenciar el dolor neuropático del no neuropático y detectar la alteración sensitiva real, eliminando la subjetividad del paciente. Por ello, usamos esta técnica en la valoración posoperatoria de todos nuestros pacientes.

En este estudio, la tasa de identificación de los tres nervios coincide con lo publicado en estudios previos⁹⁻¹¹, mucho mayor en el caso del II y del IH en comparación con el nervio GF, posiblemente debido a su elevada variabilidad anatómica, descrita también en la literatura¹⁸⁻²². Encontramos una menor tasa de identificación del IH a mayor tamaño herniario. Otras variables, como el IMC, la edad o ASA, no han demostrado tener relación sobre la identificación neural y únicamente el GF muestra una tendencia inversa con la identificación, lo que contrasta con la bibliografía publicada⁹⁻¹¹. Con el mapeo encontramos como territorio más afectado por la alteración sensitiva el del II alterado en más de la mitad de los pacientes y casi en un tercio en el territorio

del GF. El territorio del IH fue el menos afectado, posiblemente por la precocidad de la valoración (30 días), cuando todavía pueden existir molestias relacionadas con la herida dentro del territorio cutáneo del II que podrían ocultarlas. Pensamos que la prueba de mapeo a los 30 días, cuando todavía pueden presentarse síntomas de neuroapraxia transitoria, con leves molestias en la herida quirúrgica o por retracción de la malla, podría explicar unos resultados heterogéneos y equívocos. Aunque el mapeo permite diferenciar el dolor neuropático (debido a lesión nerviosa) del nociceptivo (por lesión de tejido), en los 30 primeros días podemos encontrar combinaciones de tipos de dolor, lo que dificulta su diferencia. Por esta misma razón, no se aprecia una correlación clara con la identificación nerviosa intraoperatoria previa o su correlación con otras variables secundarias, como el tamaño herniario o el IMC.

Dada esta premisa, para poder determinar las alteraciones reales, sería necesaria una valoración a más largo plazo (6 meses y 1 año posoperatorios), fuera del periodo inflamatorio y que pueda discriminar de la clínica el posoperatorio inmediato¹². Este estudio está en ejecución en estos momentos.

Las limitaciones de nuestro estudio las conocemos: como se trata de un estudio observacional con criterios de inclusión estrictos sus resultados únicamente pueden extrapolarse a dicha población. Además, está sujeto a la subjetividad del cirujano durante la intervención y a la del paciente para valorar el dolor o la hipotesia, su vivencia y cómo afecta su clínica a su calidad de vida. Es evidente que la valoración de la clínica sensitiva posoperatoria tiene un componente personal sobre el que influyen muchos factores: sus antecedentes personales y médicos, su estilo de vida, vida laboral, estado emocional, etc.²³⁻²⁵.

CONCLUSIONES

1. El tratamiento quirúrgico de la hernia presenta tasas no despreciables de alteraciones sensitivas posoperatorias, con mayor

impacto de la inguinodinia, que puede llegar a ser incapacitante. El conocimiento de la anatomía inguinal es el método más efectivo para su prevención, así como una visión crítica de las diferentes estructuras nerviosas, siempre teniendo en cuenta la elevada variabilidad anatómica descrita.

2. Un mayor tamaño herniario parece asociarse con una menor tasa de identificación nerviosa intraoperatoria, por lo que, en pacientes con hernias escrotales, L3 o M3, el cirujano debe tener este hecho en cuenta.
3. El mapeo por dermatomas es una buena herramienta para discriminar los diferentes tipos de dolor y detectar alteraciones sensitivas posoperatorias. A pesar de ello, una valoración precoz puede tener resultados controvertidos, por lo que aconsejamos una exploración a largo plazo y así tener resultados de las alteraciones sensitivas crónicas.
4. De cara a una aplicación práctica de la detección de las alteraciones sensitivas, debe considerarse como primordial la detección de su influencia en la vida diaria, laboral, sexual y emocional del paciente y si ello genera un impacto en su calidad de vida.

BIBLIOGRAFÍA

1. Veenendaal N, Simons MP, Hope W, Tumtavitikul S, Smietanski M, Bonjer HJ, et al. HerniaSurge Group. International guidelines for groin hernia management. *Hernia*. 2018;22(1):1-165. DOI: 10.1007/s10029-017-1668-x
2. Bittner R, Arregui ME, Bisgaard T, Dudal M, Ferzli GS, Fitzgibbons RJ, et al. Guidelines for laparoscopic (TAPP) and endoscopic (TEP) treatment of inguinal hernia [International Endohernia Society (IEHS)]. *Surg Endosc*. 2011;25:2773-843. DOI: 10.1007/s00464-011-1799-6
3. Dávila D. Agresividad de las hernioplastias inguinales. Inguinodinia e influencia de abordajes, técnicas y áreas críticas de riesgo neuropático. *Profilaxis*. *Rev Hispanoam Hernia*. 2018;6(4):167-79. DOI: 10.20960/rhh.160
4. Moreno-Egea A, Mayagoitia JC. Guía clínica para el manejo del dolor inguinal crónico posoperatorio. *Rev Hispanoam Hernia*. 2021;9(2):131-6. DOI: 10.20960/rhh.00448
5. Barrameda VA, Vázquez Melero A. Tratamiento del dolor inguinal crónico tras reparación de la hernia inguinal. *Rev Hispanoam Hernia*. 2020;8(2):77-88. DOI: 10.20960/rhh.00293
6. Wright R, Born DE, D'Souza N, Hurd L, Gill R, Wright D. Why do inguinal hernia patients have pain? Histology points to compression neuropathy. *Am J Surg*. 2017;213(5):975-82. DOI: 10.1016/j.amjsurg.2017.03.013
7. Charalambous MP, Charalambous CP. Incidence of chronic groin pain following open mesh inguinal hernia repair, and effect of elective division of the ilioinguinal nerve: meta-analysis of randomized controlled trials. *Hernia*. 2018;22(3):401-9. DOI: 10.1007/s10029-018-1753-9
8. Alfieri S, Rotondi F, Di Giorgio A, Fumagalli U, Salzano A, Di Miceli D, et al; Groin Pain Trial Group. Influence of preservation versus division of ilioinguinal, iliohypogastric, and genital nerves during open mesh herniorrhaphy: prospective multicentric study of chronic pain. *Ann Surg*. 2006;243(4):553-8. DOI: 10.1097/01.sla.0000208435.40970.00
9. Lange JF, Wijsmuller AR, Van Geldere D, Simons MP, Swart R, Oomen J, et al. Feasibility study of three-nerve-recognizing Lichtenstein procedure for inguinal hernia. *Br J Surg*. 2009;96(10):1210-4. DOI: 10.1002/bjs.6698
10. Wijsmuller AR, Lange JF, Kleinrensink GJ, Van Geldere D, Simons MP, Huygen FJ, et al. Nerve-identifying inguinal hernia repair: a surgical anatomical study. *World J Surg*. 2007;31(2):414-20; discussion 421-2. DOI: 10.1007/s00268-006-0376-y
11. Cirocchi R, Henry BM, Mercurio I, Tomaszewski KA, Palumbo P, Stabile A, et al. Is it possible to identify the inguinal nerves during hernioplasty? A systematic review of the literature and meta-analysis of cadaveric and surgical studies. *Hernia*. 2019;23(3):569-81. DOI: 10.1007/s10029-018-1857-2
12. Cirocchi R, Mercurio I, Nazzaro C, De Sol A, Boselli C, Rettagliata G, et al. Dermatome Mapping Test in the analysis of anatomic-clinical correlations after inguinal hernia repair. *BMC Surg*. 2020;20(1):319. DOI: 10.1186/s12893-020-00988-1
13. Álvarez R. Dermatome mapping: preoperative and postoperative assessment. In: Jacob B, Chen D, Ramshaw B, Towfigh S, editors. *The SAGES manual of groin Pain*. London: Springer; 2016. DOI: 10.1007/978-3-319-21587-7_21
14. Moreno-Egea A. Anatomía quirúrgica para especialistas en pared abdominal. Atlas fotográfico de disección. Valencia: Ed. SOHAH; 2021.
15. Farquharson BJ, Sivarajah V, Mahdi S, Bergman H, Jeyarajah S. Where is the nerve? Review of operation note documentation practice for inguinal hernia repair. *Ann R Coll Surg Engl*. 2021;103(9):651-5. DOI: 10.1308/rcsann.2021.0024
16. Álvarez Quintero R, Anaya Prado R, Malé VE. Inguinodinia: Mapeo por dermatomas como método diagnóstico. *Cirujano General*. 2004;26(4):265-9.
17. Álvarez R. El mapeo por dermatoma (DMT) y su papel en la neurectomía triple y selectiva de pacientes con dolor inguinal crónico posoperatorio. *Rev Hispanoam Hernia*. 2019;7(4):137-9.
18. Moreno-Egea A, Moreno Latorre A. Variantes del nervio genitofemoral: estudio anatomoclínico para garantizar la seguridad de la triple neurectomía laparoscópica. *Rev Hispanoam Hernia*. 2018;6(4):195-200. DOI: 10.20960/rhh.149
19. Reinhold W, Schroeder AD, Schroeder M, Berger C, Rohr M, Wehrenberg U. Retroperitoneal anatomy of the iliohypogastric, ilioinguinal, genitofemoral, and lateral femoral cutaneous nerve: consequences for prevention and treatment of chronic inguinodynia. *Hernia*. 2015;19(4):539-48. DOI: 10.1007/s10029-015-1396-z
20. Moreno-Egea A. A study to improve identification of the retroperitoneal course of iliohypogastric, ilioinguinal, femorocutaneous and genitofemoral nerves during laparoscopic triple neurectomy. *Surg Endosc*. 2021;35(3):1116-25. DOI: 10.1007/s00464-020-07476-w
21. Moreno-Egea A, Moreno Latorre A. Estudio de relación entre el músculo psoas y el plexo lumbar retroperitoneal: implicaciones médico-quirúrgicas. *Rev Hispanoam Hernia*. 2019;7(3):129-34. DOI: 10.20960/rhh.00190
22. Rab M, Ebmer And J, Dellon AL. Anatomic variability of the ilioinguinal and genitofemoral nerve: implications for the treatment of groin pain. *Plast Reconstr Surg*. 2001;108(6):1618-23. DOI: 10.1097/00006534-200111000-00029
23. Simoes JF, Azevedo J, Parracho da Costa J, Cunha M, Ferreira JJ, et al. PT Surg (Portuguese Collaborative Research Group). Predictors of low quality of life after open inguinal hernia repair using the EuraHS-QoL score: prospective multicentric cohort study across 33 hospitals. *Hernia*. 2022;26(1):225-32. DOI: 10.1007/s10029-021-02498-2. Erratum in: *Hernia*. 2022;26(5):1415.
24. Muysoms FE, Vanlander A, Ceulemans R, Kyle-Leinhase I, Michiels M, Jacobs I, et al. A prospective, multicenter, observational study on quality of life after laparoscopic inguinal hernia repair with ProGrip laparoscopic, self-fixating mesh according to the European Registry for Abdominal Wall Hernias Quality of Life Instrument. *Surgery*. 2016;160(5):1344-57. DOI: 10.1016/j.surg.2016.04.026
25. Heniford BT, Lincourt AE, Walters AL, Colavita PD, Belyansky I, Kercher KW, et al. Carolinas Comfort Scale as a Measure of Hernia Repair Quality of Life: A Reappraisal Utilizing 3788 International Patients. *Ann Surg*. 2018;267(1):171-6. DOI: 10.1097/SLA.0000000000002027