

Caso clínico

Hernioplastia y apendicectomía laparoscópica
de hernia de Amyand de tipo 2*Laparoscopic hernioplasty and appendectomy
of Amyand's hernia type 2*Doyler Cubas-García^{1,2}, Bill Vaca-Bautista¹, Roger Lluen-Obeso¹¹Departamento de Cirugía General. Hospital Nacional Edgardo Rebagliati Martins. Lima (Perú). ²Unidad de Investigación Clínica. Scientia Clinical and Epidemiological Research Institute. Trujillo (Perú)

Recibido: 04-11-2022

Aceptado: 05-12-2022

Palabras clave:

Hernia de Amyand, apendicitis, malla, apendicectomía, laparoscopia.

Keywords:

Amyand's hernia, appendicitis, mesh, appendectomy, laparoscopy.

Resumen

Introducción: La presencia del apéndice vermiforme en el saco herniario inguinal (hernia de Amyand) es rara (1 %), con una incidencia de apendicitis del 0.1 %. En 2007 Losanoff y Basson propusieron un sistema de clasificación y de recomendaciones de tratamiento para estos casos. Sin embargo, existe controversia en el uso de malla o no en el momento de la hernioplastia en los pacientes con apendicitis.

Caso clínico: Se presenta el caso de una paciente con hernia de Amyand de tipo 2, a quien se le realizó apendicectomía y hernioplastia transabdominal laparoscópica con uso de malla de baja densidad, quien presenta adecuada evolución posquirúrgica.

Discusión: El tratamiento de la hernia de Amyand depende de la presentación clínica; en este caso, el uso de malla fue beneficioso al no haber perforación ni gangrena. Aunque algunos autores sugieren evitar la malla en casos de apendicitis, se ha demostrado que su uso en apendicitis no complicadas es seguro y eficaz. El manejo quirúrgico mínimamente invasivo de la hernia de Amyand es viable, pero se requiere más investigación para llegar a un consenso sobre su manejo en situaciones específicas.

Abstract

Introduction: The presence of vermiform appendix in the inguinal hernia sac (Amyand's hernia) is rare (1 %), with an incidence of appendicitis of 0.1 %. In 2007 Losanoff and Basson proposed a classification system and treatment recommendations for these cases. However, there is controversy over whether to use the mesh or not at the time of in-patient hernioplasty in patients with appendicitis.

Case report: We present the case of a female patient with Amyand's hernia type 2, who underwent appendectomy and laparoscopic transabdominal hernioplasty with the use of low density mesh, who presented adequate postoperative evolution.

Discussion: The treatment of Amyand's hernia depends on the clinical presentation. In this case, the use of mesh was beneficial as there was no perforation or gangrene. Although some authors recommend avoiding mesh in cases of appendicitis, it has been shown that its use in uncomplicated appendicitis is safe and effective. Minimally invasive surgical management of Amyand's hernia is feasible, but further research is needed to establish a consensus on its management in specific situations.

Conflictos de interés: los autores declaran no tener conflictos de interés.**Inteligencia artificial:** los autores declaran no haber usado inteligencia artificial (IA) ni ninguna herramienta que use IA para la redacción del artículo.

Autor para correspondencia: Doyler Cubas-García. Departamento de Cirugía General. Hospital Nacional Edgardo Rebagliati Martins. Avda. Rebagliati, 490. Lima (Perú)

Correo electrónico: doylergc@gmail.com

Cubas-García D, Vaca-Bautista B, Lluen-Obeso R. Hernioplastia y apendicectomía laparoscópica de hernia de Amyand de tipo 2. Rev Hispanoam Hernia. 2024;12(3):133-136

INTRODUCCIÓN

La hernia de Amyand (HA) es una hernia inguinal que contiene el apéndice vermiforme dentro del saco herniario. Dicha condición tiene un reporte del 1 % (0.19-1.7 %) y la incidencia de apendicitis y de hernia inguinal llega al 0.1 % (0.07-0.13 %), de los que el 0.1 % se complican¹⁻³. La HA es hasta 3 veces más frecuente en niños que en adultos debido a la persistencia del conducto peritoneo vaginal y más frecuente en hombres (alrededor del 90 % de los casos), considerando que la hernia inguinal es más frecuente en estos⁴.

En la HA el apéndice es normal hasta en el 47 % de los casos, o puede estar inflamado, que usualmente es producto de la compresión extraluminal⁵, de la incarceration del apéndice en el anillo inguinal, del desarrollo de adherencias en el saco herniario y del aumento de la presión intraabdominal por contractura muscular abdominal, que comprometen la circulación y la luz del apéndice, lo que da lugar a un proceso inflamatorio localizado^{4,6}. Su presentación clínica es indistinguible de una hernia incarcerada; sin embargo, el uso de herramientas de imagen, como ecografía y tomografía computarizada, facilita el diagnóstico preoperatorio⁷.

En 2007 Losanoff y Basson propusieron un sistema de clasificación y de recomendaciones para el manejo quirúrgico de la HA (tabla I) que podría ser de utilidad en la toma de decisiones durante la operación, dependiendo de la condición del apéndice⁸. Se considera que la HA de tipo 3-4 requiere tratamiento quirúrgico evitando la malla; sin embargo, la eficacia de combinar apendicectomía y reparación de hernia inguinal con o sin malla para otros tipos de AH (tipo 1-2) no está clara y aún existe falta de consenso en el abordaje quirúrgico óptimo en estos casos⁹.

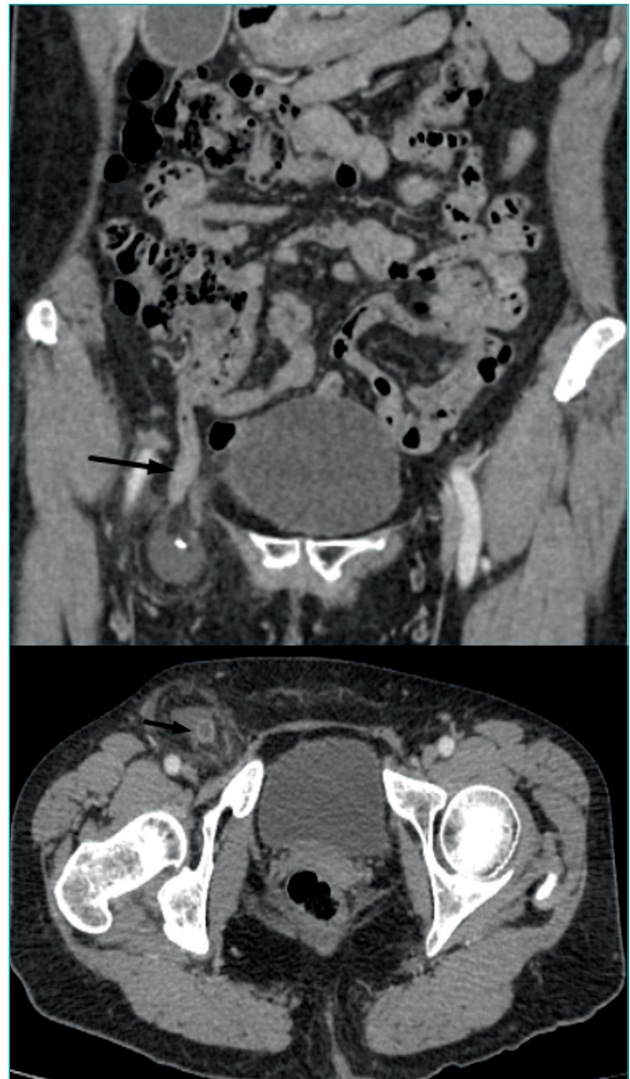
Se presenta un caso de HA de tipo 2 con extirpación del apéndice inflamado y corrección de la hernia con la técnica TAPP (transabdominal preperitoneal) por vía laparoscópica.

CASO CLÍNICO

Paciente mujer peruana de 57 años, con antecedente de dislipidemia e hipotiroidismo en tratamiento con atorvastatina y levotiroxina, respectivamente, y antecedente quirúrgico por fibroadenoma mamario y alergia medicamentosa al diclofenaco. Acude al servicio de emergencias después de un día de síntomas, caracterizados por la aparición repentina de una masa en la región inguinal derecha, únicamente asociada a un leve dolor en dicha región, sin signos de obstrucción intestinal y sin antecedente previo de hernia inguinal.

Examen físico dirigido. Paciente despierta, lúcida, independiente y con funciones vitales estables. Tumoración dolorosa en la región inguinal derecha, no reductible y leve aumento de volumen al esfuerzo, sin signos de flogosis en la piel circundante.

Exámenes auxiliares. Sangre: leucocitos: 7030 mm³ (Ab: 0.3 %); PCR < 0.4 mg/dl. La ecografía y la tomografía abdominopélvica contrastada evidencian en la región inguinal derecha un defecto herniario con saco de 2.6 x 3.5 cm que contiene apéndice cecal (DT: 9 mm) con cambios inflamatorios de grasa mesentérica y escaso líquido circundante (figs. 1 y 2).



Figuras 1 y 2. Tomografía. Se identifica el apéndice cecal en el canal inguinal. Flecha negra: apéndice en el canal inguinal.

Intervención, seguimiento y resultado

Hecho el diagnóstico, se planifica cirugía con anestesia general por abordaje laparoscópico con tres puertos de trabajo. Durante la operación se evidencia una hernia inguinal derecha con apéndice cecal en su interior (fig. 3), que se reduce hacia la cavidad intraperitoneal. Se observan cambios inflamatorios en su tercio distal y en el meso circundante, sin perforación y con base indemne. Se procede a realizar una apendicetomía con sección de su meso y ligadura de base apendicular con ácido poliglicólico. Además, el líquido inflamatorio escaso se succiona y se seca con gasa, sin que se realice lavado de la cavidad.

A continuación se abre el peritoneo parietal desde la espina iliaca anterosuperior hasta el ligamento umbilical medial por encima del orificio inguinal para crear el *flap* peritoneal, se reduce el saco herniario y se procede a la colocación de la malla de polipropileno de baja densidad, de 15 x 15 cm, cubriendo

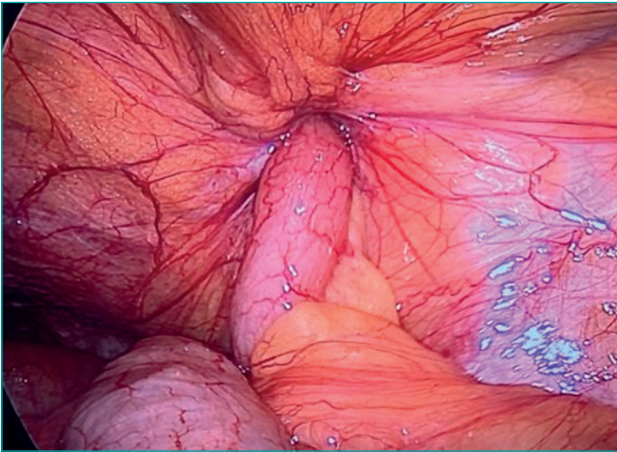


Figura 3. Defecto herniario que contiene apéndice cecal congestivo.

el cuadrilátero de Fruchaud completamente, que se fija a ligamento de Cooper y a la pared abdominal con ácido poliglicólico 2/0, y se cierra *flap* peritoneal con ácido poliglicólico 2/0.

La paciente recibió tratamiento antibiótico con ceftriaxona de 2 g e. v. un día durante la hospitalización. Fue dada de alta médica al tercer día posoperatorio con indicación ambulatoria durante 4 días adicionales con ciprofloxacino de 500 mg por vía oral cada 12 horas.

En los cinco meses de seguimiento con atenciones médicas ambulatorias no se evidenciaron complicaciones, como infección de la herida operatoria o recurrencia de la hernia. El examen histopatológico confirmó apendicitis aguda supurada.

DISCUSIÓN

La HA es más frecuente en hombres, con distribución bimodal de edad, presente en niños (de 1 mes a 1 año) y adultos mayores (> 70 años)⁴, a diferencia de nuestro caso, que se dio en una mujer con menor edad del rango descrito en adultos.

El abordaje quirúrgico de la HA ha sido históricamente por incisión inguinal o laparotomía. Hoy en día se opta por el manejo mínimamente invasivo, que se utiliza con mayor frecuencia⁷. La hernioplastia TEP (extraperitoneal total) y la TAPP laparoscópica son las técnicas más comunes y brindan beneficios comparables en el tratamiento de la hernia inguinal¹⁰. La hernioplastia TEP evita las condiciones intraperitoneales protegiendo a la malla de la contaminación bacteriana,

con la que no podría reconocerse la hernia de Amyand y podría pasarse por alto una apendicitis aguda¹¹, a diferencia de la TAPP, que permite descartar apéndice complicada, peritonitis y otras patologías en la cavidad abdominal, así como la realización de la reducción del apéndice bajo visión directa sin contaminación del canal y mejor manejo del apéndice y de su base^{7,11,12}. Sin embargo, existen casos en los que se realiza la reducción del apéndice intraperitonealmente o por incisión inguinal y luego se procede a la hernioplastia de tipo TEP⁹.

Hay debate sobre el manejo óptimo de la HA: si el apéndice se encuentra inflamado, se recomienda la apendicectomía, mientras que otros afirman que la apendicectomía podría ser perjudicial por la incisión de un órgano que contiene heces en un procedimiento limpio, lo que aumenta la morbimortalidad, y esta podría tratarse posteriormente por vía laparoscópica, ya que la inflamación se resolverá una vez se reduzca y se repare la hernia⁶. Otros autores apoyan la apendicectomía cuando encuentran el apéndice sin inflamación, ya que el riesgo de infección es bajo en comparación con el riesgo de reherniación o de futura apendicitis^{11,13,14}.

La colocación de la malla en presencia de apendicitis tiene un mayor riesgo de complicaciones sépticas, como infección de la herida, sepsis sistémica y formación de fistulas, por lo que algunos cirujanos recomiendan que debe evitarse^{11,13}, y sobre todo en los casos en los que se presenta con apendicitis complicada⁴. Sin embargo, hay autores que apoyan su uso en apendicitis no complicadas o apéndices sin inflamación, y sus casos no presentan complicaciones sépticas con las técnicas sin tensión con malla ni recurrencia de hernia hasta en 36 meses de seguimiento. Cada vez son más los casos en los que se usa la malla de manera exitosa en las hernias de tipo 2 sin aumentar la incidencia de complicaciones^{3,11,12,14}, lo que se ajusta a nuestro caso de paciente con HA de tipo 2, según Losanoff y Basson (tabla I)⁸. Se decide la colocación de la malla debido a que presentaba una apéndice con inflamación leve, sin perforación ni gangrena, y la paciente era una persona activa, saludable, que hasta el momento no ha presentado complicaciones 5 meses después de la cirugía; sin embargo, el tiempo de seguimiento deberá prolongarse para determinar la recurrencia de hernia.

Existen otras alternativas para casos de HA con apendicitis, como reducir el apéndice del saco herniario y realizar apendicectomía por apendicitis, y en un segundo tiempo, 3 meses después, se realiza la hernioplastia laparoscópica, como el caso de Han y cols.⁷, que no tuvo eventos adversos posteriores. También se ha planteado el uso de malla biológica como alternativa para disminuir el riesgo de complicaciones posoperatorias; sin embargo, esta solución es más cara y hay poca evidencia sobre uso,

Tabla I. Tipos de hernia de Amyand y su manejo

Clasificación	Descripción	Manejo quirúrgico
Tipo 1	Apéndice normal en una hernia inguinal	Reducción de hernia, reparación con malla, apendicectomía en pacientes jóvenes
Tipo 2	Apendicitis aguda en una hernia inguinal, sin sepsis abdominal	Apendicectomía y reparación primaria de hernia, sin malla
Tipo 3	Apendicitis aguda en una hernia inguinal con sepsis peritoneal o de la pared abdominal	Laparotomía, apendicectomía, reparación primaria de hernia, sin malla
Tipo 4	Apendicitis aguda en una hernia inguinal, relacionada o no con patología abdominal	Como hernia de tipo 1 a 3, además de manejo de patología concomitante

por eso no es solicitada, lo que hace que su uso no siempre sea factible para cirugías de urgencia¹⁵.

En la actualidad, no se ha llegado a la solución ni al consenso definitivo en el manejo de HA con apendicitis aguda no complicada debido a la rareza de estos casos^{7,12}. Debería investigarse más a fondo considerando otros factores, como la edad, las comorbilidades, el tamaño de hernia y los hallazgos durante la operación (inflamación del apéndice y el grado de contaminación), para una mejor toma de decisiones y así disminuir la morbilidad y la mortalidad en los pacientes que la presentan y obtener resultados satisfactorios en un futuro.

CONCLUSIONES

En conclusión, con base en los resultados mencionados, el uso de malla para la reparación de una hernia combinada con apendicectomía con el abordaje mínimamente invasivo puede ser un método seguro y eficaz para los pacientes con hernia de Amyand no complicada; sin embargo, aún faltan estudios para un consenso definitivo.

BIBLIOGRAFÍA

- Desai G, Suhani, Pande P, Thomas S. Amyand's Hernia: Our experience and review of literature. *Arquivos Brasileiros de Cirurgia Digestiva (ABCD)*. 2017;30(4):287.
- Khalid H, Khan NA, Aziz MA. Amyand's hernia a case report. *Int J Surg Case Rep*. 2021;86:106332.
- Holmes K, Guinn JE. Amyand hernia repair with mesh and appendectomy. *Surg Case Rep*. 2019;5(1).
- Manatakis DK, Tasis N, Antonopoulou MI, Anagnostopoulos P, Acheimastos V, Papageorgiou D, et al. Revisiting Amyand's Hernia: A 20-Year Systematic Review. *World J Surg*. 2021;45(6):1763-70.
- Abdulla S, Lynes K, Nagendram S, Akhtar M. Amyand's hernia managed with open repair and laparoscopic appendicectomy. *J Surg Case Rep*. 2017;2017(11):1-3.
- Sahu D, Swain S, Wani M, Kumar RP. Amyand's hernia: Our experience in the laparoscopic era. *J Minim Access Surg*. 2015;11(2):151-3.
- Han SH, Li MY, Lai HF. A total laparoscopic treatment strategy for Amyand's hernia complicated with appendicitis: A case report. *Int J Surg Case Rep*. 2019 59:11-4.
- Losanoff JE, Basson MD. Amyand Hernia: What Lies Beneath-A Proposed Classification Scheme to Determine Management. *Am Surg*. 2007;73(12):1288-90.
- Muroya D, Sato S, Okabe M, Kishimoto Y, Tayama K. Simultaneous laparoscopic total extraperitoneal inguinal hernia repair and laparoscopic appendectomy for Amyand's hernia: A case report. *J Med Case Rep*. 2019;13(1):1-4.
- Aiolfi A, Cavalli M, del Ferraro S, Manfredini L, Lombardo F, Bonnitta G, et al. Total extraperitoneal (TEP) versus laparoscopic transabdominal preperitoneal (TAPP) hernioplasty: systematic review and trial sequential analysis of randomized controlled trials. *Hernia*. 2021;25(5):1147-57.
- Syllaios A, Davakis S, Kyros E, Lorenzi B, Charalabopoulos A. Laparoscopic repair of Amyand's hernia complicated with acute appendicitis. Report of a case. *J Surg Case Rep*. 2019;2019(6):1-3.
- Saggarr VR, Singh K, Sarangi R. Endoscopic total extraperitoneal management of Amyand's hernia. *Hernia*. 2004;8(2):164-5.
- Morales-Cárdenas A, Ploneda-Valencia CF, Sainz-Escárrega VH, Hernández-Campos AC, Navarro-Muñiz E, López-Lizarraga CR, et al. Amyand hernia: Case report and review of the literature. *Ann Med Surg*. 2015;4(2):113.
- Shaban Y, Elkbuli A, McKenney M, Boneva D. Amyand's hernia: A case report and review of the literature. *Int J Surg Case Rep*. 2018;47:92.
- Scheidbach H, Blume B, Meyer F. Laparoscopic Herniotomia and Closure in Case of Appendicitis within the Hernia Sac (Amyand's hernia): Is Use of Mesh Contraindicated?. *Zentralbl Chir*. 2017;142(3):312-6.