

Caso clínico

Rotura accidental e inadvertida de drenaje abdominal con migración tardía a saco herniario inguinal



Accidental and inadvertent rupture of abdominal surgical drainage with late migration to an inguinal hernia sac

Camilo José Castellón Pavón, David Alías Jiménez, Rocío Franco Herrera, Beatriz Laíz Díez, Belén Manso Abajo, Manuel Durán Poveda

Servicio de Cirugía General. Hospital Universitario Rey Juan Carlos. Móstoles, Madrid (España)

Recibido: 08-07-2021

Aceptado: 09-09-2021

Palabras clave:

Hernia inguinal, saco herniario, cuerpo extraño abdominal, drenaje quirúrgico retenido, complicación quirúrgica.

Keywords:

Inguinal hernia, hernia sac, abdominal foreign body, retained surgical drain, surgical complication.

Resumen

Introducción: A pesar de los importantes avances realizados en las últimas décadas en la prevención de eventos adversos, continúan produciéndose abandonos de cuerpos extraños en el campo quirúrgico (*never events*). Aunque los objetos retenidos pueden cursar de forma asintomática, las complicaciones potenciales son numerosas y, en la mayoría de los casos, requieren una reintervención para su retirada.

Caso clínico: Presentamos el caso excepcional de un paciente que tuvo que ser reintervenido para retirar un drenaje quirúrgico migrado a un saco herniario inguinal después de la rotura accidental e inadvertida durante su extracción en el posoperatorio de una cirugía previa.

Discusión: La mayoría de las medidas de seguridad y prevención de estos eventos adversos tratan de garantizar un correcto recuento de material quirúrgico durante una cirugía. Deben asegurarse también actuaciones correctas en la retirada de drenajes quirúrgicos para evitar este tipo de complicaciones.

Abstract

Introduction: Despite the important advances made in recent decades in the prevention of adverse events, foreign body abandonments continue to occur in the surgical field ("never events"). Although the retained objects can occur asymptotically, the potential complications are numerous, requiring in most cases a reoperation for their removal.

Case report: We present the exceptional case of a patient who had to be reoperated to remove a surgical drain migrated to an inguinal hernia sac after accidental and inadvertent rupture during its removal in the postoperative period of a previous surgery.

Discussion: Most of the safety measures and prevention of these adverse events try to guarantee a correct count of surgical material during surgery. Correct actions must also be ensured in the removal of surgical drains to avoid this type of complications.

Conflicto de intereses: los autores declaran no tener conflictos de interés.

Autor para correspondencia: Camilo José Castellón Pavón. Servicio de Cirugía General. Hospital Universitario Rey Juan Carlos. C/ Gladiolo, s/n. 28933 Móstoles, Madrid (España)

Correo electrónico: camiloj.castellon@quironsalud.es

Castellón Pavón CJ, Alías Jiménez D, Franco Herrera R, Laíz Díez B, Manso Abajo B, Durán Poveda M. Rotura accidental e inadvertida de drenaje abdominal con migración tardía a saco herniario inguinal. Rev Hispanoam Hernia. 2023;11(4):175-177

INTRODUCCIÓN

Es frecuente el hallazgo de alguna víscera abdominal en el interior del saco herniario durante la reparación quirúrgica de una hernia inguinal. Sin embargo, es excepcional encontrar cuerpos extraños retenidos en el campo quirúrgico y migrados a un saco herniario.

El desarrollo de las intervenciones laparoscópicas y los importantes avances realizados en las últimas décadas en la cultura de seguridad y de prevención de eventos adversos han permitido disminuir significativamente este tipo de complicaciones (*never events*), aunque continúan produciéndose abandonos de cuerpos extraños durante las cirugías, fundamentalmente por errores en el recuento del material quirúrgico. La rotura accidental de un drenaje abdominal al intentar retirarlo en el posoperatorio es más excepcional. La incidencia real de cuerpos extraños retenidos está infraestimada y es incierta por la frecuente evolución asintomática y la ausencia de notificación por miedo a las posibles repercusiones médicas y legales.

Presentamos el caso de un paciente intervenido de una hernia inguinal que contenía en el saco herniario un drenaje abdominal colocado en una cirugía previa, que se rompió inadvertidamente al retirarlo en el posoperatorio.

CASO CLÍNICO

Varón de 71 años sin antecedentes de interés, excepto una intervención quirúrgica año y medio antes por un adenocarcinoma de recto medio (resección anterior baja robótica con ileostomía de protección) con posterior cierre de la ileostomía que se complicó con una perforación de colon tratada con sutura primaria, lavado peritoneal y drenaje. La evolución fue favorable, con retirada del drenaje por parte de enfermería, sin aparentes incidencias. El paciente fue dado de alta el sexto día posoperatorio con buen estado general y asintomático.

En la tomografía computarizada (TC) de control oncológico realizada a los seis meses de la última intervención, se apreció un tubo de drenaje en el canal paracólico izquierdo que se extendía hasta la región inguinal izquierda (fig. 1). El paciente se encontraba asintomático y en la exploración física se evidenció una pequeña hernia inguinal izquierda sin palpase el tubo de drenaje. Se decidió realizar una intervención quirúrgica ambulatoria vía abierta, con profilaxis antibiótica, practicando una inguilotomía izquierda. Al abrir el saco herniario inguinal indirecto, se apreció un drenaje quirúrgico acanalado de silicona tipo Blake que se retiró sin dificultad (fig. 2). La intervención se completó con la colocación de una malla de polipropileno según la técnica de Lichtenstein. La evolución ha sido favorable, sin complicaciones.

DISCUSIÓN

La cirugía de la hernia inguinal es uno de los procedimientos quirúrgicos más frecuentemente realizados en un servicio de cirugía general. Sin embargo, el hallazgo de contenido ectópico en el saco herniario es extraordinariamente infrecuente. Fundamentalmente se ha descrito en el interior del saco de una hernia inguinal

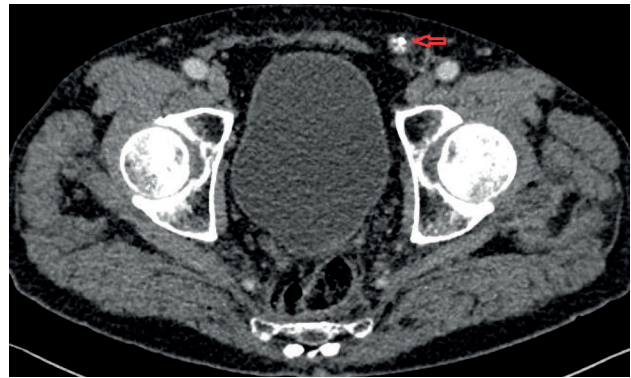


Figura 1. TC abdominal axial en el que se aprecia un tubo de drenaje en el canal paracólico izquierdo (flecha roja) que se extiende hasta la región inguinal izquierda.

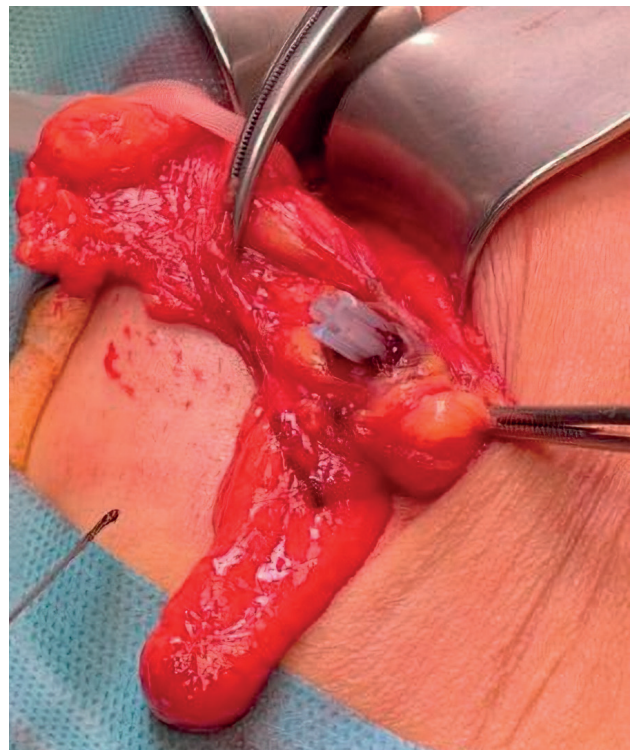


Figura 2. Drenaje de silicona de tipo Blake en el interior del saco herniario inguinal izquierdo.

la presencia del apéndice vermiforme, vejiga, ciego, divertículo de Meckel, ovario, útero, trompa de Falopio, testículo, tumores e incluso tejido adrenal ectópico¹⁻³. Más excepcional es encontrar algún tipo de cuerpo extraño. Se han descrito cálculos abandonados en el peritoneo vertidos por una perforación accidental de la vesícula biliar durante una colecistectomía⁴, catéteres de diálisis peritoneal⁵, catéteres de derivación del ventrículo peritoneal⁶, clips de Filshie empleados en oclusiones tubáricas⁷ y gasas quirúrgicas⁸.

La incidencia estimada de cuerpos extraños abandonados en el campo quirúrgico es de 1-10 casos por cada 10000 cirugías realizadas⁹, aunque seguramente la incidencia real sea mayor,

ya que muchos casos no se publican por miedo a las posibles consecuencias médicas y legales. Los objetos más habitualmente retenidos son gasas, compresas, agujas, clips e instrumental quirúrgico. El abandono de estos objetos generalmente sucede durante intervenciones de cirugía general, de ginecología, de traumatología y de cirugía cardíaca⁹. La retención accidental de un drenaje roto durante el intento de extracción es excepcional. Es muy importante la prevención de este tipo de complicación con la retirada de forma cuidadosa, con una tracción suave y continua, verificando la salida del drenaje en su totalidad.

Las localizaciones más frecuentes de los cuerpos extraños retenidos son las cavidades peritoneal (55 %) y pleural (18 %), seguidas de la pelvis menor (10.5 %)⁹. La migración del cuerpo extraño hacia un saco herniario inguinal es muy infrecuente, generalmente facilitada por el efecto de la gravedad y el peristaltismo intestinal. El tiempo transcurrido hasta el diagnóstico del cuerpo extraño retenido es variable, desde semanas hasta varios años, aunque en la mayoría de casos se realiza en el primer año posoperatorio.

Aunque muchos pacientes pueden cursar de forma asintomática, el cuerpo extraño induce típicamente una reacción inflamatoria aguda o crónica que clínicamente se puede manifestar como molestia o dolor abdominal, peritonitis, masa inflamatoria pseudotumoral, fistula, absceso, infertilidad, adherencias y obstrucción intestinal. La reacción inflamatoria es más intensa con materiales textiles que con los de silicona. La mayoría prolonga la estancia hospitalaria, requiere un reingreso y una reintervención quirúrgica para retirar el cuerpo extraño. La mortalidad relacionada con las complicaciones ocasionadas por los cuerpos extraños retenidos es del 2-4 %⁹.

La radiografía simple y la ecografía pueden ser de utilidad en la detección de los cuerpos extraños abandonados; sin embargo, la técnica diagnóstica de elección es la TC⁹. En pacientes asintomáticos el diagnóstico es difícil y generalmente se realiza de forma casual mediante alguna técnica de imagen solicitada por otro motivo.

Una vez diagnosticado un cuerpo extraño retenido en la cavidad peritoneal es recomendable la cirugía para su retirada, aunque el paciente esté asintomático, para evitar complicaciones. Sin embargo, la decisión final debe tomarse teniendo en cuenta el riesgo quirúrgico que pueda tener el paciente y la clínica.

La retención de cuerpos extraños en el campo quirúrgico es un efecto adverso potencialmente evitable que, afortunadamente, es cada vez más infrecuente. A pesar de las diferentes medidas de seguridad implantadas para prevenir este tipo de evento adverso, la gran mayoría se debe a un error en el recuento del material quirúrgico¹⁰.

Tras una revisión de la literatura, consideramos que nuestro caso es el primero descrito de retención de un drenaje en la cavidad peritoneal por una rotura accidental e inadvertida por parte de enfermería al retirarlo, con posterior migración a un saco herniario inguinal. El diagnóstico se alcanzó en seis meses mediante una TC de control de su proceso oncológico de base al encontrarse el paciente asintomático. Se valoró la posibilidad de retirar el drenaje y reparar la hernia inguinal por vía laparoscópica, pero, ante la posibilidad de encontrar una intensa reacción adherencial por la peritonitis previa, se decidió realizar una cirugía abierta convencional.

BIBLIOGRAFÍA

1. Marcos P, Bailon M, Choolani E, Pacheco D. Femoral hernia containing the right fallopian tube: chronic pain with menstruation. *Ann R Coll Surg Engl.* 2019;101:e157-9. DOI: 10.1308/rcsann.2019.0082
2. Alimoradi M, El-Helou E, Sabra H, Azaki R, Khairallah M. Ectopic adrenal gland in an adult inguinal hernia sac: a case report. *Int J Surg Case Rep.* 2020;72:66-8. DOI: 10.1016/j.ijscr.2020.05.047
3. Miyake Y, Kato T, Katayama K, Doi T, Oshima K, Handa R, et al. A case of ascending colon carcinoma metastasized to an inguinal hernia sac. *Gan To Kagaku Ryoho.* 2007;34(12):2016-8.
4. Bolat H, Teke Z. Spilled gallstones found incidentally in a direct inguinal hernia sac: report of a case. *Int J Surg Case Rep.* 2020;66:218-20. DOI: 10.1016/j.ijscr.2019.12.018
5. Teoh CW, Haydar R, Gillick J, Waldron M, Dolan NM, Awan A, et al. Migration of Tenckhoff catheter into an occult inguinal hernia. *Perit Dial Int.* 2015;35(1):113-4. DOI: 10.3747/pdi.2013.00100
6. Ricci C, Velimirovic BM, Fitzgerald TN. Case report of migration of 2 ventriculoperitoneal shunt catheters to the scrotum: use of an inguinal incision for retrieval, diagnostic laparoscopy and hernia repair. *Int J Surg Case Rep.* 2016;29:219-22. DOI: 10.1016/j.ijscr.2016.11.002
7. Mumme AM, Cham J. Filshie clip migration with multiple groin hernias: a case report. *J Med Case Rep.* 2015;9:187. DOI: 10.1186/s13256-015-0665-x
8. Al Ani AH, Hammami MB, Adi OM. A foreign body in inguinal canal: A case report. *Int J Surg Case Rep.* 2018;51:221-3. DOI: 10.1016/j.ijscr.2018.08.026
9. Szymocha M, Pacan M, Anufrowicz M, Jurek T, Rorat M. Leaving a foreign object in the body of a patient during abdominal surgery: still a current problem. *Pol Przegl Chir.* 2019;91(6):35-40. DOI: 10.5604/01.3001.0013.2024
10. Stawicki SP, Cook CH, Anderson HL, Chowayou L, Cipolla J, Ahmed HA, et al. Natural history of retained surgical items supports the need for team training, early recognition and prompt retrieval. *Am J Surg.* 2014;208:65-72.