

## Revisión

# Técnica de Browse-Hurst modificada para reparación de eventración de la línea media. Seis años de experiencia en una Sección de Cirugía de la Pared Abdominal



## *Modified Browse-Hurst approach for eventration repair. Six years of experience in a Section of Abdominal Wall Surgery*

**Maite Domínguez Ayala, Ángel Zorraquino González, Ana Isabel Gutiérrez Ferreras, Mónica Elías Aldama, Patricia Pérez de Villareal Amilburu, Lorena Hierro-Olabarria Salgado, Iker Bengoetxea Peña, Begoña Roca Domínguez**

Sección de Cirugía de Pared Abdominal. Departamento de Cirugía General y Aparato Digestivo. Hospital Universitario Basurto. Bilbao

## Resumen

**Introducción y objetivos:** La reparación de la eventración de línea media con prótesis puede realizarse a diferentes niveles de la pared abdominal. Proponemos describir y evaluar la eficacia del procedimiento de Browse-Hurst modificado (premuscular subaponeurótico) en pacientes con esta patología.

**Material y método:** Estudio retrospectivo de los pacientes intervenidos con esta técnica entre enero de 2010 y diciembre de 2015. La variable principal a estudio fue recidiva de la eventración. Las variables secundarias fueron las siguientes: características los pacientes y de la eventración (tamaño del defecto, localización), días de drenaje y estancia hospitalaria, complicaciones y meses de seguimiento.

**Resultados:** Fueron intervenidos 147 pacientes, con una media de edad de 66 años. Las características de los pacientes son: 32 diabéticos (21.8 %), 39 fumadores (26.5 %), 29 EPOC (19.7 %). El IMC medio fue de 30.6, y la localización del defecto, 67 supraumbilical (48 %), 19 infraumbilical (13.7 %), 32 periumbilical (23 %) y 21 suprainfraumbilical (15.1 %). El tamaño medio fue de 6.4 cm. Hubo una relación significativa entre el tamaño de defecto y la aparición de seroma. El tiempo medio de drenaje fue de 3.9 días, con una estancia hospitalaria media de 4.7 días. La complicación más frecuente fue seroma (11.2 %). La tasa de recidiva de la técnica fue de 4.9 %. El seguimiento en consultas fue de 10.4 meses.

**Conclusiones:** La técnica B-H modificada es segura, eficaz y reproducible. La probabilidad de seroma clínico aumenta significativamente cuando aumenta el tamaño del defecto.

## Abstract

**Introduction and objectives:** The repair of midline with prosthesis can be performed at different levels of the abdominal wall. We propose to describe and evaluate the effectiveness of the modified Browse-Hurst procedure (premuscular subaponeurotic) in patients with this pathology.

**Material and methods:** Retrospective study of patients operated with this technique between January 2010 and December 2015. The main study variable was recurrence of eventration; the secondary variables were: characteristics of the patients and the eventration: defect size and location; days with the drainage and length hospital stay, complications and months of follow-up.

**Results:** A total of 147 patients underwent surgery. The average age was 66 years. The characteristics of the patients: 32 (21.8 %) diabetic, 39 (26.5 %) smokers, 29 (19.7 %) COPD. The mean BMI was 30.6. The location of the defect was 67 (48 %) supraumbilical, 19 (13.7 %) infraumbilical, 32 (23 %) periumbilical and 21 (15.1 %) supra-infraumbilical. The average size was 6.4cms. There was a significant relationship between the defect size and the appearance of seroma. Mean drainage time was 3.9 days, with an average hospital stay of 4.7 days. The most frequent complication was seroma (11.2 %). The recurrence rate of the technique was 4.9 %. Follow-up in consultations was 10.4 months.

**Conclusions:** The modified B-H technique is safe, effective and reproducible. The probability of clinical seroma increases significantly as the defect size increases.

**Recibido:** 03-08-2017  
**Aceptado:** 21-10-2017

## Palabras clave:

Reparación de eventración, reparación de línea media, técnica Browse-Hurst modificada, cirugía de pared abdominal.

## Key words:

Eventration repair, middle line repair, modified Browse-Hurst approach, abdominal wall surgery.

\* Autor para correspondencia. Maite Domínguez Ayala. Sección de Cirugía de Pared Abdominal. Departamento de Cirugía General y Aparato Digestivo. Hospital Universitario Basurto. Bilbao  
Correo electrónico: maidoay@gmail.com  
2255-2677/© 2018 Sociedad Hispanoamericana de Hernia. Publicado por Arán Ediciones, S.L. Todos los derechos reservados.  
<http://dx.doi.org/10.20960/rhh.65>

## Introducción

La eventración es una complicación común en la cirugía de la pared abdominal, con una prevalencia del 11 % (1). La línea media es la principal localización, e incluso llega a ser de un 30 % en pacientes de alto riesgo (2). Sin embargo, la incidencia de eventración es difícil de establecer y probablemente está infravalorada. Menos del 50 % de las eventraciones se detectan en el primer año tras la cirugía, mientras que un 35 % se diagnostican cinco años después o más (3).

En la corrección de estos defectos se describieron altas tasas de recidivas asociadas a las técnicas fasciales (4), lo que abrió un amplio campo para la utilización de prótesis sintéticas en el manejo de estos pacientes. La escuela francesa (5) impulsó la reparación con prótesis sintéticas, por lo que se logró bajar las tasas de recidiva a cifras por debajo del 10 %.

La técnica de Browse y Hurst (B-H) fue descrita por primera vez en 1979 (6). En su capítulo asienta los principios básicos que le confieren su eficacia como método para la reparación de las eventraciones: incisión en la fascia anterior del recto y sutura de ambos bordes, creando una nueva fascia posterior, lo que permite suturar la línea media con una correcta tensión funcional. Por último, la colocación de la malla se realiza en el plano subfascial, lo que permite una menor área de contacto directo entre la prótesis y el tejido celular subcutáneo, cosa que implica optimizar su integración. Posteriormente, Khaira et cols. (7) publicaron una modificación de la técnica, con la que procuraban una ventaja añadida a los pacientes en cuanto a menor dolor y movilidad precoz sin aumentar las tasas de recidiva. En 2010 (8) se realizó un estudio prospectivo para evaluar la eficacia de la reparación con prótesis a nivel premuscular subfascial, con excelentes resultados, sin recidivas en 3 años.

Hoy en día clasificamos las técnicas abiertas con prótesis según su colocación en diferentes niveles anatómicos de la pared abdominal. En un intento de realizar un consenso para aplicar una nomenclatura común, una reciente publicación (9) clasifica estas en las siguientes categorías: *onlay/overlay* (preaponeurótica), *inlay* (sutura a los bordes del defecto), *sublay* (retromuscular), *underlay* (preperitoneal), intraabdominal o intraperitoneal/IPOM (intraabdominal). Sin embargo, no se contempla específicamente la localización premuscular subaponeurótica a la que hace referencia el presente artículo.

En este estudio queremos describir el procedimiento de Browse y Hurst con localización de la prótesis premuscular subaponeurótica en la eventración de la línea media y nuestra modificación, además de evaluarla en nuestro centro, describiendo las características de los pacientes intervenidos y el defecto reparado. Por último, también queremos definir y analizar las complicaciones para valorar la eficacia y utilidad de la técnica.

## Material y métodos

Se trata de un estudio retrospectivo de todos los pacientes intervenidos mediante la técnica B-H modificada entre enero del 2010 y diciembre del 2015. Todos los pacientes presentaban eventración en la línea media, única o con varios defectos. Los pacientes habían manifestado alguno o varios de los siguientes signos o síntomas:

hernias con dolor, alteración estética, crisis oclusivas secundarias a episodios de encarceración o estrangulación hemiarria.

El diagnóstico se realizó en consulta, en ocasiones con solicitud de tomografía axial computarizada para definir el defecto. Todos los pacientes tenían un defecto menor de 10 cm de diámetro y mayor de 2 cm, y se han incluido únicamente aquellos intervenidos de forma programada. Se han excluido las cirugías urgentes, los pacientes con eventraciones laterales a la línea media y aquellos a los que se realizó otra técnica diferente a la descrita. Los pacientes que se seleccionaron de forma retrospectiva para el estudio fueron aquellos en los se había especificado la técnica en el protocolo quirúrgico.

El estudio preoperatorio incluyó anamnesis, exploración física completa y cálculo del índice de masa corporal (IMC). Como pruebas complementarias se realizaron una analítica completa, electrocardiograma y valoración anestésica. En caso de realizarse tac, este fue de manera dinámica, con maniobra de Valsalva, que permite objetivar mejor el diagnóstico de eventración de línea media, la medición del diámetro del orificio de eventración y del tamaño de los sacos herniarios (en caso de que hubiera varios), los volúmenes herniados y la valoración del estado de la musculatura abdominal.

Ninguno de los pacientes requirió ingreso previo para preparación preoperatoria.

En cuanto a las variables recogidas para el análisis de datos, además de aquellas que describen tanto la epidemiología de la población a estudio y sus comorbilidades se encuentran aquellas propias de la eventración y sus características: tamaño del defecto aponeurótico, localización tanto en la consulta como durante la cirugía y su nivel de concordancia (supraumbilical, infraumbilical, periumbilical o suprainfraumbilical) y presencia de más de un defecto. Se cuantificó el número de días de ingreso hospitalario, número de días con drenaje (incluimos aquellos días en los que los pacientes fueron trasladados al Servicio de Hospitalización a Domicilio) y número de meses de seguimiento en consulta. Asimismo, para evaluar la eficacia de la técnica, recogimos como variable principal el número de recidivas y la probabilidad de relacionar las recidivas con otras características del paciente o de la eventración mediante análisis multivariante. Las complicaciones se registraron tanto durante el ingreso como aquellas que surgieron los meses de seguimiento, e incluimos, además del tipo de complicación, seroma (presencia de colección prefascial que requiere drenaje), hematoma (colección hemática prefascial que requiere retirar) e infección (signos inflamatorios, colección con cultivo positivo), sinus o formación de fístula (trayecto que comunica la prótesis con el exterior), dolor incapacitante y otras, como íleo parálítico, dehiscencia o necrosis de herida quirúrgica y el requerimiento de un nuevo ingreso en caso de que fuese necesario.

## Análisis estadístico

Para el análisis descriptivo se utilizaron frecuencias y porcentajes para las variables cualitativas y media y desviación estándar (DE) para las cuantitativas.

Se analizó el nivel de acuerdo entre la localización del defecto explorado en consulta y el identificado en el campo quirúrgico mediante el índice kappa.

Para estudiar la asociación de las diferentes características con la aparición de comorbilidades se utilizó la prueba chi cuadrado

o test exacto de Fisher para las variables cualitativas, y la prueba t-test o la prueba no paramétrica de Wilcoxon para las variables cuantitativas.

En todos los análisis se consideró un resultado estadísticamente significativo para  $p < 0.05$ . Los análisis se realizaron mediante el programa SAS for Windows Statistical Software, version 9.2 (SAS Institute, Inc., Carey, NC).

### Descripción de la técnica quirúrgica paso a paso

1. Incisión de la piel reseca la antigua cicatriz. Disección del tejido celular subcutáneo hasta la aponeurosis que limita la eventración. Disección del saco de la línea media (fig. 1).
2. Autoplastia de Welti-Eudel. Apertura de cavidad abdominal a través del saco (o los sacos) de línea media, previa liberación de adherencias, si las hubiera. La hoja anterior de la vaina de los rectos es incidida longitudinalmente a 2 cm aproximadamente del borde de la eventración en ambos lados (fig. 2).
3. Se disecciona y separa el borde interno de la fascia anterior del recto donde hemos realizado la incisión en ambos lados del músculo recto subyacente (fig. 3). Realizamos la misma maniobra en el borde externo: se disecciona y separa la fascia anterior del recto del músculo recto anterior subyacente.
4. Una vez aproximados los bordes mediante las incisiones sobre la vaina anterior del recto, se reseca el saco herniario excedente. Se suturan con monofilamento reabsorbible mediante sutura continua los bordes libres de las hojas internas aponeuróticas, cerrando la cavidad (fig. 4). Nosotros proponemos un refuerzo con otra sutura continua de los bordes internos de la fascia anterior reflejados sobre sí, con el mismo material (fig. 5).
5. Posteriormente, se coloca una prótesis de polipropileno con la técnica de Browse y Hurst modificada: las hojas laterales de la vaina del recto separadas de los músculos rectos permiten la fijación de la prótesis bien extendida en la cara interna de la aponeurosis, a nivel subaponeurótico premuscular. Se realizará con puntos sueltos de monofilamento no reabsorbible, recortando y ajustando la prótesis al área de refuerzo con un excedente de 0.5 a 1 cm (figs. 6 y 7).
6. Proponemos una fijación con sutura continua del borde libre de las hojas laterales a la prótesis, en toda la circunferencia con el fin de que esta quede integrada (figs. 8 y 9).
7. Se dejan uno o dos drenajes espirativos tipo redón sobre la malla y tejido subcutáneo, que se retirarán con débitos inferiores de 30 mL/día.
8. Cierre del tejido celular subcutáneo y de la piel.

### Resultados

En nuestro hospital, entre enero de 2010 y diciembre de 2015, se intervinieron 147 pacientes de eventración de línea media con la técnica de Browse-Hurst. La tabla 1 muestra las características de los pacientes. La media de edad fue de 66 años (DE = 12.2). En cuanto a las principales comorbilidades para desarrollar eventración de línea media, 32 pacientes (21.8 %) presentaban diabetes, 39 (26.5 %) eran fumadores y 29 (19.7 %) presentaban EPOC. La media de IMC fue de 30.6 (DE = 5.1). La mayoría de los pacientes, 109 (77.3 %), eran ASA II.

En cuanto a las características del defecto, representadas en la tabla 2, 67 pacientes (48.2 %) presentaban defecto supraumbilical, 19 (13.7 %) infraumbilical, 32 (23 %) periumbilical y 21 (15.1 %) suprainfraumbilical. Un total de 29 pacientes (19.9 %) tenían eventración recidivada y el 11 % habían sido intervenidos con malla previa. Un total de 45 pacientes (32.4 %) presentaban defecto multisacular. El tamaño medio del defecto fue de  $6.4 \pm 2.4$  cm. La media de días de drenaje fue de 3.9 (DE = 4.5), con una estancia hospitalaria media de  $4.7 \pm 2.4$  días.

Entre la localización del defecto explorado en consulta y el defecto identificado en el campo quirúrgico hubo un 77 % de concordancia con un índice kappa de 0.66. La mayor concordancia se dio en las eventraciones supraumbilicales.

En la tabla 3 se representan las complicaciones. Un total de 92 pacientes (64.8 %) no presentó ninguna complicación. En cuanto al seroma, la complicación más frecuente, lo presentaron 16 pacientes, lo que corresponde a un 11.3 %. La segunda en frecuencia fue el hematoma, con un total de 10 pacientes, el 7 %. Otras complicaciones como ileo paralítico, dehiscencia de herida quirúrgica o dolor corresponden también a un 7 %. Cuatro pacientes tuvieron infección o absceso de la herida quirúrgica, el 2.8 %. Solo dos pacientes presentaron intolerancia a la prótesis, un 1.4 %, y solo uno (0.7 %) ha presentado dolor incapacitante. La recidiva de la técnica es de un 4.9 %, con un total de 7 pacientes. El porcentaje de pacientes con alguna de las tres complicaciones más frecuentes es del 23.2 %. Once pacientes (7.8 %) reingresaron por alguna de estas complicaciones. El seguimiento en consultas fue de  $10.4 \pm 8.2$  meses.

No se encontró asociación significativa entre las comorbilidades de los pacientes o la localización del defecto con la aparición de complicaciones. Los pacientes que presentaban alguna complicación tenían una estancia media significativamente superior que los que no presentaban complicaciones (6 vs. 4.1 días,  $p = 0.0001$ ), además de un mayor tiempo de seguimiento (13.2 vs. 8.6 meses,  $p = 0.05$ ). Por otro lado, se encontró una asociación estadísticamente significativa entre el tamaño de defecto y la aparición de seroma, siendo el tamaño medio significativamente mayor entre los que presentaban seroma que entre los que no (7.5 vs. 6.2,  $p = 0.0446$ ).

Tabla 1. Características de los pacientes (n = 147)

	Núm. (porcentaje)
Sexo	
Mujeres	74 (50.3 %)
Hombres	73 (49.7 %)
Edad, media (DE)	66 (12.2%)
IMC, media (DE)	30.6 (5.1%)
Diabetes	32 (21.8 %)
Tabaco	39 (26.5 %)
EPOC/OCFA	29 (19.7 %)
ASA	
I	6 (4.3 %)
II	109 (77.3 %)
III	26 (18.4 %)

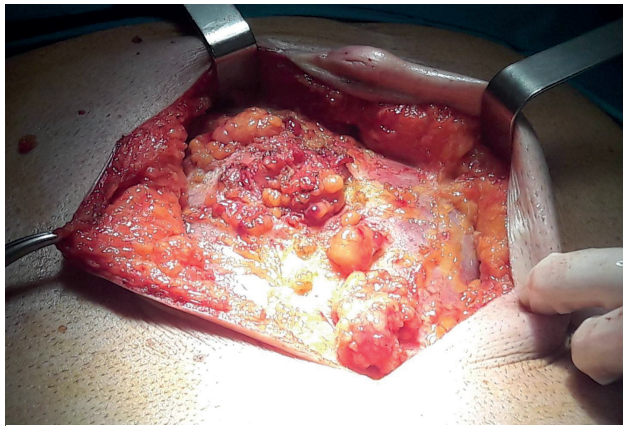


Figura 1

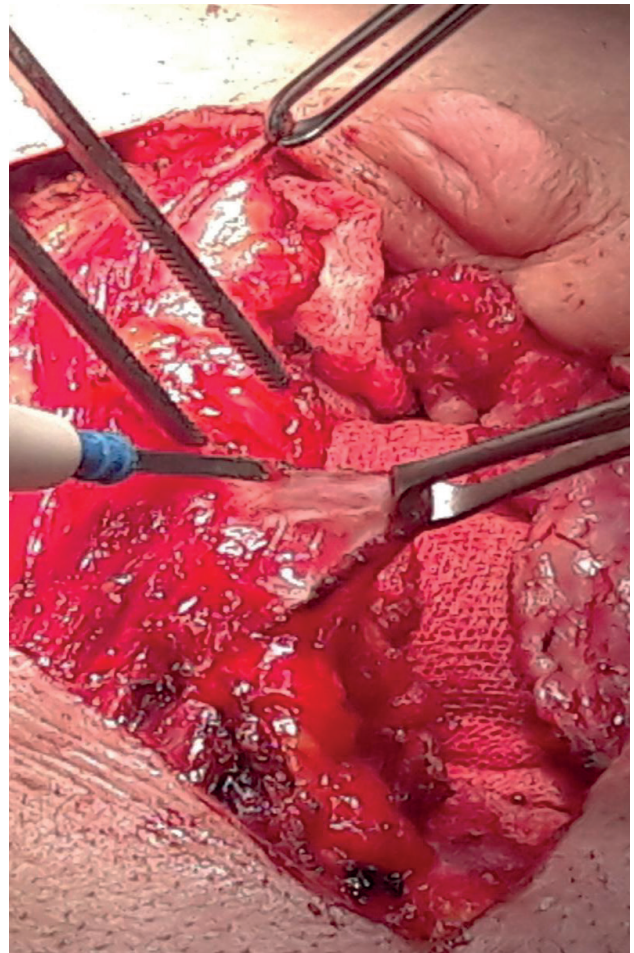


Figura 3

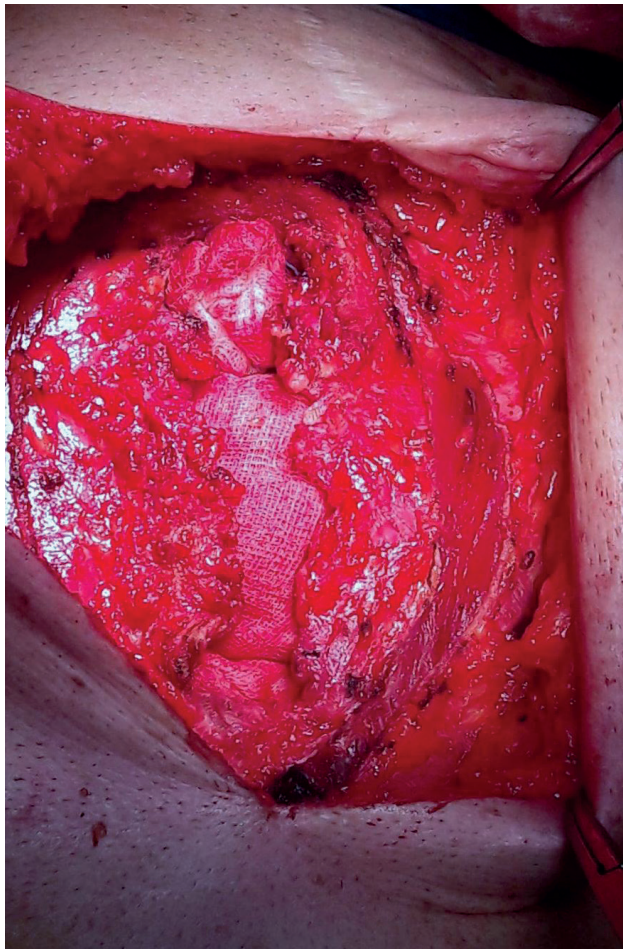


Figura 2

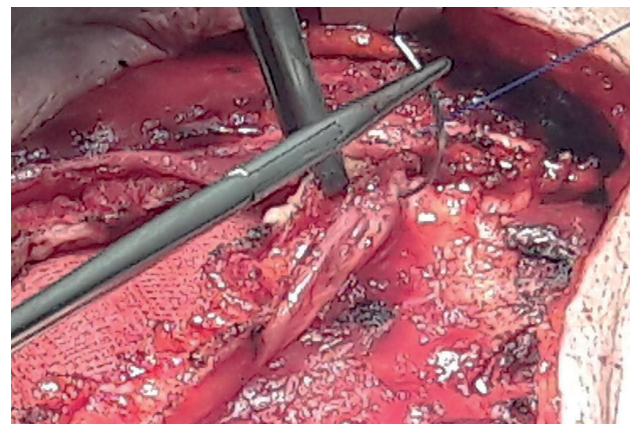


Figura 4

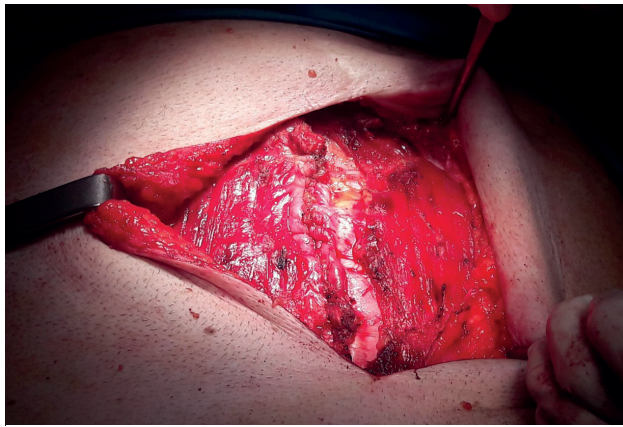


Figura 5

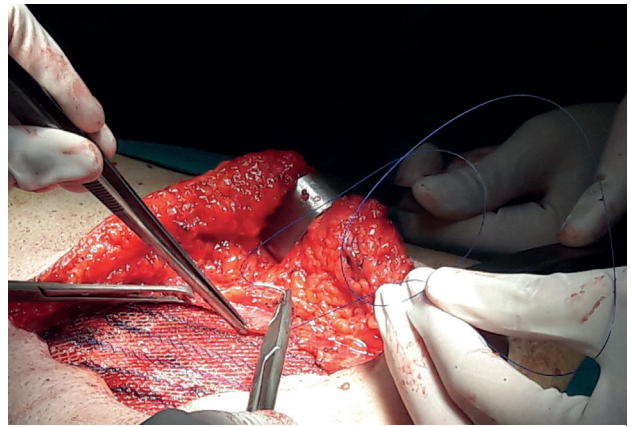


Figura 8

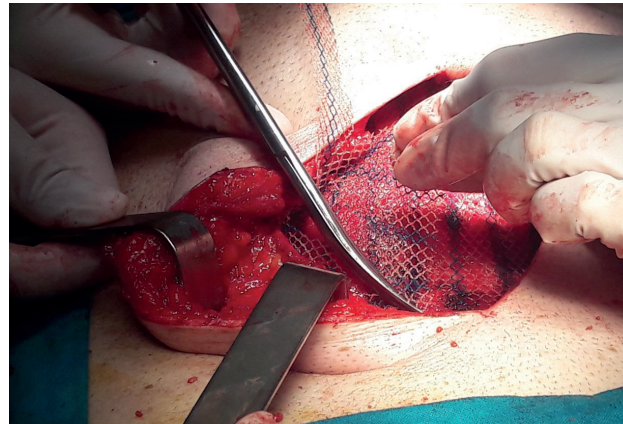


Figura 6

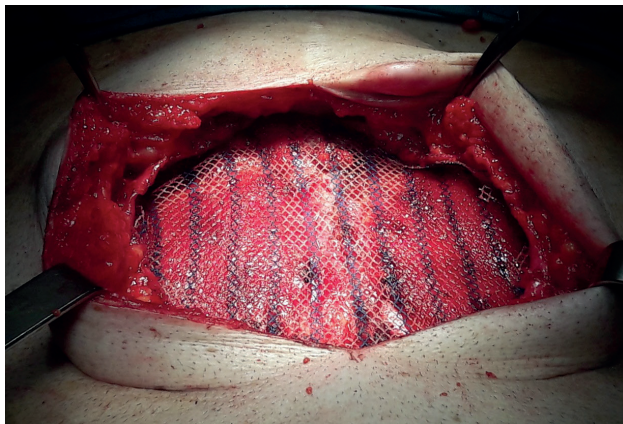


Figura 7

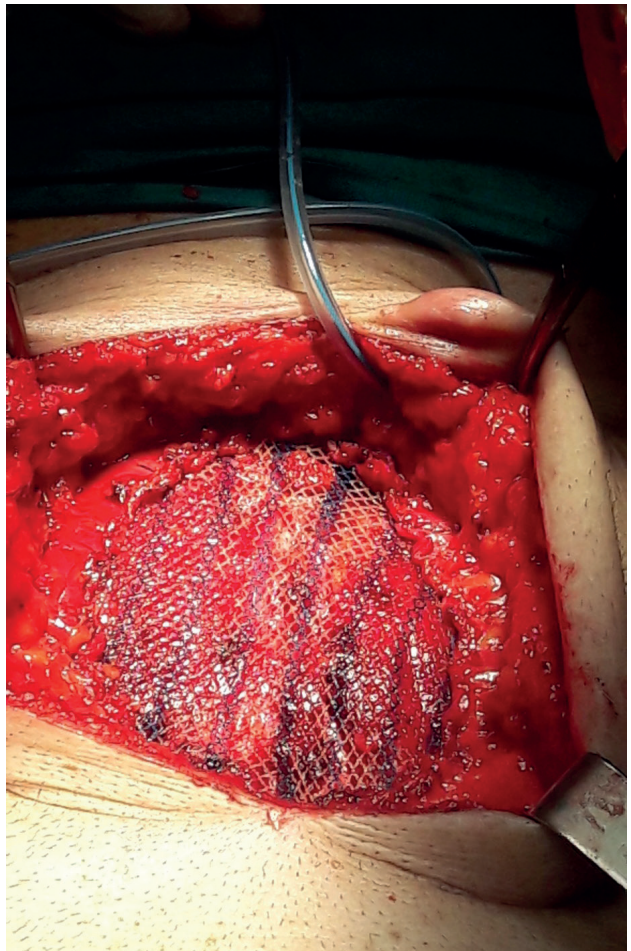


Figura 9

Tabla II. Características del defecto

	Núm. (porcentaje)
Localización del defecto	
Supraumbilical	67 (48.2 %)
Infraumbilical	19 (13.7 %)
Periumbilical	32 (23 %)
Suprainfraumbilical	21 (15.1 %)
Tamaño medio del defecto, media (DE)	6.4 (2.4 %)
Días de drenaje, media (DE)	3.9 (4.5 %)
Estancia hospitalaria	4.7 (2.4 %)
Seguimiento	10.4 (8.2 %)
Eventración recidivada	29 (19.9 %)
Malla previa	16 (11 %)
Multisacular	45 (32.4 %)

Tabla III. Complicaciones

	Núm. (porcentaje)
Complicaciones totales	50 (35.2 %)
Seroma	16 (11.3 %)
Hematoma	10 (7 %)
Absceso/infección	4 (2.8 %)
Sinus	2 (1.4 %)
Dolor	1 (0.7 %)
Recidiva	7 (4.9 %)
Otras	1 (0.7 %)
Reingreso	11 (7.8 %)

## Discusión

No existe ninguna evidencia científica suficiente sobre cuál es el mejor método para reparar la eventración de línea media. Los procedimientos de tratamiento por abordaje abierto se suelen componer de cierre de línea media con o sin autoplastia, además de refuerzo con prótesis en los diferentes planos anatómicos.

La técnica de Browse y Hurst modificada se compone de la autoplastia de Welti-Eudel y colocación de la prótesis a nivel subfascial (7). Con esta modificación, además de fijar la malla en los bordes libres de la hoja externa de la aponeurosis seccionada como en la técnica original (6), se aumentan los puntos de anclaje, lo que permite mayor eficacia en la sujeción de la estructura musculoponeurótica lateral, además de una mayor integración de la prótesis,

al disminuir la superficie protésica en contacto con el tejido celular subcutáneo. Esto podría hacer pensar que un mayor número de puntos de sujeción conllevaría un mayor dolor posoperatorio incapacitante. Sin embargo, en nuestra serie solo un paciente (0.7 %) ha presentado dolor que ha requerido bloqueo anestésico en una unidad especializada.

En cuanto a la serie a estudio, la media de IMC corresponde a 30.4, es decir, una población con obesidad tipo I. Sin embargo, y de forma sorprendente, a diferencia de varios estudios (10-12), no se ha relacionado el hecho de ser obeso con presentar alguna de las complicaciones. De la misma forma, tampoco se ha visto diferencia significativa al ser fumador, EPOC (12) o presentar diabetes (13). En cambio, la mayoría de nuestra población, el 77 %, se ha clasificado con un grado de ASA II, es decir, presentan una enfermedad sistémica leve no incapacitante. Cabría pensar, por tanto, que la ausencia de enfermedades sistémicas graves en el grupo de mayor población ha evitado la relación entre el desarrollo de una complicación y las comorbilidades en su conjunto, puesto que la mayoría presenta una única enfermedad que le confiere su característica de grupo ASA II.

El tamaño medio del anillo resulta de unos 6 cm de diámetro máximo, tamaño que según la clasificación de las eventraciones de la pared abdominal es considerada como W2 o grande (14). Con un defecto medio mayor de 7.5 cm hay mayor probabilidad de forma significativa de desarrollar seroma que requiera un tratamiento y/o seguimiento ambulatorio o visita a urgencias y que, generalmente, implica una actitud invasiva para su evacuación. Sin embargo, no ha habido significación estadística que relacione el tamaño del defecto con la recidiva, por lo que consideramos que tamaños mayores de 7-10 cm deberían ser considerados para reparación con otra técnica, individualizando siempre en cada caso.

En cuanto al defecto explorado en consulta, hay un casi 80 % de aciertos con respecto al identificado en el campo quirúrgico. La concordancia estimada mediante índice de kappa es de 0.65, que sin llegar a ser excelente, sí consideramos suficiente como para no considerar necesario solicitar una prueba de imagen de forma sistemática, y más aún si la eventración se localiza a nivel supraumbilical.

Desde la introducción de las prótesis en el tratamiento de las eventraciones, el número de recidivas ha descendido sustancialmente (15). Sin embargo, no ha sucedido así en el número de complicaciones posoperatorias inmediatas (seroma, hematoma, infecciones superficiales) (16). Desde el punto de vista de la colocación de la prótesis en los diferentes planos anatómicos, en el que se han descrito más complicaciones de forma significativa es la colocación prefascial (17). Si bien es cierto que es difícil realizar un análisis comparativo entre la bibliografía publicada y nuestros resultados (debido, entre otras razones, a la falta de definición de las complicaciones), a modo orientativo podemos equipararnos a los procedimientos prefascial (18) y retromuscular (19) de otros autores: mientras que en casos de seroma se han descrito porcentajes de un 9.21 % (20), nuestros resultados se acercan más a los publicados con la técnica de Chevrel (21), de hasta un 11 %. En cuanto a la segunda complicación más frecuente en nuestra serie, los hematomas representan un 7 %, estando por encima de los resultados publicados (20,21).

Respecto a la tasa de recidiva, según nuestro criterio la consideramos como la complicación más importante y la que definitivamente determina la eficacia de una técnica de reparación de línea media.

Sin embargo, no hay estudios que aporten pruebas concluyentes en cuanto a qué posición de la malla debe utilizarse (22).

Dentro de las técnicas retromusculares, la de menor índice de recidivas es la técnica intraperitoneal, seguida de la preperitoneal o retromuscular. En cambio, la *Guía mexicana de hernia*, en su actualización de 2015 (23), solo ha llegado a consensuar la recomendación de técnicas retromusculares con una evidencia 2-3 y un grado B de recomendación en el tratamiento de la reparación de la eventración.

En cuanto a las técnicas más utilizadas, Rives publica un 3.2 % de recidivas con su técnica, pero indicándola a diferentes niveles anatómicos además de la línea media (19). Stoppa asemeja las recidivas a las de Chevrel: 5.5 % (18). Finalmente, no se han encontrado diferencias significativas en cuanto a las recidivas, entre la posición retromuscular y la prefascial, aunque el número es menor en las que corresponden a la colocación retromuscular (24).

En nuestra serie, las recidivas son de un 4.9 %, con un total de 7 pacientes de 147. Esta cifra es muy favorable y comparable con los mejores resultados obtenidos con otras técnicas (25). Teniendo en cuenta que todos los procedimientos citados arrastran un número variable de recidivas, consideramos excelentes nuestros resultados, afirmando la hipótesis de que la técnica de Browse y Hurst modificada es una técnica eficaz para la reparación de eventraciones de línea media.

## Conclusión

La técnica Browse y Hurst modificada de reparación de eventración de línea media presentada por nuestro grupo es una aportación significativa que reafirma lo establecido en la bibliografía para la resolución de hernias incisionales de la línea media, aportando una extensa serie de casos con un seguimiento mayor al publicado hasta la fecha. Permite cerrar la pared sin tensión y restablecer su biomecánica al reforzar la línea media. Además, la colocación de la prótesis subaponeurótica implica una mayor integración de esta. Es una técnica reproducible, incluso indicada en pacientes con eventraciones recidivadas o multisaculares. Recomendamos optar por esta técnica en eventraciones no superiores a 7-10 cm, para disminuir la probabilidad de seroma sintomático. En términos de recidiva, presenta unas tasas inferiores a las opciones quirúrgicas conocidas, lo que le confiere eficacia. Es una técnica segura y está exenta de complicaciones graves en unidades de pared especializadas.

## Bibliografía

1. Anthony T, Bergen PC, Kim LT, Henderson M, Fahey T, Rege RV, et al. Factors affecting recurrence following incisional herniorrhaphy. *World J Surg.* 2000;24(1):95-100;discussion 101.
2. Jairam AP, Timmermans L, Eker HH, Pierik REGJM, Van Klaveren D, Steyerberg EW, et al. Prevention of incisional hernia with prophylactic onlay and sublay mesh reinforcement versus primary suture only in midline laparotomies (PRIMA): 2-year follow-up of a multicentre, double-blind, randomised controlled trial. *The Lancet [Internet].* 19 de junio de 2017 [citado 27 de junio de 2017];0(0).
3. O'Dwyer PJ, Courtney CA. Factors involved in abdominal wall closure and subsequent incisional hernia. *The Surgeon.* 2003;1(1):17-22.
4. Adeonigbagbe O, Ali K, Bradnock H. Herniation of the liver through the rectus muscle presenting as persistent abdominal pain. *Am J Gastroenterol.* 2000;95(7):1841-2.
5. Stoppa RE. The treatment of complicated groin and incisional hernias. *World J Surg.* 1989;13(5):545-54.
6. Browse NL, Hurst P. Repair of long, large midline incisional hernias using reflected flaps of anterior rectus sheath reinforced with Marlex mesh. *Am J Surg.* 1979;138(5):738-9.
7. Khaira HS, Lall P, Hunter B, Brown JH. Repair of incisional hernias. *J R Coll Surg Edinb.* 2001;46(1):39-43.
8. Israr M, Nisar A, Hussain M. Prosthetic mesh repair of incisional hernia. *Pak J Surg.* 2010; 26(1):84-88.
9. Parker SG, Wood CPJ, Sanders DL, Windsor ACJ. Nomenclature in Abdominal Wall Hernias: Is It Time for Consensus? *World J Surg.* 2017.
10. Giordano SA, Garvey PB, Baumann DP, Liu J, Butler CE. The Impact of Body Mass Index on Abdominal Wall Reconstruction Outcomes: A Comparative Study. *Plast Reconstr Surg.* 2017;139(5):1234-44.
11. Mrdutt MM, Munoz-Maldonado Y, Regner JL. Impact of obesity on postoperative 30-day outcomes in emergent open ventral hernia repairs. *Am J Surg.* 2016;212(6):1068-75.
12. Cox TC, Blair LJ, Huntington CR, Colavita PD, Prasad T, Lincourt AE, et al. The cost of preventable comorbidities on wound complications in open ventral hernia repair. *J Surg Res.* 2016;206(1):214-22.
13. Louis D, Stoppa R, Henry X, Verhaeghe P. [Postoperative eventrations. Apropos of 247 surgically treated cases]. *J Chir (Paris).* 1985;122(10):523-7.
14. Chevrel JP, Rath AM. Classification of incisional hernias of the abdominal wall. *Hernia.* 2000;4:7-11.
15. Luijendijk RW, Hop WC, van den Tol MP, de Lange DC, Braaksmma MM, IJzermans JN, et al. A comparison of suture repair with mesh repair for incisional hernia. *N Engl J Med.* 2000;343(6):392-8.
16. Langer C, Schaper A, Liersch T, Kulle B, Flosman M, Füzési L, et al. Prognosis factors in incisional hernia surgery: 25 years of experience. *Hernia J Hernias Abdom Wall Surg.* 2005;9(1):16-21.
17. De Vries Reilingh TS, van Geldere D, Langenhorst B, de Jong D, van der Wilt GJ, van Goor H, et al. Repair of large midline incisional hernias with polypropylene mesh: comparison of three operative techniques. *Hernia J Hernias Abdom Wall Surg.* 2004;8(1):56-9.
18. Chevrel JP and Rath AM. The use of fibrin glues in the surgical treatment of incisional hernias. 1997; 1: 9-14.
19. Rives J, Pire JC, Flament JB, Palot JP, Body C. [Treatment of large eventrations. New therapeutic indications apropos of 322 cases]. *Chir Memoires Acad Chir.* 1985;111(3):215-25.
20. Martín-Duce A, Noguerales F, Villeta R, Hernández P, Lozano O, Keller J, et al. Modifications to Rives technique for midline incisional hernia repair. *Hernia J Hernias Abdom Wall Surg.* 2001;5(2):70-2.
21. Licheri S, Erdas E, Pisano G, Garau A, Ghinami E, Pomata M. Chevrel technique for midline incisional hernia: still an effective procedure. *Hernia J Hernias Abdom Wall Surg.* 2008;12(2):121-6.
22. Korenkov M, Paul A, Sauerland S, Neugebauer E, Arndt M, Chevrel JP, et al. Classification and surgical treatment of incisional hernia. Results of an experts' meeting. *Langenbecks Arch Surg.* 2001;386(1):65-73.
23. Asociación Mexicana de Hernia, AC [Internet]. [citado 27 de junio de 2017]. <http://amhernia.org/>.
24. Vidović D, Jurisić D, Franjić BD, Glavan E, Ledinsky M, Bekavac-Beslin M. Factors affecting recurrence after incisional hernia repair. *Hernia J Hernias Abdom Wall Surg.* 2006;10(4):322-5.
25. Morris-Stiff GJ, Hughes LE. The outcomes of nonabsorbable mesh placed within the abdominal cavity: literature review and clinical experience. *J Am Coll Surg.* 1998;186(3):352-67.