



Revista Hispanoamericana de Hernia

www.elsevier.es/rehah



Nota clínica

Apendicitis aguda perforada en una hernia femoral encarcerada: una rara forma de presentación de una hernia de De Garengeot



Álvaro Valdés de Anca *, José Luis Martín-Álvarez, Cristina Marín-Campos, Íñigo García-Sanz y Jesús Delgado-Valdueza

Servicio de Cirugía General y del Aparato Digestivo, Hospital Universitario de La Princesa, Madrid (España)

INFORMACIÓN DEL ARTÍCULO

Historia del artículo:

Recibido el 30 de marzo de 2016

Aceptado el 3 de mayo de 2016

On-line el 11 de junio de 2016

Palabras clave:

Hernia femoral

Hernia de De Garengeot

Apendicitis perforada

Keywords:

Femoral hernia

De Garengeot's hernia

Perforated appendicitis

R E S U M E N

La hernia de De Garengeot es una hernia femoral que contiene el apéndice ileocecal en el saco herniario. Se trata de una patología herniaria muy infrecuente y de difícil diagnóstico. Presentamos el caso de un varón de 82 años con una hernia de De Garengeot con una apendicitis aguda perforada en el saco herniario. El diagnóstico se realizó preoperatoriamente mediante TC. El tratamiento consistió en apendicectomía a través de incisión de McBurney y herniorrafia femoral por vía anterior abierta.

© 2016 Sociedad Hispanoamericana de Hernia. Publicado por Elsevier España, S.L.U. Este es un artículo Open Access bajo la licencia CC BY-NC-ND (<http://creativecommons.org/licenses/by-nc-nd/4.0/>).

Acute perforated appendicitis in an incarcerated femoral hernia: a rare presentation of De Garengeot's hernia

A B S T R A C T

De Garengeot's hernia - a femoral hernia containing the cecal appendix - is a very infrequent and challenging diagnosis. We present a case of an 82-year-old man with a De Garengeot's hernia containing an acute perforated appendicitis with free appendicolith in the hernial sac that was diagnosed preoperatively with CT. Femoral hernia repair and McBurney appendectomy was performed.

© 2016 Sociedad Hispanoamericana de Hernia. Published by Elsevier España, S.L.U. This is an open access article under the CC BY-NC-ND license (<http://creativecommons.org/licenses/by-nc-nd/4.0/>).

* Autor para correspondencia: C/ Diego de León, 62. 28006 Madrid (España). Tel.: +91 520 22 00.

Correo electrónico: alvaro.valdesdeanca@gmail.com (Á. Valdés de Anca).

<http://dx.doi.org/10.1016/j.rehah.2016.05.002>

2255-2677/© 2016 Sociedad Hispanoamericana de Hernia. Publicado por Elsevier España, S.L.U. Este es un artículo Open Access bajo la licencia CC BY-NC-ND (<http://creativecommons.org/licenses/by-nc-nd/4.0/>).

Introducción

La hernia de De Garengeot es una hernia femoral que contiene el apéndice ileocecal en el saco herniario. Fue descrita en 1731 por el cirujano francés René Jacques Croissant De Garengeot^{1,2}. Hay que distinguirla de la hernia de Amyand, en la que el apéndice se encuentra en una hernia inguinal. Suele diagnosticarse de forma incidental durante una cirugía de hernia femoral incarcerada, aunque es posible el diagnóstico preoperatorio mediante pruebas de imagen como la tomografía computarizada (TC) o la ecografía. Presentamos el caso de una hernia de De Garengeot con una apendicitis aguda perforada en el saco herniario que fue diagnosticada preoperatoriamente mediante TC.

Caso clínico

Presentamos el caso de un varón de 82 años que acudió a Urgencias por un cuadro de dolor abdominal de cinco días de evolución asociado a una masa dolorosa en región femoral derecha. En la exploración física, el paciente se encontraba estable hemodinámicamente. El abdomen era blando y depresible, y no presentaba defensa abdominal ni signos de irritación peritoneal. En la región femoral derecha, medial a la arteria femoral e inferior al ligamento inguinal, se palpaba una masa dura, dolorosa y eritematosa, que no era reductible con maniobras de taxis. Analíticamente, destacaba leucocitosis con neutrofilia. Se realizó un TC abdominal urgente para confirmar el diagnóstico de hernia femoral incarcerada y poder determinar su contenido. El TC puso de manifiesto una hernia femoral con una apendicitis aguda y líquido libre en el interior del saco herniario (fig. 1). Se decidió intervención quirúrgica urgente. Se abordó la región femoral a través de una incisión de Lockwood (incisión vertical supratumoral desde pliegue inguinal a muslo)³, lo que puso de manifiesto una hernia femoral incarcerada que presentaba en el interior del saco herniario abundante líquido libre de aspecto purulento y una apendicitis aguda perforada con un apendicolito en su luz (figs. 2 y 3). No se pudo

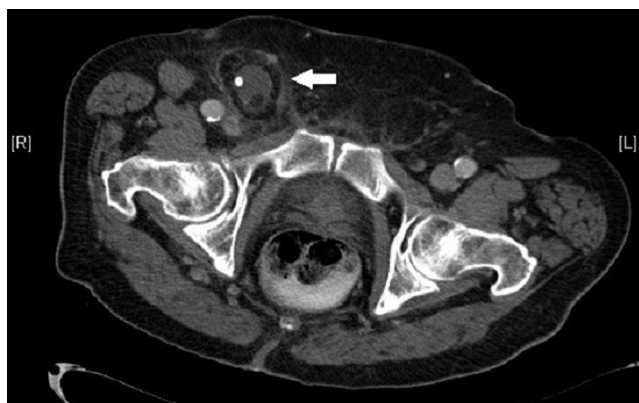

Figura 1 – Corte axial de TC en el que se identifica una hernia femoral incarcerada en la región femoral derecha con líquido libre y un apendicolito en el interior del saco herniario.

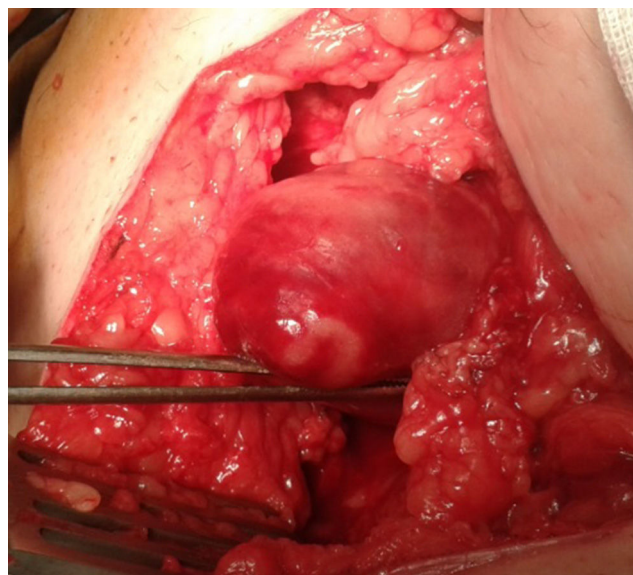

Figura 2 – Hernia femoral incarcerada.

alcanzar el ciego a través del orificio femoral, por lo que decidimos realizar la apendicectomía a través de una incisión de McBurney. El defecto herniario en región femoral se reparó mediante herniorrafia, con sutura del ligamento inguinal al ligamento de Cooper. La evolución posoperatoria fue favorable, y el paciente fue dado de alta al quinto día de la intervención.

Discusión

La hernia de De Garengeot fue descrita por primera vez en el siglo XVIII, y es una hernia femoral con el apéndice ileocecal en el interior del saco herniario. Su incidencia se estima en un 1-5% del total de hernias femorales. El hallazgo de una

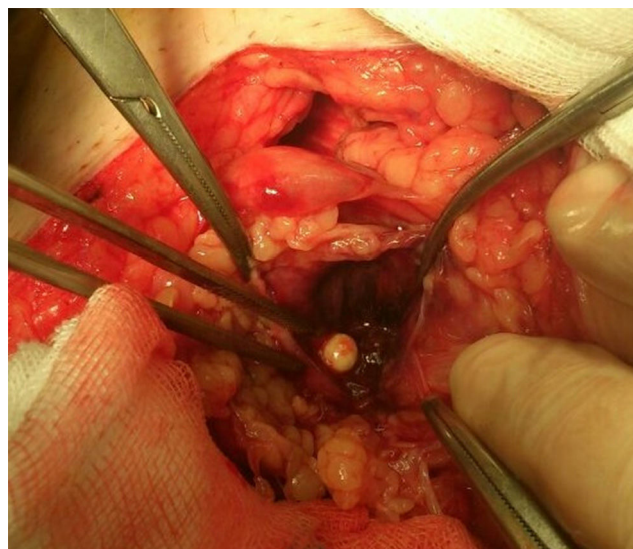


Figura 3 – Saco herniario con un apendicolito en su interior.

apendicitis aguda en el saco herniario tiene una incidencia aún menor del 0.1-0.5%⁴⁻⁶.

En la mayoría de los casos de apendicitis aguda la perforación se produce por obstrucción intraluminal causada por un apendicolito o hipertrofia de nódulos linfáticos intramurales. Sin embargo, cuando la perforación se produce en el interior de una hernia femoral encarcerada, la obstrucción causada por un orificio herniario estrecho es una explicación más probable para la perforación apendicular⁷. En nuestro caso encontramos tanto un apendicolito como un anillo herniario estrecho, por lo que no podemos establecer cuál de ellos fue responsable de la perforación.

Una característica importante de la apendicitis aguda, cuando esta se produce en el interior de una hernia femoral, es la ausencia de síntomas de apendicitis. Incluso en aquellos casos en los que se produce perforación del apéndice no suele haber peritonitis. Algunos autores consideran que esto se debe a que el propio anillo femoral mantiene la infección confinada en el saco herniario⁴.

La mayoría de los casos de hernia de De Garengeot se diagnostican incidentalmente durante una cirugía de hernia femoral encarcerada. El diagnóstico preoperatorio puede realizarse mediante el empleo de pruebas de imagen (TC, ecografía)⁴⁻⁶. No obstante, dada su baja incidencia, consideramos que no existe indicación para realizar pruebas de imagen ante cualquier hernia femoral encarcerada; éstas deben reservarse para casos seleccionados o aquellos en los que existan dudas diagnósticas.

El tratamiento quirúrgico consiste en apendicectomía y reparación de la hernia femoral. En la mayoría de los casos publicados hasta la fecha el abordaje inguinal, tanto para la apendicectomía como para la herniorrafia, fue la técnica de elección⁵. En aquellos casos en los que la apendicectomía no pueda realizarse por vía inguinal, estaría indicado un abordaje a través de incisión de McBurney, como fue nuestro caso. El abordaje laparoscópico, tanto para la apendicectomía como para la herniorrafia en el contexto de una hernia de De Garengeot, también ha sido descrito. Ramsingh *et al.* realizaron el primer abordaje combinado para el tratamiento de la hernia de De Garengeot, consistente en herniorrafia por vía inguinal y apendicectomía laparoscópica⁶. Recientemente se ha descrito la apendicectomía laparoscópica asociada a reparación de la hernia mediante TEP y TAPP^{8,9}.

La reparación de la hernia puede llevarse a cabo mediante herniorrafia o empleando mallas sintéticas. En ausencia de infección local, la hernia de De Garengeot debe tratarse como cualquier otra hernia crural, de modo que estaría indicada la reparación con malla. El problema surge cuando existe apendicitis aguda o perforación intestinal asociada. Algunos estudios, como el publicado por Argudo *et al.*, consideran que la reparación de la pared abdominal con mallas sintéticas en presencia de infección es segura¹⁰. Sin embargo, existe actualmente poca evidencia a este respecto. Por ello, consideramos que en presencia de apendicitis aguda y/o perforación apendicular la herniorrafia mediante cierre primario sin malla debe ser la técnica de elección, pudiendo realizarse tanto una sutura del ligamento inguinal al ligamento de Cooper (técnica de Bassini) como una sutura del ligamento inguinal a la fascia pectínea (técnica de Bassini-Kirschner)¹¹.

Conclusión

La hernia de De Garengeot supone un reto diagnóstico y, aunque se trata de un hallazgo infrecuente, debe ser considerado en todos los casos de hernia femoral encarcerada. El diagnóstico es intraoperatorio en la mayoría de los casos. Aunque el diagnóstico preoperatorio es posible mediante técnicas de imagen como el TC o la ecografía, estas solo deben realizarse en pacientes seleccionados o cuando existan dudas diagnósticas. El tratamiento es quirúrgico, mediante apendicectomía y reparación de la hernia femoral. Nosotros consideramos que el abordaje de elección debe ser la vía anterior abierta, y que debe realizarse un abordaje combinado bien por vía abierta, bien por vía laparoscópica, cuando la apendicectomía no pueda realizarse a través de la incisión femoral. Las técnicas totalmente laparoscópicas deben quedar reservadas para cirujanos expertos familiarizados con estos procedimientos.

Responsabilidades éticas

Protección de personas y animales. Los autores declaran que para esta investigación no se han realizado experimentos en seres humanos ni en animales.

Confidencialidad de los datos. Los autores declaran que han seguido los protocolos de su centro de trabajo sobre la publicación de datos de pacientes.

Derecho a la privacidad y consentimiento informado. Los autores declaran que en este artículo no aparecen datos de pacientes.

Conflictos de intereses

Los autores declaran no tener conflictos de intereses ni haber recibido financiación para la publicación de este manuscrito.

BIBLIOGRAFÍA

1. Carbonell Tatay F. Aproximación histórica al conocimiento de la hernia. Los médicos que la describieron y trataron. En: Carbonell Tatay F, editor. *Hernia Inguinocrural*. Madrid: Ethicon; 2001, pp. 19-06.
2. De Garengeot RJC. *Traite des operations de chirurgie*. 2.^a ed. París: Huard; 1731, pp. 369-71.
3. Lockwood CB. The radical cure of femoral and inguinal hernia. *Lancet*. 1893;2:1297-302.
4. Hussain A, Slesser AaP, Monib S, Maalo J, Soskin M, Arbuckle J. A De Garengeot Hernia masquerading as a strangulated femoral hernia. *Int J Surg Case Rep*. 2014;5:656-8.
5. Nguyen ET, Komenaka IK. Strangulated femoral hernia containing a perforated appendix. *Can J Surg*. 2004;47:68-9.
6. Ramsingh J, Ali A, Cameron C, Al-Ani A, Hodnett R, Chorushy C. De Garengeot's hernia: diagnosis and surgical management of a rare type of femoral hernia. *J Surg Case Rep*. 2014;2 (3 páginas).
7. Barbaros U, Asoglu O, Seven R, Kalayci M. Appendicitis in incarcerated femoral hernia. *Hernia*. 2004;8:281-2.

8. Al-Subaie S, Mustafa H, Al-Sharqawi N, Al-Haddad M, Othman F. A case of De Garengeot hernia: the feasibility of laparoscopic transabdominal preperitoneal hernia repair. *Int J Surg Case Rep.* 2015;16:73-6.
9. Beysens M, Haeck L, Vindevoghel K. Laparoscopic appendectomy combined with TEP for de Garengeot hernia: case report. *Acta Chir Belg.* 2013;113:468-70.
10. Argudo N, Pereira JA, Sancho JJ, Membrilla E, Pons MJ, Grande L. Prophylactic synthetic mesh can be safely used to close emergency laparotomies, even in peritonitis. *Surgery.* 2014;156:1238-44.
11. Moreno Egea A, Aguayo Albasini JL. La hernia crural. En: Carbonell Tatay F, editor. *Hernia Inguinocrural.* Madrid: Ethicon; 2001, pp. 267-76.