



## Original

# Bases anatómicas para planear con seguridad el abordaje laparoscópico selectivo del nervio ilioinguinal: Descripción de la neurectomía transabdominal preperitoneal



Alfredo Moreno-Egea<sup>a,b,\*</sup>

<sup>a</sup> Clínica Hernia, Hospital La Vega, Murcia, España

<sup>b</sup> Facultad de Medicina (UCAM), Murcia, España

### INFORMACIÓN DEL ARTÍCULO

#### Historia del artículo:

Recibido el 8 de junio de 2015

Aceptado el 1 de octubre de 2015

On-line el 24 de noviembre de 2015

#### Palabras clave:

Neuralgia

Ilioinguinal

Laparoscopia

Anatomía

Abordaje quirúrgico

Neurectomía selectiva

### RESUMEN

**Introducción:** El tratamiento del dolor crónico neural todavía no dispone de ningún consenso. La neurectomía laparoscópica podría ser la opción quirúrgica cuando fracasa el tratamiento médico, pero se necesita conocer con precisión el trayecto del nervio lesionado. En la bibliografía no existe ninguna descripción cuantitativa del trayecto del nervio ilioinguinal en el espacio preperitoneal.

**Objetivo:** Análisis del trayecto del nervio ilioinguinal, con datos cuantificados de su relación topográfica en el espacio preperitoneal, para poder garantizar una cirugía laparoscópica más precisa.

**Método:** Estudio experimental sobre 10 cadáveres formolizados y clínico en 20 pacientes (10 operados de hernia inguinal bilateral mediante TEP y 10 con colelitiasis operados por laparoscopia). Las disecciones fueron fotografiadas y cuantificadas en una hoja de registro, con cinta métrica y regla de ángulos. Las operaciones se grabaron para su posterior valoración.

**Resultados:** El nervio ilioinguinal forma un ángulo medio de unos 44° con el músculo psoas, tiene una longitud media infraaponeurótica de  $11.5 \pm 0.9$  cm y se hace intermuscular a  $12 \pm 8$  mm del borde posterior de la cresta iliaca. El abordaje TEP no pudo localizar con seguridad el nervio ilioinguinal. El abordaje fue fiable y exento de morbilidad.

**Conclusión:** El abordaje laparoscópico TEP debe reservarse para la neurectomía del nervio genitofemoral. La localización del ilioinguinal es más segura con un abordaje transabdominal.

© 2015 Sociedad Hispanoamericana de Hernia. Publicado por Elsevier España, S.L.U. Este es un artículo Open Access bajo la licencia CC BY-NC-ND (<http://creativecommons.org/licenses/by-nc-nd/4.0/>).

\* Autor para correspondencia. Avda. Primo de Rivera, 7, 5.º D, 3008. Murcia (España). Tel.: +968-905061; fax: +968 232484.

Correo electrónico: [moreno-egaea@ono.com](mailto:moreno-egaea@ono.com)

<http://dx.doi.org/10.1016/j.rehah.2015.10.001>

2255-2677/© 2015 Sociedad Hispanoamericana de Hernia. Publicado por Elsevier España, S.L.U. Este es un artículo Open Access bajo la licencia CC BY-NC-ND (<http://creativecommons.org/licenses/by-nc-nd/4.0/>).

## Anatomical basis for safe planning of selective laparoscopic neurectomy of the ilioinguinal nerve: Description of a transabdominal preperitoneal neurectomy

### ABSTRACT

#### Keywords:

Neuralgia  
Ilioinguinal nerve  
Laparoscopy  
Nerve anatomy  
Surgical approach  
Selective neurectomy

**Introduction:** The treatment of chronic neural pain still has no consensus. Laparoscopic surgical neurectomy might be option when medical treatment fails, but it is necessary to know the precise path of the injured nerve. In the literature there is no quantitative description of the path of the ilioinguinal nerve in the preperitoneal space.

**Objective:** Analyse the path of the ilioinguinal nerve using topographical data quantified relationship in the preperitoneal space to ensure a more accurate laparoscopic surgery.

**Methods:** Cadaveric and clinical study. Study of 10 formalised corpses, and 20 patients (10 underwent bilateral inguinal hernia —TEP— and 10 with symptomatic cholelithiasis operated by laparoscopy (transabdominal approach). Dissections were photographed and quantified in a registration form with tape measure and rule of angles. The transactions were recorded for later evaluation.

**Results:** Ilioinguinal nerve forms an average angle of about 44° to the psoas muscle, has a length of  $11.5 \pm 0.9$  cm infra-aponeurotic and becomes intermuscular  $12 \pm 8$  mm on the rear edge of the iliac crest. The TEP approach could not locate the ilioinguinal nerve. The transabdominal approach was reliable and free of morbidity.

**Conclusion:** TEP laparoscopic approach should be reserved for the genitofemoral nerve neurectomy. The location of the ilioinguinal nerve is safer with a transabdominal approach.

© 2015 Sociedad Hispanoamericana de Hernia. Published by Elsevier España, S.L.U. This is an open access article under the CC BY-NC-ND license (<http://creativecommons.org/licenses/by-nc-nd/4.0/>).

## Introducción

La cirugía de la hernia inguinal tiende a la excelencia; en los últimos años —durante los que la atención se ha polarizado en valorar el dolor crónico y mejorar la calidad de vida de estos pacientes— se han reducido de forma considerable su morbilidad y tasa de recurrencias. En este contexto, la neuralgia posherniorrafia se define como el dolor neural que persiste más de 3 meses después de una intervención, y su frecuencia podría alcanzar el 10%<sup>1</sup>.

Los nervios de la ingle que más frecuentemente se lesionan durante una hernioplastia clásica son los abdominogenitales (AG) —ilioinguinal (Ii) e iliohipogástrico (Ih)— y el genitofemoral (GF). El diagnóstico clínico de este proceso suele ser impreciso y difícil, y para su tratamiento todavía no se dispone de ningún consenso táctico ni técnico. Los tratamientos médicos (infiltraciones locales de anestésicos, narcóticos, antidepresivos tricíclicos, estimulación nerviosa eléctrica transcutánea, crema de capsaicina, radiofrecuencia, etc.) son de efectos temporales, y en bastantes ocasiones de efectos limitados. Por el contrario, hoy se acepta la neurectomía quirúrgica como la única opción curativa<sup>2-7</sup>.

En la última década el abordaje laparoscópico se ha generalizado para muchos procesos, lo que ha permitido así mejorar el conocimiento anatómico —como en nuestro caso— para realizar la cirugía selectiva sobre un nervio, con la máxima seguridad posible. Esto permite conocer con precisión el trayecto de dicho nervio y sus relaciones anatómicas de vecindad. Sorprendentemente, en la bibliografía no hemos encontrado ninguna descripción selectiva y pormenorizada del trayecto de los nervios AG en el espacio preperitoneal<sup>8-11</sup>.

El objetivo de este trabajo es analizar y describir el trayecto de los nervios AG con datos cuantificados de relación topográfica en el espacio preperitoneal, para poder conseguir con mayor seguridad una cirugía más racional, precisa y efectiva mediante el abordaje laparoscópico.

## Material y métodos

### Revisión bibliográfica

Como método de investigación se realizó una búsqueda bibliográfica en PubMed y Google. Además, se revisaron todos los tratados de anatomía utilizados en la docencia de la especialidad.

### Estudio anatómico

El estudio anatómico se realizó sobre 10 cadáveres formalizados, en los que se realizaron disecciones de los nervios del plexo lumbar, tanto de su trayecto preperitoneal como intermuscular. Dichas disecciones se completaron con la preparación selectiva de los nervios GF, femorocutáneo (FC) y el 12.º subcostal (SC), para evitar errores de identificación. De la misma manera se realizó el estudio selectivo de los músculos psoas (MP), cuadrado lumbar (MCL) y transverso del abdomen (MT), y de sus respectivas aponeurosis. Las mediciones de longitudes fueron cuantificadas en centímetros y anotadas en una hoja de registro prediseñada para este estudio con una cinta métrica milimetrada y un transportador para determinar los ángulos. Todas las preparaciones se registraron fotográficamente para su posterior análisis por varios observadores

externos (profesores de anatomía de universidad) o consultores. Los datos se recogieron en un protocolo prediseñado y se analizaron de forma descriptiva.

#### Estudio quirúrgico

Grupo I: Consistente en 10 pacientes con hernia inguinal bilateral programados para una reparación videoendoscópica extraperitoneal (TEP). Se les amplió la disección lateral hasta alcanzar la espina ilíaca anterosuperior (EIAS) para intentar localizar los nervios li e lh. Las intervenciones se grabaron para su posterior análisis e interpretación.

Grupo II: Consistente en 10 pacientes con coleditiasis sintomática programados para colecistectomía laparoscópica. Se realizó una pequeña incisión peritoneal y se les intentó localizar los nervios AG siguiendo el principio técnico del abordaje laparoscópico transabdominal preperitoneal (TAP). Las operaciones se grabaron para su posterior análisis e interpretación.

A todos los pacientes se les explicó pormenorizadamente la pretendida investigación y la técnica quirúrgica que se les iba a realizar. Aceptaron y firmaron a continuación el adecuado documento de consentimiento informado.

#### Anatomía topográfica

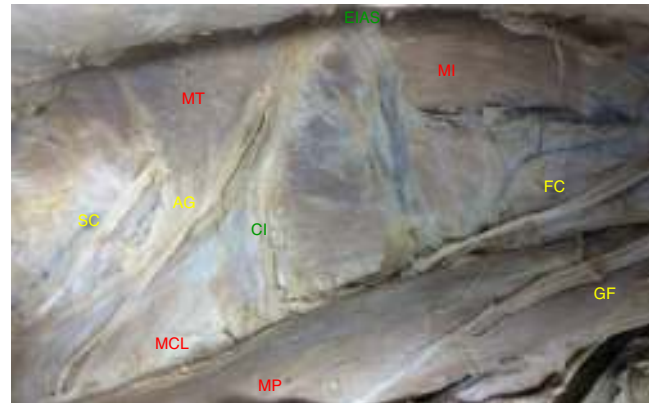
La descripción anatómica más completa de los nervios AG en la que se basó este estudio fue la encontrada en el tratado de Testut-Latarjet<sup>10</sup>:

- El nervio AG mayor o lh es un nervio mixto que nace de la raíz L1, en ocasiones unido en un tronco común con el menor. Atraviesa el MP en su parte posterosuperior en dirección oblicua hacia abajo y afuera, cruzando el MCL, cubierto por su aponeurosis (hoja anterior de la aponeurosis del transversos). Perfora la cara anterior de la aponeurosis del MT a 3-4 cm por fuera del borde externo del MCL para situarse entre el MT y el oblicuo menor. Durante este recorrido se relaciona por delante con la capa adiposa renal y fascia de Gerota, tejido celular subperitoneal y peritoneo. La división del nervio es variable en su trayecto intermuscular (rama abdominal y genital).
- El nervio AG menor o li es un nervio muy delgado y que en muchas ocasiones puede estar ausente. Su recorrido es inferior y paralelo al AG mayor, y se divide cerca de la EIAS en un ramo abdominal (que se suele unir con el correspondiente ramo abdominal del precedente) y otro genital.

## Resultados

#### Resultados anatómicos

Los nervios AG entran en el espacio preperitoneal por el borde lateral y bajo el MP, a unos  $11 \pm 5$  cm de la cresta ilíaca (CI). Atraviesan el MCL de forma oblicua con orientación caudal y lateral, y se sitúan sobre él para cambiar de orientación al alcanzar la zona de transición musculoaponeurótica, en la vecindad del borde posterior de la CI. Los nervios AG se reconocen al verificar que el inmediato craneal (12.º o SC) se encuentra a  $4 \pm 0.5$  cm de distancia, es paralelo a la última costilla, tiene un trayecto corto, perfora la aponeurosis de



**Figura 1 – Trayecto de los nervios del plexo lumbar. Disección conjunta para identificar y reconocer sus relaciones topográficas de vecindad (lado izquierdo. AG: nervios abdominogenitales; CI: cresta ilíaca; EIAS: espina ilíaca anterosuperior; FC: nervio femorocutáneo; GF: nervio genitofemoral; MCL: músculo cuadrado lumbar; MI: músculo ilíaco; MP: músculo psoas; MT: músculo transversos; SC: nervio 12.º o subcostal).**

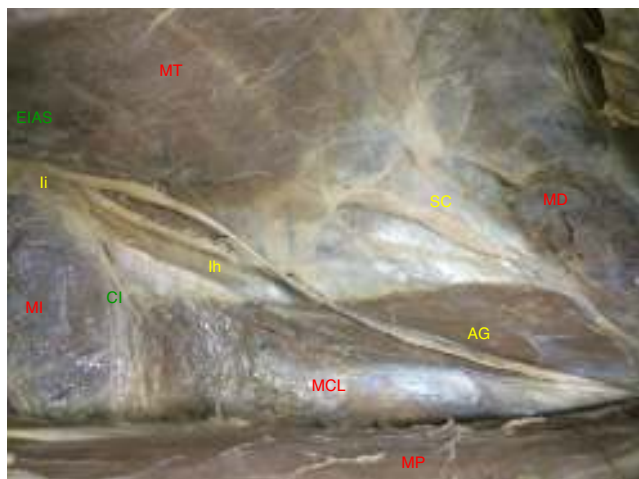
inserción del MT sin alcanzar su borde muscular y no suele tener relación con el MCL. Más caudal discurre el nervio FC, que emerge lateral al MP a unos  $6 \pm 0.8$  cm de distancia sobre el músculo ilíaco (MI) hasta alcanzar el ligamento inguinal. Entre ambos se sitúan los AG (fig. 1).

Las disecciones sobre el cadáver se realizaron siguiendo los pasos de las intervenciones laparoscópicas. Las mediciones cuantificadas fueron:

1. Ángulo entre el trayecto de los nervios y el borde lateral del MP: media de  $44.4 \pm 9^\circ$ .
2. Longitud libre de los nervios desde el borde lateral del MP hasta su entrada en el MT del abdomen: media de  $11.5 \pm 0.9$  cm.
3. Longitud submuscular entre el MT y oblicuo menor hasta alcanzar el borde interno de la EIAS (referencia ósea palpable): media de  $10.6 \pm 1.3$  cm.
4. Distancia donde el nervio desaparece del espacio preperitoneal al borde posterior de la CI: media  $12 \pm 8$  mm.
5. Distancia desde donde el nervio desaparece al borde del MCL: media  $18.9 \pm 15$  mm.

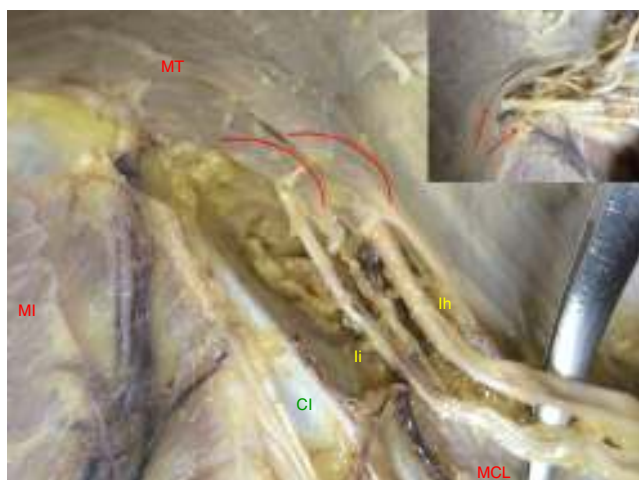
De nuestras disecciones se establece que:

- Los nervios AG aparecen como una sola entidad difícil de separar.
- Los nervios AG no se relacionan habitualmente con el MI. Los 2 desaparecen antes de alcanzar la pelvis, a una media de 12 mm del borde posterior de la CI.
- Ambos nervios representan una bisectriz en el espacio preperitoneal, sobre el borde externo del MCL, con un ángulo medio de  $44^\circ$  respecto al borde del MP (fig. 2).
- El MCL es más amplio caudal que craneal, donde se estrecha de forma considerable. Su perfil lateral es ondulado y se aproxima en su inserción al borde muscular del MT.

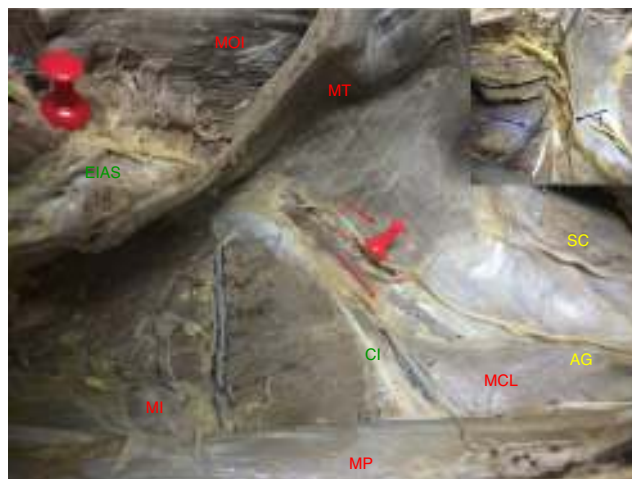

**Figura 2** – Trayecto de los nervios abdominogenitales en el espacio preperitoneal (lado derecho. AG: nervios abdominogenitales; EIAS: espina ilíaca anteriosuperior; Ih: nervio iliohipogástrico; Ii: nervio ilioinguinal; MCL: músculo cuadrado lumbar; MD: músculo diafragma; MI: músculo ilíaco; MP: músculo psoas; MT: músculo transverso; SC: nervio 12.º o subcostal).

- Los nervios AG no perforan el plano muscular. Se hacen profundos cuando el MT forma un cabestrillo sobre ellos y se divide en dos tendones aponeuróticos de inserción. El tendón interno es el que se relaciona con el borde posterior de la CI. El grosor muscular de este fascículo es variable. Este punto se corresponde con la transición de fibras musculares en la aponeurosis de inserción (fig. 3).



**Figura 3** – Forma de pasar los nervios a situación intermuscular. Cabestrillo del músculo transverso y fascículos en relación con el nervio. En el borde superior izquierdo: detalle. Las flechas y arcos muestran las fibras musculares (lado derecho. CI: cresta ilíaca; Ih: nervio iliohipogástrico; Ii: nervio ilioinguinal; MCL: músculo cuadrado lumbar; MI: músculo ilíaco; MT: músculo transverso).



**Figura 4** – Recorrido intermuscular del nervio. Se muestra su dirección entre los músculos hasta alcanzar la espina ilíaca anteriosuperior. En el borde superior izquierdo: detalle de la relación con ramas vasculares de los vasos iliolumbares (lado derecho. AG: nervios abdominogenitales; CI: cresta ilíaca; EIAS: espina ilíaca anteriosuperior; MCL: músculo cuadrado lumbar; MI: músculo ilíaco; MOI: músculo oblicuo interno; MP: músculo psoas; MT: músculo transverso; SC: nervio 12.º o subcostal).

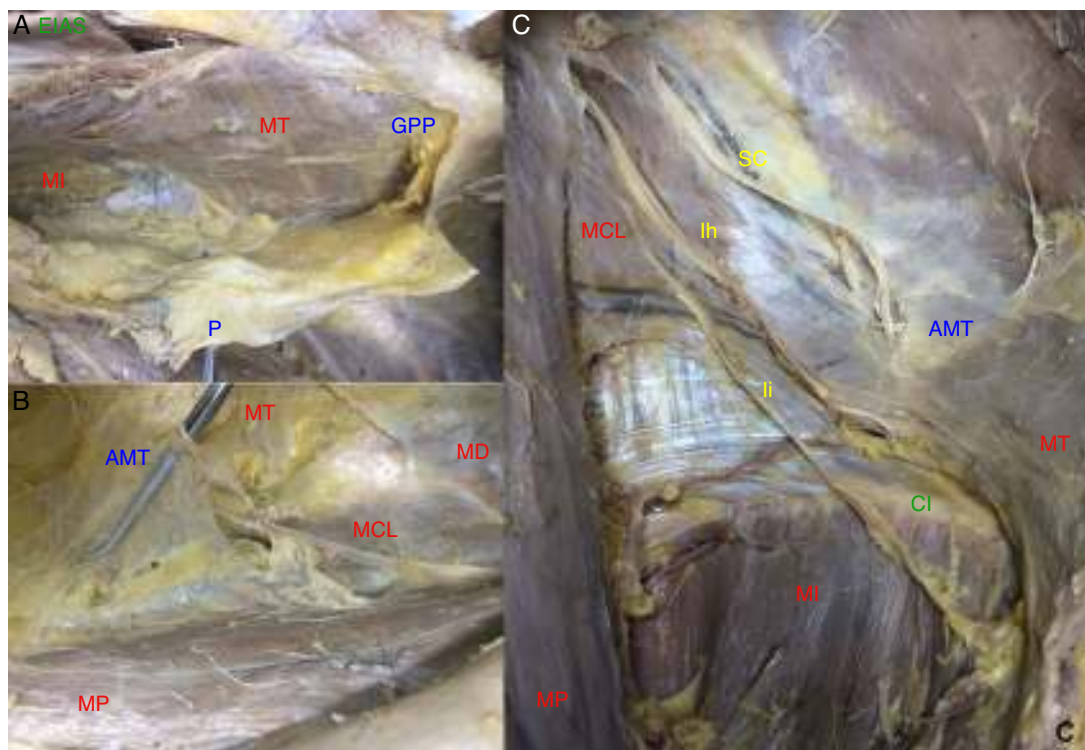
- En su recorrido intermuscular cambian de dirección, pasando de ser oblicuos sobre la aponeurosis del MT a proyectarse casi paralelos a las fibras de este músculo.  
 - En su punto de transición se relacionan con ramas vasculares de los vasos iliolumbares (fig. 4).

### Resultados quirúrgicos

El trabajo del cirujano laparoscopista precisa de un conocimiento de los planos de la pared abdominal diferente del que se describe en los textos anatómicos clásicos, que se orienta de superficie a profundidad. Durante las operaciones, la disección se realizó desde la cavidad abdominal hasta alcanzar el plano neural. De esta forma encontramos las siguientes estructuras: (1) el peritoneo, (2) la grasa preperitoneal (que puede ser muy abundante en ciertos pacientes), (3) la hoja anterior de la aponeurosis del músculo transverso (fibrosa pero delgada), (4) los nervios AG, y (5) el plano muscular con el MCL, MP y MT del abdomen (fig. 5).

La localización mediante una TEP ampliada lateralmente fue difícil en todos los casos. Este abordaje fue excelente para identificar con precisión el GF, sus ramas y el FC, pero en 9 casos (90%) no conseguimos valorar con seguridad el AG. Solo en un paciente conseguimos liberar el nervio de su recorrido en el MT hasta verlo alcanzar la EIAS (10%). La búsqueda desde el espacio de Bogros es avascular, pero siguiendo el ligamento inguinal discurren los vasos circunflejos ilíacos externos y cerca de la EIAS aparecen los vasos iliolumbares que pueden sangrar y dificultan aún más la localización del nervio Ii.

Sin embargo, cuando el abordaje se realizó transabdominal (TAP), este fue rápido y exento de complicaciones en todos



**Figura 5** – Planos de disección según el abordaje laparoscópico. **A:** Peritoneo y grasa preperitoneal. **B:** Hoja anterior de la aponeurosis del músculo transverso. **C:** Detalle del espacio preperitoneal neural, sobre los músculos regionales (CI: cresta ilíaca; lh: nervio iliohipogástrico; li: nervio ilioinguinal; MCL: músculo cuadrado lumbar; MD: músculo diafragma; MI: músculo ilíaco; MP: músculo psoas; MT: músculo transverso; SC: nervio 12.º o subcostal).

los casos. En los pacientes obesos la capa grasa preperitoneal presentaba pequeños vasos; para evitar la incomodidad de trabajar con un leve manchado fue mejor utilizar una tijera con electrocoagulación para mantener el campo con buena visión. La localización del nervio AG, siguiendo las referencias anatómicas de nuestras disecciones, fue adecuada en el 100% de los pacientes. En una paciente de 34 años y delgada (10%) llegamos a identificarlo directamente sobre el peritoneo antes de cualquier gesto de disección. En el 70% era visible directamente bajo la aponeurosis del MT. Durante las disecciones no hubo lesiones vasculares, ya que se evitó la disección del trayecto intermuscular, identificando previamente los vasos iliolumbares y el 4.º lumbar sobre el MT (fig. 6). La disección fue ampliada en profundidad hasta identificar el MP para verificar que el nervio li sale de su borde posterior y sobre el MCL. De esta forma se identifican correctamente los nervios FC y GC por su origen craneolateral al MP y el trayecto sobre el MI (fig. 7).

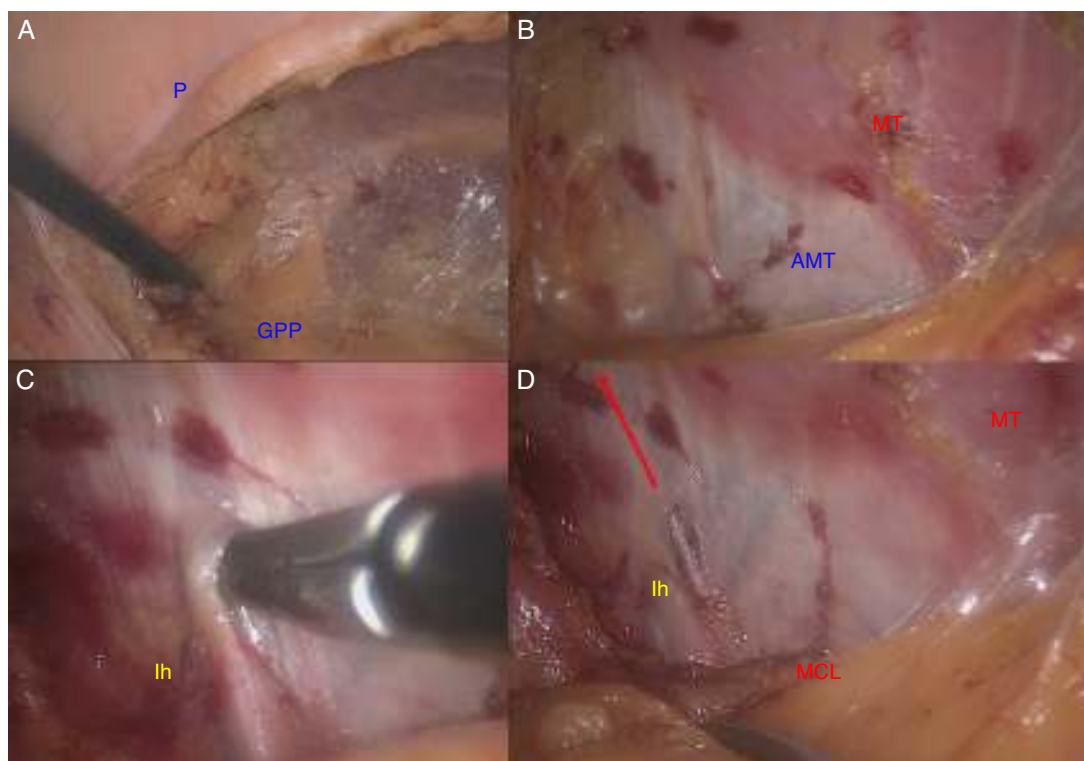
## Discusión

En medicina parece que se dan por válidos muchos hechos sin verificarlos previamente. Cuando comenzaron a llegarnos pacientes con dolor crónico neural a la Unidad de Pared Abdominal, remitidos por la Unidad del Dolor (Servicio de Anestesia y Reanimación), en un intento por protocolizar nuestra actitud ante esta complicación frecuente, realizamos una revisión actualizada sobre el tema. Resultó sorprendente la ausencia de

trabajos anatómicos o quirúrgicos que cuantificaran longitudes y ángulos del trayecto de los nervios del plexo lumbar, y la dedicación de apenas unas líneas sobre sus relaciones anatómicas. Este hecho fue el motivo del presente trabajo, en un intento por ofrecer a los pacientes remitidos por dolor crónico neural refractario una neurectomía laparoscópica selectiva y segura.

El abordaje laparoscópico de la hernia inguinal continúa siendo controvertido, pero lo que es innegable es que nos ha permitido mejorar nuestros conocimientos anatómicos<sup>12</sup>. Gracias a las técnicas TEP y TAP nos hemos familiarizado con estructuras anatómicas profundas, que por vía anterior nunca pudimos valorar de forma correcta. Después de una experiencia laparoscópica preperitoneal de más de 20 años, nos encontrábamos preparados para afrontar un nuevo reto: hacer una valoración selectiva de los nervios del plexo lumbar. Pero ¿qué abordaje sería mejor para cada caso? En la bibliografía publicada no pudimos encontrar ninguna documentación o guía al respecto.

El abordaje laparoscópico preperitoneal, aconsejado por Song *et al.*<sup>13</sup> y Chen *et al.*<sup>14</sup>, parece ofrecer algunas ventajas sobre la cirugía abierta, como evitar la disección en un campo previamente manipulado, con mayor exposición regional y con mejor visión anatómica, pero tiene dos grandes inconvenientes: (1) se necesita conocer con precisión la anatomía preperitoneal, y (2) se precisa una alta especialización<sup>15-17</sup>. El primer problema lo superamos con nuestra formación en el cadáver, pues las descripciones conocidas sobre los nervios del plexo lumbar eran totalmente insuficientes para el abordaje



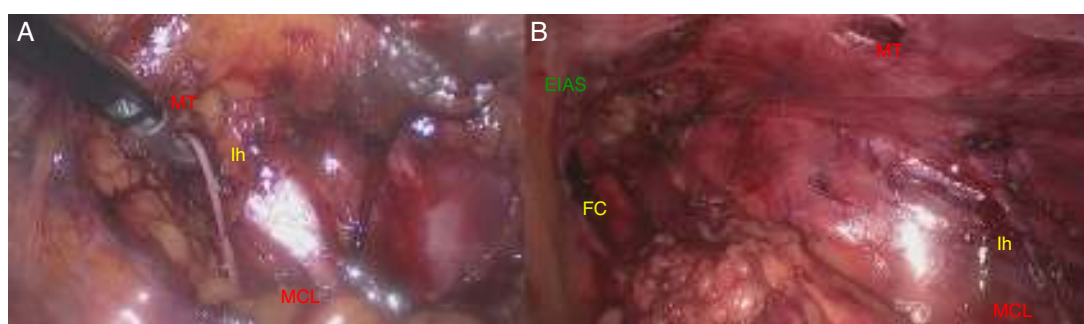
**Figura 6** – Abordaje laparoscópico transabdominal (TAP). Pasos de la técnica según los planos de clivaje: A) Peritoneo, B) Grasa preperitoneal, C) Aponeurosis del músculo transverso, y D) Plano neural. La flecha indica el trayecto intermuscular (lh: nervio iliohipogástrico; MCL: músculo cuadrado lumbar; MT: músculo transverso).

laparoscópico, que precisa con la menor disección localizar con seguridad estos nervios y evitar la posible morbilidad. Nuestros resultados llenan este vacío y facilitan la orientación y localización de los nervios en el espacio preperitoneal. Especial mención debemos hacer a la diferenciación entre el nervio li y el FC, que puede ser en ocasiones muy difícil por el limitado campo de trabajo o por las variaciones en el trayecto de ambos nervios respecto de la EIAS.

El segundo lo alcanzamos con la experiencia en la TEP, modificando el abordaje a una vía transabdominal para poder ampliar el reconocimiento proximal de los nervios y ganar en precisión y seguridad. La TAP nos aportó un mayor campo de trabajo y mejor visión, además de facilidad para una disección más completa. Llegados a este punto, no podemos dejar

de señalar que ambas opciones técnicas no están exentas de riesgos, y que el nivel de entrenamiento, experiencia y pericia de cada cirujano son muy variables y que deben tenerse en cuenta al intentar diseñar el tratamiento quirúrgico de estos pacientes<sup>18,19</sup>. Finalmente, de este estudio aprendimos también a ser prudentes por la posible variación anatómica individual (el li puede estar fusionado con el 12.º SC, ser único o inexistente, etc.). Antes de pasar a la sección del nervio, aconsejamos asegurar en la medida de lo posible una identificación conjunta del plexo.

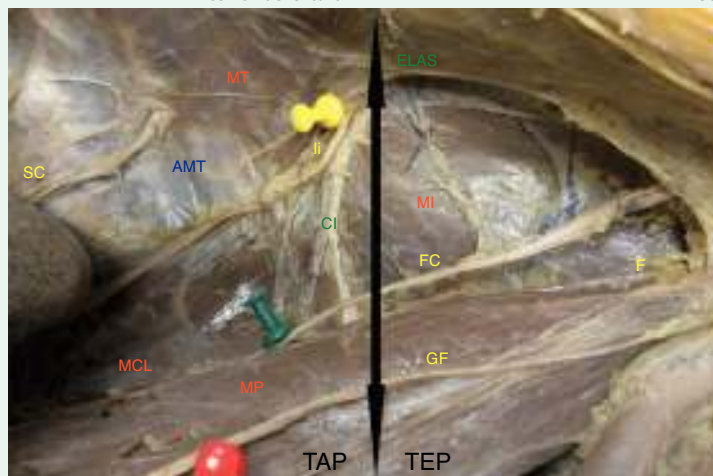
De nuestra experiencia podemos aconsejar el abordaje laparoscópico, pues simplifica la neurectomía y reduce la morbilidad de la vía abierta<sup>20-25</sup>. La sección selectiva del GF se puede realizar mediante abordaje TEP, mientras que



**Figura 7** – Abordaje laparoscópico transabdominal extraperitoneal (TAP). Disección del nervio en su trayecto infraaponeurótico (A) y verificación del femorocutáneo para evitar errores (B) (EIAS: espina ilíaca anterosuperior; FC: nervio femorocutáneo; lh: nervio iliohipogástrico; MCL: músculo cuadrado lumbar; MT: músculo transverso).

**Tabla 1 – Guía para el abordaje laparoscópico de la neurectomía selectiva en el tratamiento quirúrgico del dolor crónico de tipo neural refractario (plexo lumbar)**

Ii o Ih	TAP	Decúbito lateral
FC	TEP	Decúbito supino (lateralizado)
GF (rF o rG)	TEP	Decúbito supino
Triple neurectomía	Anterior abierta o TAP	Decúbito supino      Decúbito lateral



FC: nervio femorocutáneo; GF: nervio genitofemoral; Ih: nervio iliohipogástrico; Ii: nervio ilioinguinal; rF: rama femoral; rG: rama genital; TAP: transabdominal preperitoneal; TEP: totalmente preperitoneal.

la localización del Ii es más segura con un abordaje TAP. Nuestra propuesta quirúrgica es, por tanto, tras un diagnóstico etiológico minucioso (en la Unidad del Dolor), aconsejar una laparoscopia dirigida al nervio presumiblemente afectado mediante técnica TEP (GF) o TAP (Ii e Ih), en régimen ambulatorio (tabla 1). A pesar de todo lo aprendido con este estudio, tenemos que reconocer que cada paciente que nos remiten nos hace volver a plantearnos la pregunta de si existe alguna forma de identificar con seguridad el nervio Ii durante la cirugía, y de nuevo seguimos sin conocer la respuesta antes de entrar a quirófano.

### Responsabilidades éticas

**Protección de personas y animales.** Para esta investigación no se han realizado experimentos en seres humanos ni en animales.

**Confidencialidad de los datos.** En mi artículo no aparecen datos de pacientes.

**Derecho a la privacidad y consentimiento informado.** En mi artículo no aparecen datos de pacientes.

### Conflicto de intereses

El autor declara no tener ningún conflicto de intereses.

### Agradecimientos

Al Dr. Erwin Koch Odstrcil, profesor titular de la cátedra de Anatomía de la Facultad de Ciencias de la Salud (UNSTA) y

miembro emérito de la Sociedad de Cirujanos de Tucumán (Argentina), por sus consejos.

Al departamento de Anatomía Humana de la Facultad de Medicina de la Universidad Católica San Antonio (UCAM), por las facilidades para la investigación.

Al Dr. Álvaro Campillo Soto, por su inestimable colaboración.

### BIBLIOGRAFÍA

- Loos MJ, Roumen RM, Scheltinga MR. Classifying post-herniorrhaphy pain syndromes following elective inguinal hernia repair. *World J Surg.* 2007;31:1760-5.
- Heise CP, Starling JR. Mesh inguinodynia: A new clinical syndrome after inguinal herniorrhaphy? *J Am Coll Surg.* 1998;187:514-8.
- Hahn L. Clinical endings and results of operative treatment in ilioinguinal nerve entrapment syndrome. *Br J Obstet Gynaecol.* 1989;96:1080-3.
- Ducic I, West J, Maxted W. Management of chronic postoperative groin pain. *Ann Plast Surg.* 2008;60:294-8.
- Lee CH, Dellon AL. Surgical management of groin pain of neural origin. *J Am Coll Surg.* 2000;191:137-42.
- Starling JR, Harms BA. Diagnosis and treatment of genitofemoral and ilioinguinal neuralgia. *World J Surg.* 1989;13:586-91.
- Loos MJ, Scheltinga MR, Roumen RM. Tailored neurectomy for treatment of postherniorrhaphy inguinal neuralgia. *Surgery.* 2010;147:275-81.
- Williams PL, Bannister LH, Berry MM, Collins P, Dyson M, Dussek JE, et al., editores. *Gray's Anatomy—The anatomical basis of medicine and surgery.* New York: Churchill Livingstone; 1995. p. 378-81.
- Gilroy A, MacPherson B, Ross L. *Prometheus atlas de anatomía.* Madrid: Ed. Médica Panamericana; 2010. p. 424-9.

10. Testut L, Latarjet A. Tratado de anatomía humana. Madrid: Salvat (tomo III); 1982. p. 307-20.
11. Sobotta J. Atlas de anatomía humana. 21.<sup>a</sup> ed. Buenos Aires: Ed. Médica Panamericana; 2000. p. 274.
12. Arregui ME, Castro D, Nagan RF. Anatomy of the peritoneum, preperitoneal fascia and posterior lamina of the transversalis fascia in the inguinal region. En: Arregui ME, Nagan RF, editores. Inguinal hernia: Advances or controversies? Oxford, Reino Unido: Radcliffe Medical Press Ltd; 1994. p. 23-34.
13. Song JW, Wolf JS, McGillicuddy JE, Bhangoo S, Yang LJ. Laparoscopic triple neurectomy for intractable groin pain: Technical of 3 cases. *Neurosurgery*. 2011;68:339-46.
14. Chen DC, Hiatt JR, Amid PK. Operative management of refractory neuropathic inguinodynia by a laparoscopic retroperitoneal approach. *JAMA Surg*. 2013;148:962-7.
15. Wijsmuller AR, Lange JF, Kleinrensink GJ, van Geldere D, Simons MP, Huygen FJ, et al. Nerve identifying inguinal hernia repair: A surgical anatomical study. *World J Surg*. 2007;31:414-20.
16. Krähenbühl L, Strifflerler H, Baer HU, Büchler MW. Retroperitoneal endoscopic neurectomy for nerve entrapment after hernia repair. *Br J Surg*. 1997;84:216-9.
17. Muto CM, Pedana N, Scarpelli S, Galardo R, Guida G, Schiavone V. Inguinal neurectomy for nerve entrapment after open/laparoscopic hernia repair using retroperitoneal endoscopic approach. *Surg Endosc*. 2005;19:974-6.
18. Wei FX, Zhang YC, Han W, Zhang YL, Shao Y, Ni R. Transabdominal preperitoneal (TAPP) versus totally extraperitoneal (TEP) for laparoscopic hernia repair: A meta-analysis. *Surg Laparosc Endosc Percutan Tech*. 2015;25:375-83.
19. O'Reilly EA, Burke JP, O'Connell PR. A meta-analysis of surgical morbidity and recurrence after laparoscopic and open repair of primary unilateral inguinal hernia. *Ann Surg*. 2012;255:846-53.
20. Amid PK. A 1-stage surgical treatment for postherniorrhaphy neuropathic pain: Triple neurectomy and proximal end implantation without mobilization of the cord. *Arch Surg*. 2002;137:100-4.
21. Kim DH, Murovic JA, Tiel RL, Kline DG. Surgical management of 33 ilioinguinal and iliohypogastric neuralgias at Louisiana State University Health Sciences Center. *Neurosurgery*. 2005;56:1013-20.
22. Madura JA, Madura JA 2nd, Copper CM, Worth RM. Inguinal neurectomy for inguinal nerve entrapment: An experience with 100 patients. *Am J Surg*. 2005;189:283-7.
23. Kline CM, Lucas CE, Ledgerwood AM. Directed neurectomy for treatment of chronic postsurgical neuropathic pain. *Am J Surg*. 2013;205:246-9.
24. Moreno-Egea A. Tratamiento laparoscópico de la meralgia parestésica. Revisión de la bibliografía. *Rev Hispanoam Hernia*. 2015;03:59-64.
25. Carbonell Tatay F, Moreno Egea A. Eventraciones. Otras hernias de pared y cavidad abdominal. Picanya: Ed. Vimar; 2012.