



Revista Hispanoamericana de Hernia

www.elsevier.es/rehah



Nota clínica

Hernia de Petit encarcerada: a propósito de un caso



CrossMark

Natalia Orozco Gil*, María Luisa Martínez Ballester, Ángela Bañuls Matoses, Carmen Montesinos Meliá y Federico Caro Pérez

Servicio de Cirugía General y del Aparato Digestivo, Hospital Francesc de Borja, Gandía, Valencia, España

INFORMACIÓN DEL ARTÍCULO

Historia del artículo:

Recibido el 12 de julio de 2015

Aceptado el 9 de noviembre de 2015

On-line el 23 de diciembre de 2015

Palabras clave:

Hernia de Petit

Hernia lumbar

Suboclusión intestinal

Keywords:

Petit's hernia

Lumbar hernia

Partial bowel obstruction

R E S U M E N

Las hernias lumbares son una afección poco frecuente de la pared abdominal posterior. El riesgo de encarceración y de estrangulación es muy bajo.

Se presenta un caso de un varón con una hernia de Petit encarcerada espontánea que requirió intervención quirúrgica urgente y reparación mediante malla.

Este caso destaca la importancia de su sospecha clínica ante un cuadro de tumoración abdominal asociado a un cuadro suboclusivo.

© 2015 Sociedad Hispanoamericana de Hernia. Publicado por Elsevier España, S.L.U. Este es un artículo Open Access bajo la licencia CC BY-NC-ND (<http://creativecommons.org/licenses/by-nc-nd/4.0/>).

Incarcerated Petit's hernia: A case report

A B S T R A C T

Lumbar hernias are a rare pathology of the posterior abdominal wall. The risk of incarceration and strangulation is very low.

A case of a man with an incarcerated spontaneous Petit's hernia who required urgent surgical intervention and mesh repair is presented.

This case highlights the importance of clinical suspicion before an abdominal tumor associated with a subocclusive box.

© 2015 Sociedad Hispanoamericana de Hernia. Published by Elsevier España, S.L.U. This is an open access article under the CC BY-NC-ND license (<http://creativecommons.org/licenses/by-nc-nd/4.0/>).

Introducción

Las hernias lumbares son una afección rara que suponen un defecto de la pared abdominal posterior.

La hernia de Petit se da a nivel del triángulo lumbar inferior, limitado por la cresta del hueso ilíaco como base, el músculo oblicuo externo como borde lateral y el músculo dorsal ancho como borde medial¹. Este tipo de hernias se clasifican en

* Autor para correspondencia: Servicio de Cirugía General y del Aparato Digestivo. Avenida de la Medicina, núm. 6, bloque F, 2.º piso. 46702 Valencia (España).

Correo electrónico: natalia-orozco-gil@hotmail.com (N. Orozco Gil).

<http://dx.doi.org/10.1016/j.rehah.2015.11.001>

2255-2677/© 2015 Sociedad Hispanoamericana de Hernia. Publicado por Elsevier España, S.L.U. Este es un artículo Open Access bajo la licencia CC BY-NC-ND (<http://creativecommons.org/licenses/by-nc-nd/4.0/>).

congénitas, espontáneas, traumáticas e incisionales. El riesgo de encarceración de una hernia lumbar es del 25 %, y de un 8-18 % el de estrangulación².

Presentamos un caso de oclusión intestinal secundaria a una hernia de Petit espontánea.

Caso clínico

Se trata de un varón de 64 años de edad, usuario de silla de ruedas debido a osteomielitis asociada a acortamiento del miembro inferior izquierdo secundario a un accidente de tráfico. Presenta, además, antecedentes de síndrome antifosfolípido, herniorrafia inguinal bilateral, RTU vesical y tumor de urotelio renal alto izquierdo, pendiente de intervenir.

El paciente acude a Urgencias por dolor abdominal de inicio súbito tras maniobra de Valsalva junto con la aparición de tumoración en el flanco abdominal/lumbar izquierdo, asociado a náuseas sin vómitos.

Durante la exploración se objetiva el abdomen blando y depresible, y una tumoración lumbar izquierda dolorosa y no reductible por maniobras de taxis. Llama la atención un gran desarrollo de la musculatura del tren superior.

Se realizan pruebas complementarias de imagen (radiografía y tac), que informan como compatible con herniación del meso sin aparente presencia de asas y con hematoma asociado a través de la pared abdominal posteroinferior izquierda (hernia de Petit) (fig. 1).

El paciente es intervenido de urgencia, y se halla una hernia de Petit encarcerada (fig. 2). Se realiza una incisión oblicua lumbar paralela a la duodécima costilla. Se identifica el saco herniario y se separa de las paredes musculares. Presenta un orificio herniario menor de 2 cm y un saco herniario de 20 cm de diámetro (aproximadamente) que contiene epiplón con áreas cianosadas (fig. 3). Se resecan dichos segmentos epiploicos, se cierra el saco herniario y se reintroduce la cavidad abdominal. Se coloca una malla de polipropileno recubierta con polímero de polidaxona (Ventralex®) de 4.3 cm de diámetro a nivel preperitoneal, y se fijan las tiras de polipropileno a la aponeurosis de los músculos oblicuo externo y dorsal ancho, respectivamente, con sutura reabsorbible. Posteriormente se

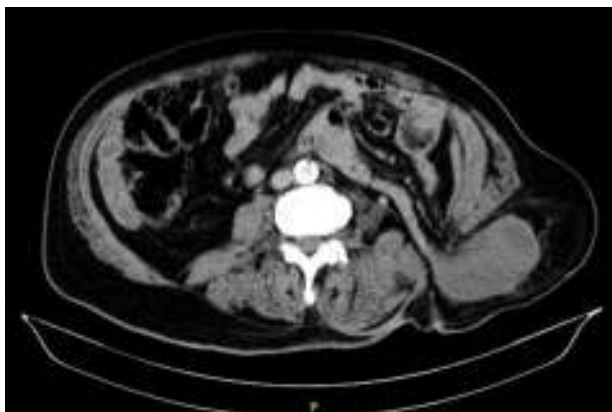


Figura 1 – Tac abdominopélvico: herniación del meso sin presencia aparente de asas y con hematoma asociado a través de la pared abdominal posteroinferior izquierda (hernia de Petit).

aproxima el plano muscular (músculo dorsal ancho y oblicuo externo) con puntos sueltos reabsorbibles.

El paciente evoluciona de forma favorable y reinicia dieta oral progresiva. Es dado de alta a las 48 h, con reincorporación a su vida habitual. Posteriormente es intervenido por abordaje lumbar de carcinoma de urotelio alto del mismo lado; se le realiza una nefrectomía, sin incidencias y sin necesidad de manipular la malla. Actualmente no presenta recidiva herniaria.

Discusión

En 1738, Petit describió un caso de hernia lumbar estrangulada a través del triángulo que actualmente lleva su nombre³. Pese a ser una afección poco frecuente, se ha detectado una mayor incidencia en varones, en edades comprendidas entre los 50-70 años⁴ y en el lado izquierdo (criterios que cumple nuestro caso).

Este tipo de hernias suelen ser oligosintomáticas, y pueden pasar desapercibidas si el paciente es obeso o si la hernia es de pequeño tamaño.

Los riesgos de encarceración y de estrangulación de una hernia lumbar son del 25 y del 8-18 %², respectivamente. Presenta una elevada morbimortalidad, por lo que se debe tener en cuenta a la hora de filiar la etiología de un cuadro suboclusivo asociado a una tumoración lumbar.

El diagnóstico diferencial debe incluir tumores renales, contracturas musculares, tumores de partes blandas (lipoma), hematomas y abscesos^{5,6}.

El tac abdominopélvico es la prueba de imagen más útil para identificar anatómicamente la hernia y su contenido, y para poder planificar la cirugía más adecuada.

Dado que en este caso se trataba de una hernia encarcerada que precisaba una intervención urgente, se optó por una técnica de vía anterior para poder abrir el saco e identificar las estructuras afectadas. Fue posible reconstruir la pared debido al pequeño tamaño del orificio herniario.

Se aconseja una hernioplastia (vía anterior) en los pequeños defectos con contenido extraperitoneal, la vía laparoscópica transabdominal en defectos moderados con hernias intraperitoneales, y en los casos recidivados o en hernias difusas con tamaño superior a 10 cm, una plastia anterior con doble malla¹.

Respecto a la técnica quirúrgica más adecuada, se ha observado que las que utilizan mallas y técnica libres de tensión muestran una aparente y considerable disminución de recidivas tanto por vías de acceso abierto como laparoscópico, aunque en la actualidad no tengamos series grandes ni estudios comparativos al respecto que avalen tal aseveración².

Responsabilidades éticas

Protección de personas y animales. Los autores declaran que para esta investigación no se han realizado experimentos en seres humanos ni en animales.

Confidencialidad de los datos. Los autores declaran que en este artículo no aparecen datos de pacientes.

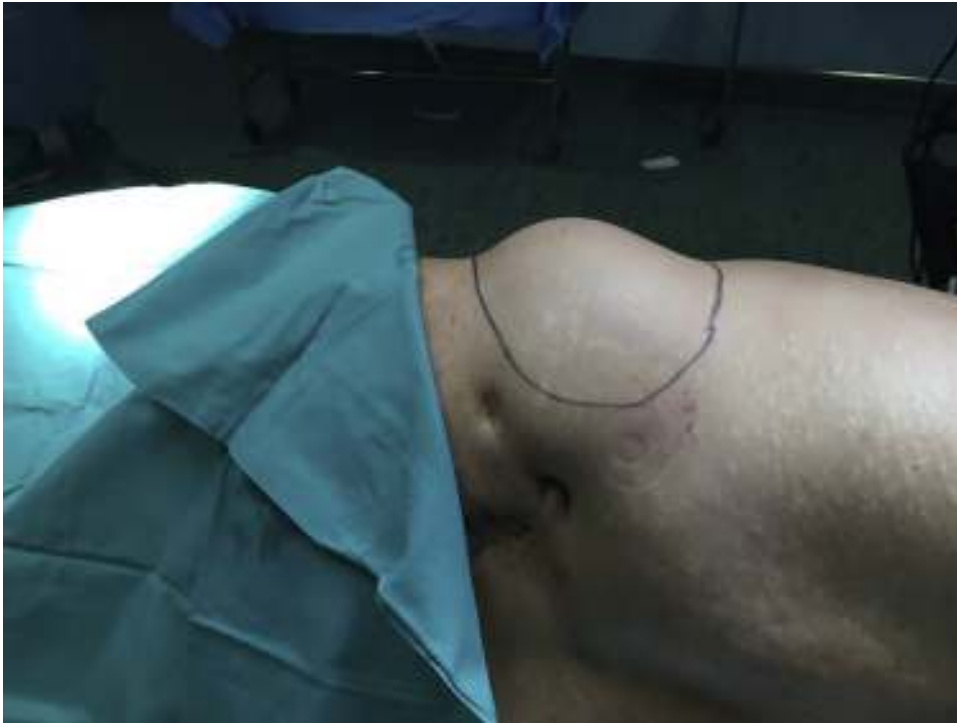

Figura 2 - Tumoración en la región lumbar izquierda.

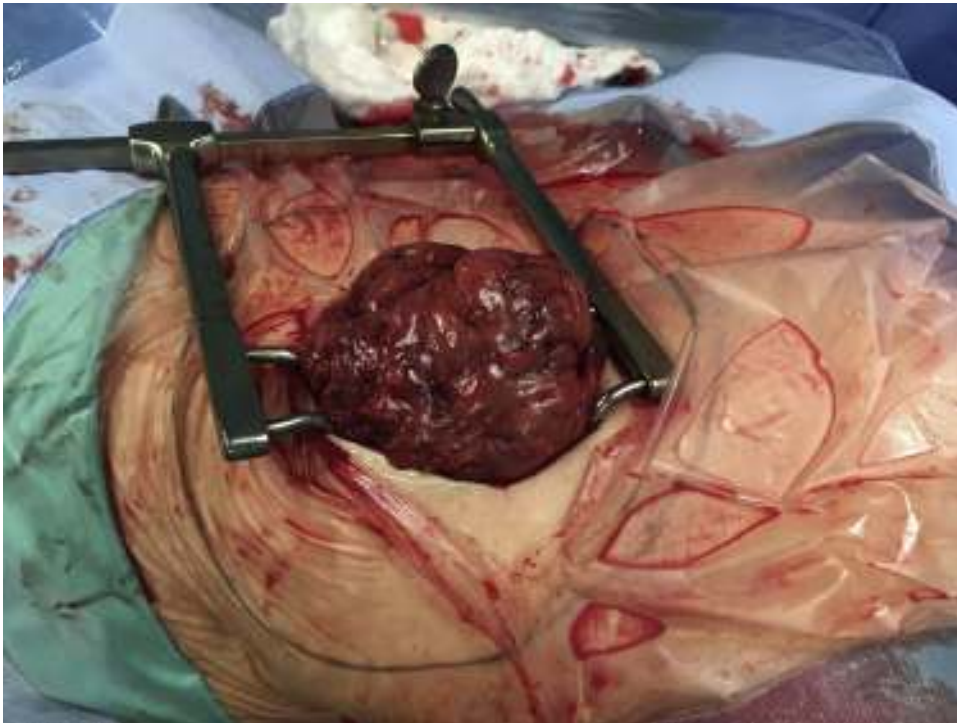


Figura 3 - Saco herniario.

Derecho a la privacidad y consentimiento informado. Los autores declaran que en este artículo no aparecen datos de pacientes.

Conflicto de intereses

No existe conflicto de intereses.

BIBLIOGRAFÍA

1. Moreno-Egea A. Hernias lumbares. Hernias de Spiegel. Hernia obturatriz. En: Morales Conde S, Barreiro Morandeira F, Hernández Granados P, Feliu Palà X, editores. Guías clínicas de la Asociación Española de Cirujanos. Cirugía de la pared abdominal. 2.ª ed. Madrid: Grupo ARÁN ediciones; 2012. pp. 241-52.
2. Mayagoitia JC. Acceso anterior para hernioplastia lumbar posincisional. *Cir Gen.* 2001;23:33-5.
3. Gray H, Goss CM, editores. *Gray's anatomy.* 29th ed Philadelphia: Lea & Febiger; 1973. pp. 448.
4. Armstrong O, Hamel A, Grignon B, Ndoye JM, Hamel O, Robert R, et al. Lumbar hernia: Anatomical basis and clinical aspects. *Surg Radiol Anat.* 2008;30:533-7.
5. Deveney KE. Hernias and other lesions of abdominal wall. En: Way LW, editor. *Surgical diagnosis and treatment.* Connecticut: Appleton & Lange Publisher; 1994. pp. 712-22.
6. Thor K. Lumbar hernia. *Acta Chir Scand.* 1985;151:389-90.