



Revista Hispanoamericana de Hernia

www.elsevier.es/rehah



Original

Abdominoplastia y reparación de hernia incisional: lo que un cirujano general debe saber



Alfredo Moreno-Egea*

Clínica Hernia, Murcia; Unidad de Pared Abdominal, Murcia, España

INFORMACIÓN DEL ARTÍCULO

Historia del artículo:

Recibido el 27 de enero de 2015

Aceptado el 20 de marzo de 2015

On-line el 14 de mayo de 2015

Palabras clave:

Abdominoplastia
Hernia incisional
Seroma
Cicatriz
Contorno corporal

R E S U M E N

Introducción: La abdominoplastia es una de las operaciones que con mayor frecuencia realizan el cirujano plástico y el cirujano general, pero no existe ningún consenso sobre cuándo y cómo debe hacerse esta si existe una hernia ventral asociada. El objetivo de este estudio es realizar una detallada revisión bibliográfica y analizar los aspectos técnicos de la abdominoplastia con evidencia médica, en especial cuando se asocia a la reparación de una hernia incisional.

Método: Se realiza una búsqueda sobre PubMed con los términos *abdominoplasty* y *abdominoplasty with hernia*, con la limitación temporal de los años 1990-2014.

Resultados: Se describen los beneficios de la abdominoplastia como procedimiento funcional, no solo estético. Se clasifican los posibles escenarios clínicos y su manejo quirúrgico. Se analiza la morbilidad del procedimiento y su forma de prevención.

Conclusiones: La abdominoplastia es una técnica estética y funcional que aporta beneficios físicos y psíquicos para el paciente, por lo que debería considerarse como una posibilidad ante cualquier reconstrucción de una hernia, siempre que no dificulte su realización o aumente su morbilidad. La formación multidisciplinaria del cirujano es clave para minimizar estas complicaciones.

© 2015 Sociedad Hispanoamericana de Hernia. Publicado por Elsevier España, S.L.U. Este es un artículo Open Access bajo la licencia CC BY-NC-ND (<http://creativecommons.org/licenses/by-nc-nd/4.0/>).

Abdominoplasty and incisional hernia repair: What a general surgeon should know

A B S T R A C T

Introduction: Abdominoplasty is one of the most commonly performed operations by plastic and general surgeons, but there is no consensus about when and how it should be done if there is an associated ventral hernia. The aim of this study is to perform a detailed literature review and analyze the technical aspects of abdominoplasty with medical evidence, especially when associated to an incisional hernia repair.

Keywords:

Abdominoplasty
Incisional hernia repair
Seroma
Abdominoplasty scar
Body countouring

* Autor para correspondencia: Avda. Primo de Rivera 7, 5.º D, 3008. Murcia, España. Tel.: +968 905061; fax: +968 232484.

Correo electrónico: moreno-egae@ono.com

<http://dx.doi.org/10.1016/j.rehah.2015.03.003>

2255-2677/© 2015 Sociedad Hispanoamericana de Hernia. Publicado por Elsevier España, S.L.U. Este es un artículo Open Access bajo la licencia CC BY-NC-ND (<http://creativecommons.org/licenses/by-nc-nd/4.0/>).

Methods: A search on PubMed with the terms “abdominoplasty” and “abdominoplasty with hernia” was performed, temporarily limited in the years 1990-2014.

Results: The benefits of abdominoplasty as a functional procedure and not only aesthetic are described. The possible clinical scenarios and their surgical management are classified. Morbidity of the procedure and way of prevention is analyzed.

Conclusions: Abdominoplasty is an aesthetic and functional technique, which provides physical and psychological benefits for the patient, so it should be considered as a possibility before any reconstruction of a hernia as long as it does not obstruct its implementation or increase morbidity. The multidisciplinary training of the surgeon is key to minimizing these complications.

© 2015 Sociedad Hispanoamericana de Hernia. Published by Elsevier España, S.L.U. This is an open access article under the CC BY-NC-ND license (<http://creativecommons.org/licenses/by-nc-nd/4.0/>).

Introducción

La abdominoplastia (AP) se considera un procedimiento estético para eliminar piel y grasa sobrante y corregir la laxitud de la pared abdominal (PA). La diástasis de rectos combinada con hernia umbilical es un problema muy frecuente, operado tanto por cirujanos plásticos como por cirujanos generales. La técnica de la AP es bien conocida, pero cuando existe una hernia ventral asociada dicho procedimiento pasa a considerarse como un gesto habitualmente innecesario para la mayoría de los cirujanos generales, que se centran principalmente –y a veces casi exclusivamente– en la reparación de la hernia. Actualmente, no existe ninguna recomendación sobre qué técnica elegir en cada caso concreto. Es más, los escenarios posibles pueden ser múltiples, desde una pequeña hernia umbilical asociada a una diástasis de rectos hasta una debilidad generalizada de la PA con una hernia incisional multirrecurrente o un obeso mórbido con pérdida de derecho a domicilio.

Habitualmente, el cirujano general que se enfrenta a estas situaciones no suele tener ni los conocimientos ni la experiencia suficiente para realizar una AP adaptada al problema de su paciente, y en estas condiciones la morbilidad del procedimiento puede ser considerable, si no inaceptable. Por todo ello, lo habitual en la práctica clínica es que el cirujano general no realice ambas técnicas, pero con esta actitud estamos olvidando los beneficios funcionales y estéticos que una *reparación integral de la PA* supone para los pacientes.

En la actualidad parece vislumbrarse una nueva corriente de actuación en lo relativo al abordaje de las hernias, desde un enfoque más centrado en el propio paciente, donde se intenta ver estas dos cirugías como complementarias de un mismo problema, y a sus potenciales complicaciones como evitables con una técnica meticulosa y depurada¹⁻³.

Revisión bibliográfica

Como método de investigación se ha realizado una búsqueda sobre PubMed, Google y otros repertorios, con el objetivo de localizar la mejor evidencia posible respecto de los aspectos técnicos de la AP. Como palabras claves se han utilizado los términos *abdominoplasty* y *abdominoplasty with hernia*. La búsqueda se ha limitado a los estudios realizados en humanos y

artículos clínicos publicados entre los años 1990-2014. Como nivel de evidencia se ha utilizado la clasificación de Buck y Mustoe publicada en el año 2010⁴.

¿Por qué asociar una abdominoplastia en la reparación de una hernia?

La AP no debería considerarse como una cirugía para remodelar el abdomen y hacer que un paciente «se vea mejor». La AP es un procedimiento quirúrgico que conlleva cambios beneficiosos para el paciente en tres dimensiones (estética, física y psicológica). Se ha demostrado que la eliminación del exceso de tejido graso, la plicatura de los rectos y la corrección de la hernia conllevan mejoras físicas, sociales y psicológicas que modifican el pronóstico de los pacientes. Por estas razones, aunque la AP se considere todavía primordialmente como una técnica cosmética, sus beneficios funcionales no deberían ser menospreciados: la eliminación de todo el tejido sobrante de piel y grasa favorece una mejor higiene y disminuye las infecciones cutáneas, refuerza las estructuras musculares de la PA reduciendo la cintura y mejorando el tono muscular (menor peso, mejor posición y deambulación), estabiliza la columna vertebral a nivel lumbar (modifica el ángulo de lordosis lumbar y de inclinación sacra), disminuye el dolor lumbar, elimina cicatrices y permite reparar cualquier hernia asociada, lo que mejora la imagen percibida de nuestro cuerpo (mayor autoestima), la satisfacción personal (mejor calidad de vida), la ansiedad y las relaciones interpersonales⁵⁻⁹. Todos estos cambios deben entenderse como positivos para el posoperatorio global e integral del paciente.

Desde un punto de vista quirúrgico, la AP también aporta ventajas meramente técnicas:

1. La incisión de AP permite abordar la hernia desde lejos, a través de una zona no alterada de PA, facilitando la disección de los planos anatómicos con menor riesgo de infección.
2. Una vez que el colgajo ha sido levantado, permite una evaluación completa de todas las estructuras de la PA antes de decidir el procedimiento de reconstrucción.
3. La AP con hernioplastia y prótesis de refuerzo ofrece ventajas respecto a la cirugía laparoscópica y de la reparación abierta sin aproximación de la línea media y cierre del

defecto. En la hernioplastia de refuerzo la malla restaura la función musculoaponeurótica de la PA y favorece el reparto de presiones sobre toda la superficie de reparación, minimizando el riesgo de recurrencia (cosa que no ocurre en los abordajes anteriores con malla de sustitución ni con la laparoscopia clásica).

4. A diferencia del abordaje laparoscópico, no precisa dejar siempre una malla en posición intraabdominal, con lo que se evitan los riesgos de adherencias, erosión y lesión visceral, esperables incluso a largo plazo.

Planificación del preoperatorio

Una técnica segura debería contemplar siempre una detallada historia clínica, esencial para identificar cualquier riesgo potencial durante la cirugía. Se ha demostrado que los fumadores activos tienen mayor riesgo de complicaciones de la herida, sobre todo de infección y de necrosis, y que esta complicación se relaciona directamente con el número de años y de cigarrillos consumidos¹⁰. Los obesos tienen también mayor riesgo de infección, seroma y tromboembolismo venoso (nivel de evidencia II). Estos 2 grupos de pacientes deberían ser considerados de alto riesgo, y en lo posible, el tabaco debería retirarse al menos un mes antes, y el peso, reducirse o controlarse.

La exploración física debe realizarse acostado y de pie. Se debe evaluar el tono de la piel, la cantidad de grasa sobrante, la zona donde se acumula y el estado de los músculos de la PA. Es importante descartar otras hernias (inguinal, umbilical o epigástrica) y valorar las cicatrices previas de otras cirugías (apéndice, cesárea, subcostales, etc.) que pueden obligar a modificar el diseño. Ante una diástasis de rectos grande o una hernia pequeña se puede aconsejar preparar al paciente con una faja elástica durante un mes, para adaptar la situación pulmonar. Cuando existe una hernia incisional moderada o grande, el estudio debe completarse con espirometría (estudio de la capacidad pulmonar) y tomografía, y plantearse un procedimiento adyuvante con toxina botulínica y/o neumoperitoneo¹¹. Todos los pacientes deben ser evaluados por un anestesiólogo de forma previa a la operación. Cualquier enfermedad o tratamiento farmacológico (aspirina, anticoagulantes, antiinflamatorios, etc.) deben ser registrados, y su riesgo ha de ser planificado según la clasificación americana de anestesiología (ASA).

Profilaxis antibiótica: El uso de una dosis de antibiótico profiláctica ha demostrado reducir de forma significativa el riesgo de infecciones, pero todavía no existen datos evidentes sobre su beneficio al prolongar su uso durante el posoperatorio ni manteniéndolo mientras persistan los drenajes (nivel de evidencia II).

Profilaxis tromboembólica: El riesgo de tromboembolismo venoso es mayor en los pacientes obesos, en personas con tratamientos hormonales y cuando se realiza otro gesto intraabdominal asociado (2.17 frente a 0.35 con la AP clásica sola^{12,13}). Se ha demostrado que la configuración de un protocolo que contemple la terapia de compresión neumática intermitente o secuencial sobre las extremidades inferiores y una deambulación temprana y alta precoz reduce de forma significativa el riesgo de TVP¹⁴.

Maniobras técnicas con evidencia clínica

Cada paciente y cada defecto de la PA necesitan una evaluación individualizada. Las complicaciones más frecuentes de esta cirugía se relacionan con el estado de la PA y la amplia disección que se realiza; por ello, el conocimiento de la anatomía quirúrgica es fundamental para asegurar un resultado óptimo. Las diferentes maniobras técnicas de la AP carecen de elevada evidencia científica (recomendación 1a o 1b, o A):

1. **Vascularización.** Se debe intentar preservar el mayor número de perforantes vasculares al disecar el colgajo suprafascial. Los vasos de 0.5-1 mm pueden cauterizarse, mientras que los de 1.5-2.5 mm se deben respetar. La preservación de una perforante de cada lado de la pared herniada minimiza el riesgo de complicaciones de la herida. Esto se puede conseguir limitando la disección lateral, en la medida de lo posible. La disección debe reducirse a aquella que permita corregir cualquier hernia y plicar sin tensión los músculos rectos. Samra *et al.*¹⁵ aconsejan no sobrepasar 7.5 cm desde la línea media, lo que asegura una preservación de la mayoría de las perforantes (fig. 1).
2. **Nivel de la disección.** La AP debe realizarse creando un colgajo que permita una movilización adecuada para asegurar un cierre sin tensión. Se considera que se debe alcanzar el xifoideas como límite superior, y los arcos costales como límites laterales. No es preciso sobrepasar el plano costalateral ni el lumbodorsal.
3. **Espesor del colgajo.** La creación del colgajo directamente sobre la fascia muscular parece asociarse con una mayor frecuencia de seroma. Para disminuir este problema, actualmente se aconseja dejar una delgada capa de grasa suprafascial, construyendo un colgajo algo más fino de lo habitual¹⁶. Costa-Ferreira *et al.*¹⁷ y Koller y Hintringer¹⁸ han demostrado que cuando la disección se hace sobre la fascia de Scarpa se reduce de forma significativa el tiempo necesario para retirar los drenajes.
4. **Fijación del colgajo.** El anclaje del colgajo debe hacerse de forma minuciosa para obliterar el espacio muerto, minimizar los posibles movimientos y evitar la fricción sobre el colgajo. La colocación de varias suturas fijando la fascia de Scarpa, que es bastante rígida, reduce la migración vertical del colgajo (hasta 0.72 cm de media), garantiza cierta tensión y parece disminuir la incidencia de seroma^{19,20}. Esta sutura de tensión progresiva se dispersa sobre todo en el cierre inferior del colgajo, y en teoría, también reduce la incidencia de necrosis cutánea (poliglactina 912 y Vicryl 0 para fijar la fascia; 2/0 y 3/0 para fijar dermis, Ethicon®, EE. UU.) (fig. 2).

En ocasiones puede plantearse realizar otra cirugía abdominal con la AP (cesáreas, colecistectomía, etc.), lo que ha demostrado que aumenta la tasa de complicaciones posoperatorias esperables respecto de la cirugía de moldeo sola (nivel de evidencia III)²¹. Fischer *et al.* muestran que estas 2 técnicas aumentan las complicaciones de la herida quirúrgica, las reintervenciones no planificadas, el tromboembolismo venoso y la tasa de complicaciones médicas²². Koolen *et al.* han demostrado que la diabetes, la hipertensión, el tabaco y el uso de

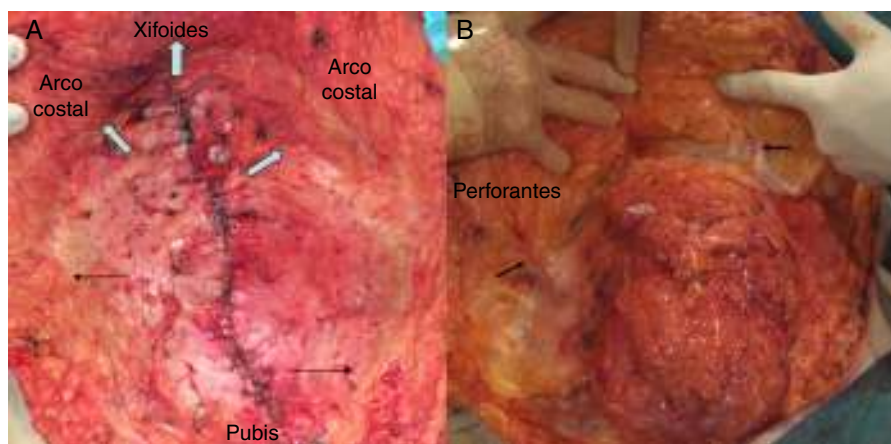


Figura 1 – A. Recomendación de limitar la disección suprafascial medial del abdomen para preservar la vascularización. Los límites superior (xifoides) y lateral (arco costal) deben respetarse, pero el lumbar debe evitarse en lo posible (flechas). B. Localización de las perforantes de gran calibre (flechas).

corticoides son factores predictivos negativos en dicha cirugía combinada²³. Respecto a la asociación con la reparación de una hernia existen muy pocos estudios y muy dispares. Hughes et al., en su serie, encuentran que la realización conjunta de una hernioplastia y una panicleotomía reduce la incidencia de complicaciones de la herida y la tasa de recurrencias²⁴. Se necesitarían más estudios para saber si la reparación de una hernia incisional, con las técnicas protésicas actuales, modifica de forma significativa las tasas de infección o de seroma, y si condiciona el resultado estético final.

Escenarios en pared abdominal y tratamiento

I. *Diástasis de rectos*. Cuando existe una separación de los rectos o atrofia muscular central, aunque sea de gran tamaño, se puede tratar mediante una mini-AP sin material protésico, con o sin incisión periumbilical (fig. 3). Es especialmente útil cuando existe una cicatriz de Pfannenstiel²⁴⁻²⁷. Cuando se detecta una mínima hernia umbilical durante la cirugía, la plicatura fascial sola se

considera suficiente reparación (carecemos de estudios de evidencia)^{28,29}.

- II. *Hernia umbilical y diástasis de rectos*. a) Si la hernia es menor de 2 cm, puede repararse con 2-3 puntos sueltos posteriores, según técnica de Bruner³⁰. b) Cuando la hernia es igual o mayor de 2 cm, es preferible usar una malla plana retrorrectal o preperitoneal, según técnica de McKnight³¹. c) Cuando existe una hernia inguinal asociada, se puede añadir fácilmente una hernioplastia anterior tipo Lichtenstein. Dessy et al.³² han demostrado que esta asociación puede alcanzar un 10% de los casos (fig. 4). Como consejo general, la malla debería situarse en un plano profundo y ser de un polipropileno de baja densidad, en lo posible, para que la fibrosis no afecte al plano superficial, donde se busca un resultado estético.
- III. *Hernia incisional medial con diástasis de rectos*. a) De tamaño inferior a 5 cm, se puede realizar una reconstrucción con malla preperitoneal y una AP clásica. b) Si el tamaño es igual o superior a 5 cm, es preferible una separación de componentes adaptada al defecto, según técnica de Carbonell, y sin plicatura central³³. Esta opción ha

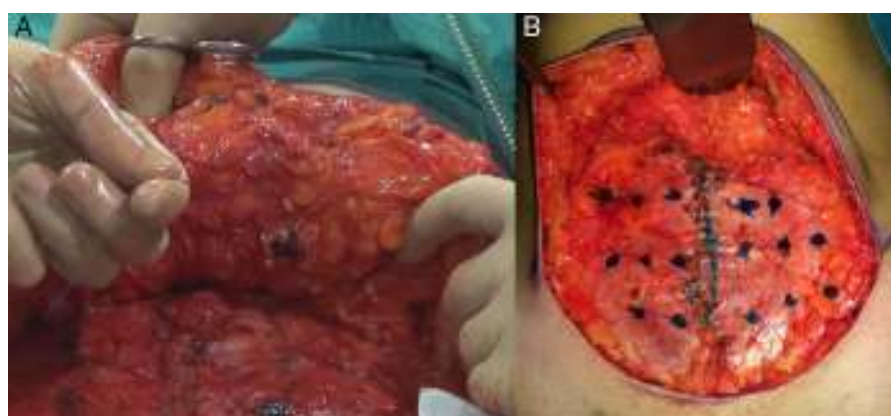


Figura 2 – Fijación del colgajo de la abdominoplastia. A. Punto de Baroudi para fijar el colgajo. B. Mapeo para el diseño de los puntos de fijación.

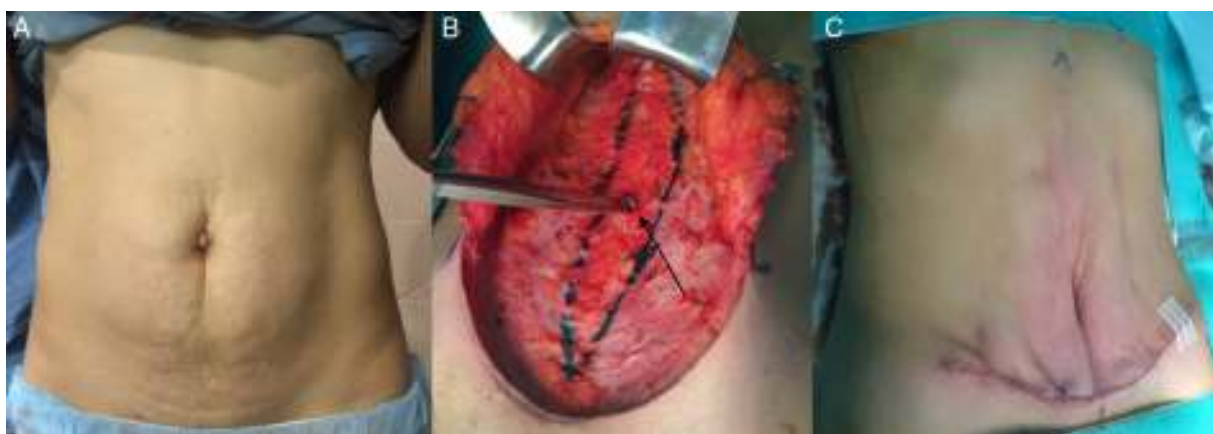


Figura 3 – Escenario I. A. Mujer con exceso de piel infraumbilical y pequeña hernia umbilical. B. Disección de la pared y orificio herniario. C. Miniabdominoplastia extendida sin incisión periumbilical.

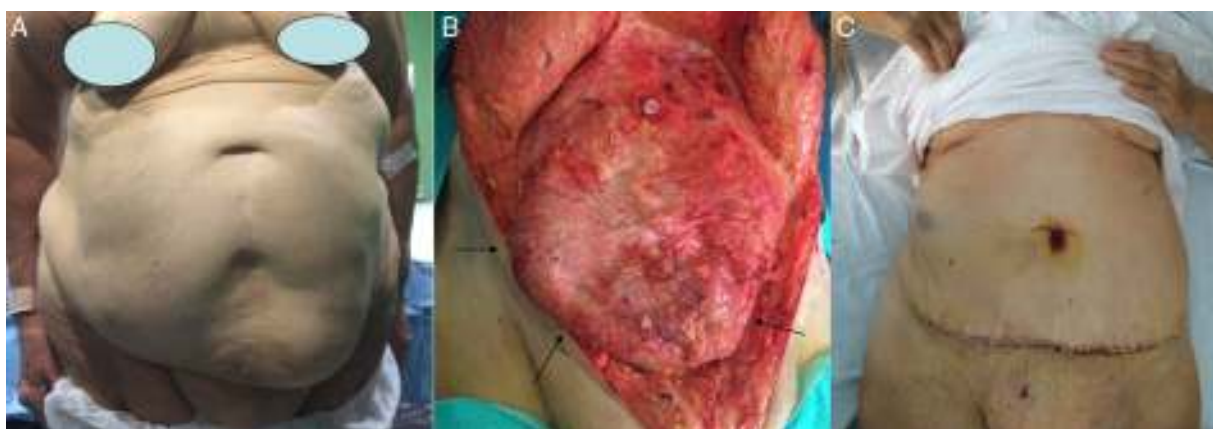


Figura 4 – Escenario II. Mujer de 78 años con cirugía ginecológica. A. Enorme defecto medial e infraumbilical que deforma y altera la mecánica funcional de la pared abdominal. B. Se muestra el contenido visceral evidente inmediatamente bajo el peritoneo tras levantar el colgajo dermograso hasta el xifoides (flechas negras). C. Situación de la paciente al alta hospitalaria (al tercer día) tras abdominoplastia clásica.

demostrado ofrecer buenos resultados incluso en los pacientes con elevado riesgo de infección (fístulas previas, recidivas, mallas previas, etc.)³⁴ (fig. 5).

IV. *Hernia incisional lateral con separación de los músculos rectos de la línea media.* El defecto se debe reparar preferentemente con una malla periperitoneal. En caso de atrofia y

adelgazamiento intenso, puede ser aconsejable utilizar una técnica de doble malla³⁵ (fig. 6).

V. *Hernias y cicatrices.* La existencia de una cicatriz vertical o subcostal obliga a diseñar una AP combinada, en ancla o flor de lis (fig. 7). Las cicatrices oblicuas pueden obligar a realizar un abordaje asimétrico³⁶.

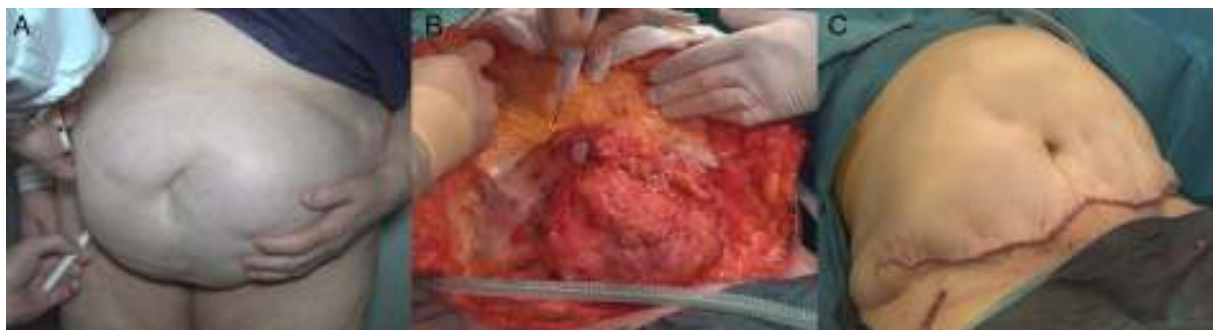

Figura 5 – Escenario III. Hernia incisional medial asociada a una abdominoplastia. A. Mujer con eventración y cicatriz infraumbilical solamente. B. Detalle de la hernia y preparación del colgajo. C. Reparación terminada.

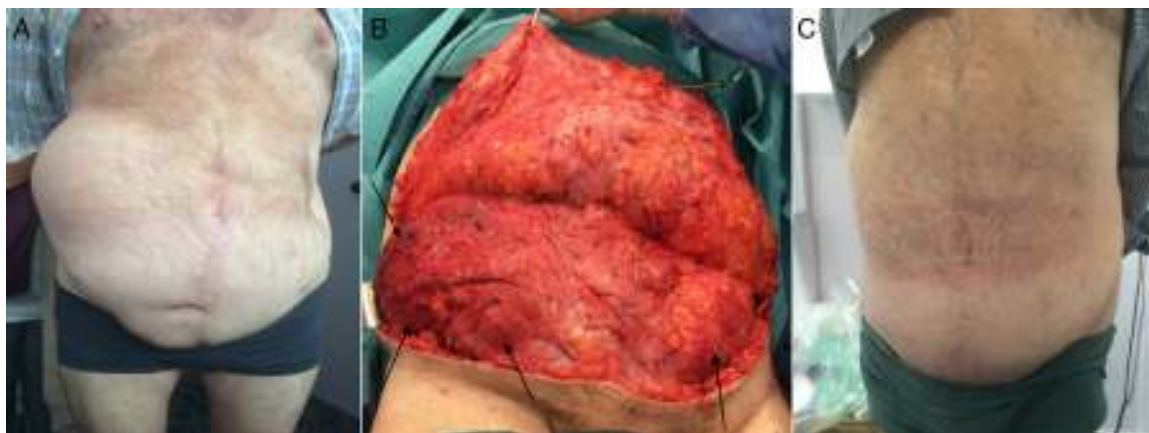


Figura 6 – Escenario IV: Eventración lateral en un varón de 80 años con 10 cirugías previas, fístulas y rechazo de mallas. A. Se muestra el defecto lateral ilíaco derecho. B. El colgajo elevado muestra el defecto derecho y la debilidad izquierda (bilateral) (flechas negras). C. Resultado al mes de la cirugía de reconstrucción con reparación preperitoneal.

Morbilidad esperable y prevención

- *Seroma*. Su frecuencia oscila entre un 0.1% y un 42%. Se ha demostrado una disminución significativa de esta complicación cuando se usan puntos de fijación de Baroudi (o suturas a tensión progresiva) o cuando el plano de disección se desarrolla a nivel de la fascia de Scarpa³⁷⁻³⁹. Con estas medidas, algunos autores evitan el uso indiscriminado de drenajes³⁹⁻⁴¹. La fijación directa del colgajo a la

fascia por múltiples suturas actúa reduciendo el espacio muerto, favorece una adhesión precoz de los planos, previene su deslizamiento e impide su movilización, además de que distribuye la tensión sobre la herida.

- *Isquemia*. La AP clásica elimina los vasos perforantes periumbilicales y musculares, dejando la irrigación en manos de los vasos intercostales y lumbares. La zona más proclive a esta complicación es la zona inferomedial. La prevención de la isquemia del colgajo debe hacerse reduciendo la devascularización al mínimo requerido para la

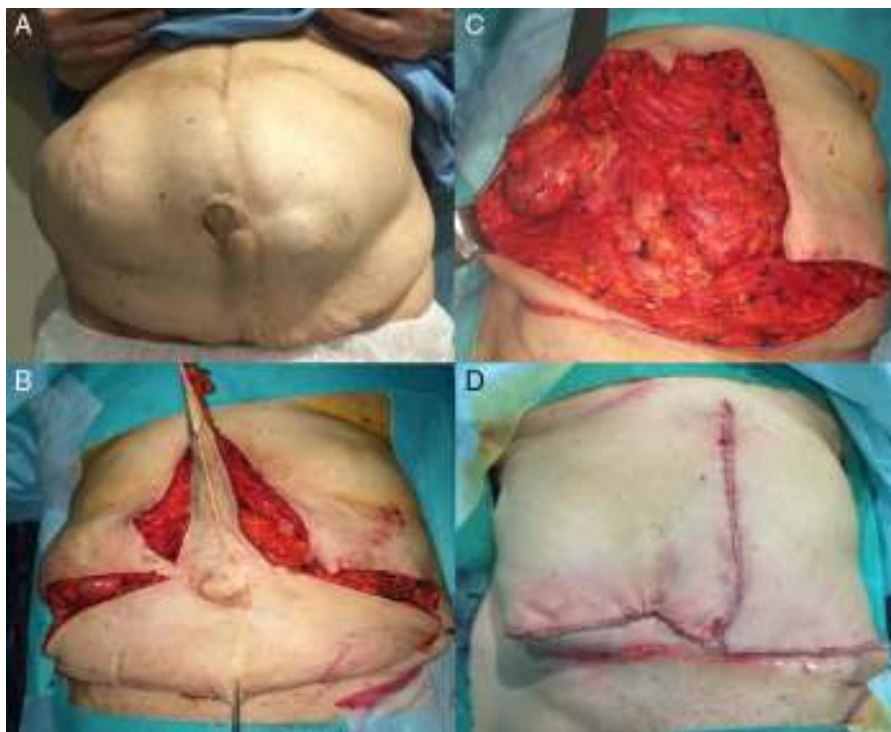


Figura 7 – Escenario V. A. Mujer con hernia incisional medial y lateral, con 2 cicatrices de laparotomía y de la reconstrucción de un estoma. B. Abdominoplastia en ancla. C. Pared abdominal disecada con los defectos medial e ilíaco. D. Imagen de la reconstrucción final.

movilización del colgajo y evitar una tensión excesiva sobre el cierre. Los pacientes obesos y los fumadores deben ser preparados antes de la cirugía, dado su alto riesgo³.

- **Alteración sensorial.** La AP se asocia con amplias zonas de hipoestesia. Los cambios sensoriales son frecuentes en la zona centroabdominal inferior, desde el ombligo al pubis. La región del mesogastrio o umbilical suele recuperar toda su sensibilidad⁴². La sensibilidad al tacto es la primera en recuperarse, pero no totalmente, por lo que se debe comentar a los pacientes. Para reducir esta complicación hay que intentar preservar las conexiones nerviosas a nivel de la vaina anterior del recto y de la línea semilunar, así como las ramas perforantes de los músculos oblicuos. Hay que recordar que las fibras nerviosas acompañan a las perforantes vasculares^{43,44}.
- **Dolor y síndrome compartimental.** La plicatura de los músculos rectos causa dolor y una elevación de la presión intraabdominal. Cuando la diástasis o la hernia son grandes es aconsejable recurrir a una separación de componentes o al uso de una malla, o a ambos procedimientos⁴⁵. El empleo de un bloqueo nervioso (intercostal y pararrectal) ha demostrado ser beneficioso, al reducir el dolor y mejorar el tiempo de recuperación⁴⁶.
- **Infección.** La tasa de infecciones se puede controlar con medidas de higiene prequirúrgicas, como eliminar los posibles focos de infección en el ombligo y genitales y lavar la piel (pliegues con intertrigo) con clorhexidina, y medidas intraoperatorias como reducir el trauma (secado de tejidos, tensión y espacios muertos) y prevenir la isquemia. El uso de antibióticos durante el posoperatorio, como ya vimos, es controvertido.
- **Calidad de vida.** Hay que destacar el impacto emocional que conlleva la realización de una AP sobre la salud de los pacientes. Autores como Papadopoulos et al.⁴⁷ y Momeni et al.⁴⁸ han publicado una mejora significativa en la calidad de vida, estabilidad emocional y mayor nivel de satisfacción con la visión de su nuevo abdomen en los pacientes operados de AP, incluso en aquellos que padecieron complicaciones durante el posoperatorio. Por todo ello, el cirujano con especial interés por esta cirugía debe valorar muy bien el riesgo de posibles complicaciones y las ventajas que conlleva asociar una AP a una hernioplastia, según las expectativas de cada paciente.

Como conclusiones podemos señalar las siguientes:

1. La AP debe tener un objetivo funcional, no únicamente estético.
2. La AP aporta beneficios físicos y psíquicos al paciente que no se deben menospreciar, por lo que debería considerarse como una posibilidad ante cualquier reconstrucción de una hernia, siempre que no dificulte su realización o aumente su morbilidad.
3. Una cuidadosa selección de los pacientes y una técnica meticulosa son esenciales para reducir las complicaciones a un mínimo.
4. Un buen resultado cosmético, cuanto más deseado sea por el paciente, más influencia tendrá en la satisfacción final de la cirugía.

5. La reparación de toda hernia incisional aconseja plantear el tratamiento como una «reconstrucción global de la PA», lo que puede incluir el moldeo abdominal.
6. La AP no es exclusiva ni del cirujano plástico ni del cirujano general. La cirugía de la PA debería hacerse por un cirujano «restaurador o reconstructor» con formación multidisciplinar, punto clave para ofrecer los mejores resultados globales a nuestros pacientes y a la sociedad.

Conflicto de intereses

El autor declara no tener ningún conflicto de intereses.

BIBLIOGRAFÍA

1. Mazzocchi M, Dessy LA, Ranno R, Carlesimo B, Rubino C. Component separation technique and panniculectomy for repair of incisional hernia. *Am J Surg*. 2011;201:776-83.
2. Hurvitz KA, Olaya WA, Nguyen A, Wells JH. Evidence-based medicine: Abdominoplasty. *Plast Reconstr Surg*. 2014;133:1214-21.
3. Rangaswamy M. Minimising complications in abdominoplasty: An approach based on the root cause analysis and focused preventive steps. *Indian J Plast Surg*. 2013;46:365-76.
4. Buck DW 2nd, Mustoe TA. An evidence-based approach to abdominoplasty. *Plast Reconstr Surg*. 2010;126:2189-95.
5. Hughes CE, Lockwood TE, Baroudi R, Matarasso A. Abdominoplasty. *Aesthet Surg J*. 2002;22:465-73.
6. Mazzocchi M, Dessy LA, Ronza SD, Iodice P, Saggini R, Scuderi N. A study of postural changes after abdominal rectus plication abdominoplasty. *Hernia*. 2014;18:473-80.
7. Sati S, Pandya S. Should a panniculectomy/abdominoplasty after massive weight loss be covered by insurance? *Ann Plast Surg*. 2008;60:502-4.
8. Oneal RM, Mulka JP, Shapiro P, Hing D, Cavaliere C. Wide abdominal rectus plication abdominoplasty for the treatment of chronic intractable low back pain. *Plast Reconstr Surg*. 2011;127:225-31.
9. Horndeski G, González E. Abdominoplasty with mesh reinforcement ventral herniorrhaphy. *Plast Reconstr Surg*. 2011;128:101e-2e.
10. Araco A, Gravante G, Sorge R, Araco F, Delogu D, Cervelli V. Wound infections in aesthetic abdominoplasties: The role of smoking. *Plast Reconstr Surg*. 2008;121:305e-10e.
11. Ibarra Hurtado TR. Toxina botulínica A: su importancia en pacientes con grandes hernias abdominales. *Rev Hispanoam Hernia*. 2014;02:131-2.
12. Hatef DA, Kenkel JM, Nguyen MQ, Farkas JP, Abtahi F, Rohrich RJ, et al. Thromboembolic risk assesment and the efficacy of enoxaparin prophylaxis in excisional body contouring surgery. *Plast Reconstr Surg*. 2008;122:269-79.
13. Hatef DA, Trussler AP, Kenkel JM. Procedural risk for venous thromboembolism in abdominal contouring surgery: A systematic review of the literature. *Plast Reconstr Surg*. 2010;125:352-62.
14. Somogyi RB, Ahmad J, Shih JG, Lista F. Venous thromboembolism in abdominoplasty: A comprehensive approach to lower procedural risk. *Aesthet Surg J*. 2012;32:322-9.
15. Samra S, Sawh-Martínez R, Barry O, Persing JA. Complication rates of lipoabdominoplasty versus traditional abdominoplasty in high-risk patients. *Plast Reconstr Surg*. 2010;125:683-90.

16. Fang RC, Lin SJ, Mustoe TA. Abdominoplasty flap elevation in a more superficial plane: Decreasing the need for drains. *Plast Reconstr Surg*. 2010;125:677–82.
17. Costa-Ferreira A, Rebelo M, Vasconez LO, Amarante J. Scarpa fascia preservation during abdominoplasty: A prospective study. *Plast Reconstr Surg*. 2010;125:1232–9.
18. Koller M, Hintringer T. Scarpa fascia or rectus fascia in abdominoplasty flap elevation: A prospective clinical trial. *Aesthetic Plast Surg*. 2012;36:241–3.
19. Di Martino M, Nahas FX, Barbosa MV, Montecinos Ayaviri NA, Kimura AK, Barella SM, et al. Seroma in lipoabdominoplasty and abdominoplasty: A comparative study using ultrasound. *Plast Reconstr Surg*. 2010;126:1742–51.
20. Kaufmann P, Moraes Prado LG, D'Angieri Basile VV, Mazzarone F, Pitanguy I. Assessment of vertical scar migration after classical abdominoplasty followed by lower abdominal flap fixation. *Rev Bras Cir Plást*. 2011;26:502–6.
21. Zemlyak AY, Colavita PD, el Djouzi S, Walters AL, Hammond L, Hammond B, et al. Comparative study of wound complications: Isolated panniculectomy versus panniculectomy combined with ventral hernia repair. *J Surg Res*. 2012;177:387–91.
22. Fischer JP, Tuggle CT, Wes AM, Kovach SJ. Concurrent panniculectomy with open ventral hernia repair has added risk versus ventral hernia repair: An analysis of the ACS-NSQIP database. *J Plast Reconstr Aesthet Surg*. 2014;67:693–701.
23. Koolen PG, Ibrahim AM, Kim K, Sinno HH, Lee BT, Schneider BE, et al. Patient selection optimization following combined abdominal procedures: analysis of 4925 patients undergoing panniculectomy/abdominoplasty with or without concurrent hernia repair. *Plast Reconstr Surg*. 2014;134:539e–50e.
24. Hughes KC, Weider L, Fisher J, Hopkins J, Antonetti A, Manders EK, et al. Ventral hernia repair with simultaneous panniculectomy. *Am Surg*. 1996;62:678–81.
25. Gradel J. Umbilical technical maneuvers to facilitate abdominoplasty with limited incisions. *Aesthetic Plast Surg*. 1991;15:251–6.
26. Cervelli V, Grimaldi M, Gentile P, Araco A, Colicchia GM, Gravante G. Miniabdominoplasty for the treatment of aesthetic defects after Pfannenstiel incisions. *Scand J Plast Reconstr Surg Hand Surg*. 2008;42:96–100.
27. Mestak J, Mestak O. Miniabdominoplasty. *Acta Chir Plast*. 2010;52:23–6.
28. Kulhanek J, Mestak O. Treatment of umbilical hernia and recti muscles diastasis without a periumbilical incision. *Hernia*. 2013;17:527–30.
29. Colwell AS, Kpodzo D, Gallico CG. Low scar abdominoplasty with inferior positioning of the umbilicus. *Ann Plast Surg*. 2010;64:639–44.
30. Bruner TW, Salazar-Reyes H, Friedman JD. Umbilical hernia repair in conjunction with abdominoplasty: A surgical technique to maintain umbilical blood supply. *Aesthetic Surg J*. 2009;29:333–4.
31. McKnight CL, Fowler JL, Cobb WS, Smith DE, Carbonell AM. Concomitant sublay mesh repair of umbilical hernia and abdominoplasty. *Can J Plast Surg*. 2012;20:258–60.
32. Dessy LA, Mazzocchi M, Fallico N, Anniboletti T, Scuderi N. Association between abdominal separation and inguinal or crural hernias: Our experience and surgical indications. *J Plast Surg Hand Surg*. 2013;47:209–12.
33. Carbonell-Tatay F, Bonafé Diana S, García Pastor P, Gómez I, Gavara C, Baquero Valdelomar R. New surgical technique in complex incisional hernias: Component Separation Technique (CST) with prosthesis and new muscle insertions. *Cir Esp*. 2009;86:87–93.
34. Espinosa-de-los-Monteros A, Domínguez I, Zamora-Valdés D, Castillo T, Fernández-Díaz OF, Luna-Torres HA. Closure of midline contaminated and recurrent incisional hernias with components separation technique reinforced with plication of the rectus muscles. *Hernia*. 2013;17:75–9.
35. Moreno-Egea A, Mengual-Ballester M, Cases-Baldó MJ, Aguayo-Albasini JL. Repair of complex incisional hernias using double prosthetic repair: Single-surgeon experience with 50 cases. *Surgery*. 2010;148:140–4.
36. Butler CE, Reis SM. Mercedes panniculectomy with simultaneous component separation ventral hernia repair. *Plast Reconstr Surg*. 2010;125:94.
37. Simon S, Thaller SR, Nathan N. Abdominoplasty combined with additional surgery: A safety issue. *Aesthet Surg J*. 2006;26:413–6.
38. Baroudi R, Ferreira CA. Seroma: How to avoid it and how to treat it. *Aesthet Surg J*. 1998;18:439–41.
39. Pollock TA, Pollock H. Progressive tension sutures in abdominoplasty: A review of 597 consecutive cases. *Aesthet Surg J*. 2012;32:729–42.
40. Antonetti JW, Antonetti AR. Reducing seroma in outpatient abdominoplasty: Analysis of 516 consecutive cases. *Aesthet Surg J*. 2010;30:418–25.
41. Arantes HL, Rosique RG, Rosique MJ, Mélega JM. The use of quilting suture in abdominoplasty does not require aspiratory drainage for prevention of seroma. *Aesthetic Plast Surg*. 2010;34:102–4.
42. Lapid O, Plakht Y, van der Horst CM. Prospective evaluation of the sensory outcome following abdominoplasty. *Ann Plast Surg*. 2009;63:597–9.
43. Ducic I, Zakaria HM, Felder JM 3rd, Arnsperger S. Abdominoplasty-related nerve injuries: Systematic review and treatment options. *Aesthet Surg J*. 2014;34:284–97.
44. Mercedes-Acosta S, Fragoso-Báez A, Sabala R, Matos D, Medina T. Estudio de los trastornos postabdominoplastia de la sensibilidad cutánea superficial. *Cir Plást IberoLatinoam*. 2013;39:219–24.
45. Ramírez ÓM, Ruas E, Dellon AL. Components separation method for closure of abdominal wall defects: An anatomic and clinical study. *Plast Reconstr Surg*. 1990;86:519–26.
46. Feng LJ. Painless abdominoplasty: The efficacy of combined intercostal and pararectus blocks in reducing postoperative pain and recovery time. *Plast Reconstr Surg*. 2010;126:1723–32.
47. Papadopoulos NA, Staffler V, Mirceva V, Henrich G, Papadopoulos ON, Kovacs L, et al. Does abdominoplasty have a positive influence on quality of life, self-esteem, and emotional stability? *Plast Reconstr Surg*. 2012;129:957e–62e.
48. Momeni A, Heier M, Torio-Padron N, Penna V, Bannasch H, Stark BG. Correlation between complication rate and patient satisfaction in abdominoplasty. *Ann Plast Surg*. 2009;62:5–6.