



## Original

# Eventración catastrófica y vólvulo de sigmoides



Carlos A. Cano<sup>a,\*</sup>, Sebastián Aguiar Cáu<sup>a,b</sup>, Nancy Gutiérrez<sup>c</sup> y María Yarade<sup>c</sup>

<sup>a</sup> Miembro Asociación Argentina de Cirugía. Médico cirujano de Staff, Servicio de Cirugía General, Hospital Pablo Soria, San Salvador de Jujuy, Argentina

<sup>b</sup> Servicio de Cirugía, Servicio de Cirugía General, Hospital Pablo Soria, San Salvador de Jujuy, Argentina

<sup>c</sup> Residente del Servicio de Cirugía General, Hospital Pablo Soria, San Salvador de Jujuy, Argentina

## INFORMACIÓN DEL ARTÍCULO

### Historia del artículo:

Recibido el 18 de febrero de 2015

Aceptado el 20 de marzo de 2015

On-line el 16 de mayo de 2015

### Palabras clave:

Eventración

Vólvulo

Hernia catastrófica

## R E S U M E N

**Introducción:** La eventración catastrófica representa el 3% de los defectos incisionales de la pared abdominal asistidos en el Servicio de Cirugía General del hospital Pablo Soria de San Salvador de Jujuy en los últimos 10 años. El contenido de un vólvulo de sigmoides perforado dentro del saco eventrógeno es un hecho excepcional no publicado en la bibliografía médica. **Caso clínico:** Se describe el caso de un paciente de 78 años de edad que presenta una eventración catastrófica complicada a las 48 h del ingreso, con asistencia respiratoria mecánica, después de sufrir un accidente cerebrovascular isquémico. La radiografía de abdomen demostró un gran nivel hidroaéreo compatible con oclusión intestinal, que determinó una intervención quirúrgica de urgencia.

La apertura del saco eventrógeno reveló un vólvulo de sigmoides con perforación bloqueada y microperforación cecal por síndrome de asa cerrada.

**Discusión:** El megacolon complicado de origen chagásico es una causa de frecuente consulta en los servicios de urgencias. Su presencia dentro del saco de una eventración catastrófica no ha sido publicada. El tratamiento debe ser precoz y requiere una alta sospecha clínica por lo infrecuente el caso.

**Conclusiones:** La presencia de un vólvulo de sigmoides perforado dentro de un saco eventrógeno no es frecuente. Se precisa alta sospecha clínica para un tratamiento precoz.

© 2015 Sociedad Hispanoamericana de Hernia. Publicado por Elsevier España, S.L.U. Este es un artículo Open Access bajo la licencia CC BY-NC-ND (<http://creativecommons.org/licenses/by-nc-nd/4.0/>).

## Catastrophic hernia and sigmoid volvulus

## A B S T R A C T

**Introduction:** Catastrophic hernias account for about 3% of incisional abdominal wall defects treated at the Department of General Surgery Pablo Soria Hospital of San Salvador de Jujuy over the last 10 years. The finding of a perforated sigmoid volvulus within a hernia sack is an extremely unusual finding, not published in medical literature.

### Keywords:

Eventration

Volvulus

Catastrophic hernia

\* Autor para correspondencia. Pasini Bonfanti, 2488, Barrio Bajo La Viña. 4600 San Salvador de Jujuy, República Argentina, Tel.: +54 0388 156866598, 54 0388 4261993, Fax: +54 0388 4223305.

Correo electrónico: [canojuj@gmail.com](mailto:canojuj@gmail.com) (C.A. Cano).

<http://dx.doi.org/10.1016/j.rehah.2015.03.002>

2255-2677/© 2015 Sociedad Hispanoamericana de Hernia. Publicado por Elsevier España, S.L.U. Este es un artículo Open Access bajo la licencia CC BY-NC-ND (<http://creativecommons.org/licenses/by-nc-nd/4.0/>).

**Case report:** We present the case of a 78 year-old man who was seen by our services 48 hours after admission with a severely complicated incisional hernia. The patient had been intubated and was receiving respiratory support after suffering from a cerebrovascular accident. An abdominal x-ray revealed air-fluid levels suggestive of an intestinal occlusion for which the patient needed urgent operative treatment.

At the level of the opening of the hernia sack a sigmoid volvulus was observed with an obstructed perforation as well as multiple cecal micro-perforations as part of a closed loop obstruction.

**Discussion:** Complicated megacolon secondary to Chagas disease is a frequent cause for emergency surgery. The presence of complicated megacolon within a severely complicated incisional hernia has not been published. Rapid treatment is needed to prevent morbidity and mortality in such patients.

**Conclusions:** The presence of a sigmoid volvulus within an incisional hernia sack is an infrequent finding. It requires a high clinical suspicion for the initiation of early treatment.

© 2015 Sociedad Hispanoamericana de Hernia. Published by Elsevier España, S.L.U. This is an open access article under the CC BY-NC-ND license (<http://creativecommons.org/licenses/by-nc-nd/4.0/>).

## Introducción

Según el consenso del Panel Latinoamericano de Expertos en Hernia, reunidos en el año 2009, las eventraciones cuyo diámetro del defecto supera los 20 cm deben considerarse monstruosas, y adquieren la categoría de catastróficas por la presencia de factores agregados<sup>1</sup>.

Para nosotros, una eventración catastrófica es aquel defecto de la pared abdominal cuyo diámetro supera los 15 cm y presenta parte del contenido abdominal extruido en el saco eventrógeno de forma permanente. Habitualmente, los pacientes tienen antecedentes de reparaciones anteriores, trastornos tróficos y comorbilidades. Suelen ser pacientes de avanzada edad, que rechazan todo tipo de tratamiento oportuno. En los últimos 10 años, este tipo de defecto constituyó el 3% de las eventraciones operadas en nuestro Servicio de Cirugía General.

El contenido del saco eventrógeno está formado habitualmente por intestino delgado o colon, y en ocasiones la vejiga se encuentra deslizada en los defectos suprapúbicos. Esto determina que las complicaciones quirúrgicas más frecuentes sean la encarceración y la estrangulación visceral, y es normalmente el motivo de la consulta por la irreductibilidad del contenido epiploico.

Ya que la presencia de un vólvulo de sigmoides necrosado dentro del saco eventrógeno es un cuadro excepcional no publicado (al menos en la bibliografía médica consultada), esto constituye el motivo de esta publicación.

## Caso clínico

Paciente de 78 años de edad que ingresa en el Servicio de Cuidados Intensivos con asistencia respiratoria mecánica, tras sufrir un accidente cerebrovascular isquémico 6 h antes de su admisión.

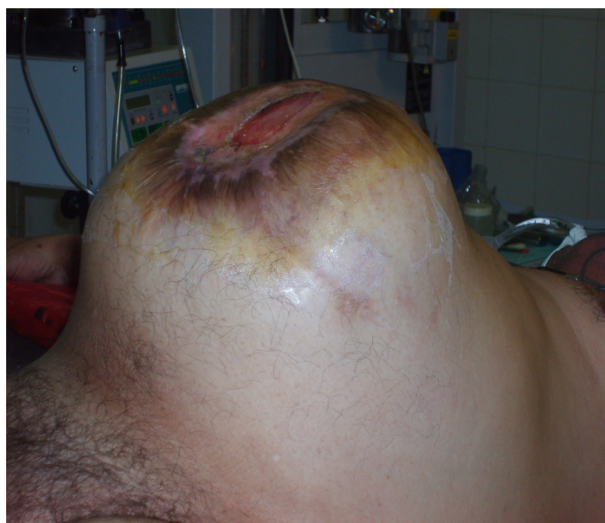Presenta antecedentes de cirugía abdominal por aneurisma de aorta abdominal complicado, 20 años atrás. Padece de hipertensión arterial con tratamiento discontinuo y diabetes

no controlada. Como hábitos tóxicos, presenta tabaquismo crónico.

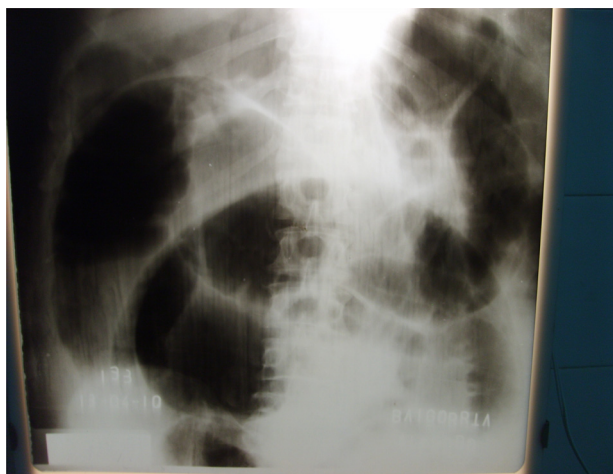
Con un IMC mayor de 29 kg/m<sup>2</sup>, vivió su infancia en el campo, donde formaba parte de una familia de «trabajadores golondrinas», llamados así por su traslado permanente en busca de trabajo, realizando definitivamente labores en la cosecha del tabaco, por lo que habitaba viviendas construidas con adobe (mezcla de barro y pajas silvestres), que es el hábitat natural del trasmisor de la enfermedad de Chagas: el *Triatoma infestans*, conocido en Argentina y países vecinos como «vinchuca».

A las 48 h del ingreso apareció un cuadro agudo, caracterizado por gran distensión abdominal (fig. 1).

Se le colocó una sonda nasogástrica, por la que drenó un escaso débito bilioso. El examen físico, dificultoso por estar el paciente en coma, reveló un gran defecto abdominal sobre la línea media, con úlceras tróficas de la cicatriz. Timpanismo generalizado y ruidos hidroaéreos escasos no propulsivos.



**Figura 1** – Gran distensión abdominal. Lesiones tróficas en la cicatriz quirúrgica.



**Figura 2** – Radiografía de abdomen. Gran nivel hidroaéreo. Signo del borde en tirilíneas de Ferreyra.

El tacto rectal demostraba una ampolla vacía, y el análisis de sangre, leucocitosis de  $13\,000/\text{mm}^3$ . El tiempo de protrombina era del 75 %, y la urea y creatinina estaban elevadas (40 mg/ml y 1.5 mg/ml, respectivamente). La saturación de  $\text{O}_2$  era del 90 %.

La radiografía del abdomen puso de manifiesto el signo del «borde en tirilíneas de Ferreyra», sugestivo de oclusión intestinal (fig. 2).

El paciente estuvo oligoanúrico, con un evidente síndrome compartimental abdominal, por lo que se decidió la exploración quirúrgica.

Tras llevar a cabo las medidas de resucitación y reequilibrio hidroelectrolítico y profilaxis antibiótica con metronidazol (500 mg) y cefotaxima (2 g), se realizó laparotomía media-, supra- e infraumbilical desde nivel subxifoideo hasta la apertura del saco eventrógeno.

Introduciendo los dedos para proteger el contenido, se constató un vólvulo de sigmoides con perforación bloqueada y microperforación cecal por síndrome de asa cerrada (fig. 3).

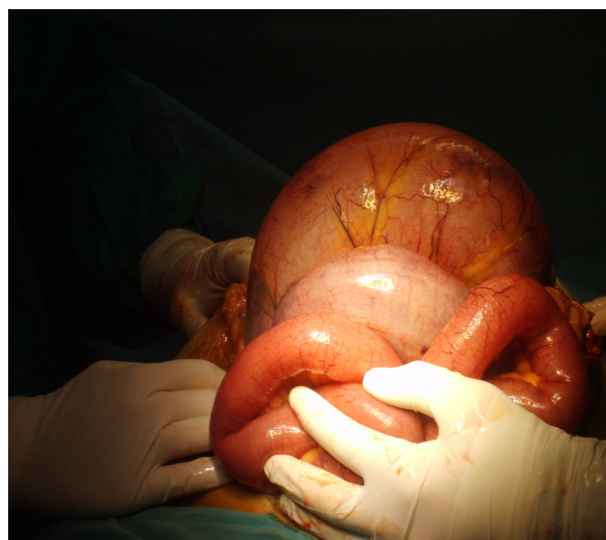Se realizó colectomía subtotal e ileostomía terminal. El abdomen se dejó abierto según procedimiento de Borráez, y contenido con bolsa de polietileno.

A las 48 h se revisó el abdomen y se le efectuó lavado, resecando parte de la pared abdominal necrótica, y se le colocó una malla tridimensional de tipo Proceed® de  $30 \times 30$  cm, intraperitoneal, fijada al plano aponeurótico con puntos separados de material de reabsorción lenta.

El posoperatorio en cuidados intensivos fue favorable, y el paciente despertó del coma a los 15 días del ingreso, con hemiplejía izquierda como secuela neurológica.

La herida quirúrgica presentaba franca granulación, con curas complementadas con azúcar, y drenaje de colección no supurada del tejido celular subcutáneo. El paciente pasó a sala de hospitalización, donde permaneció internado por espacio de 7 días, y fue dado de alta con ileostomía funcionante y sin defecto abdominal evidenciable. El control clínico al año fue satisfactorio.

Anatomía patológica: dolicomegacolon con infarto transmural localizado en ciego e ileoterminal con inflamación



**Figura 3** – Hallazgo intraoperatorio: vólvulo sigmoideo con necrosis y perforación bloqueada. Perforación cecal por síndrome de asa cerrada.

crónica activa inespecífica. Toda la superficie intestinal está depulida con sufusiones hemorrágicas.

## Discusión

Los enfermos de avanzada edad con antecedentes de cirugía por aneurisma de aorta abdominal complicada tienen una incidencia de eventraciones de un 35 %, lo que podría deberse a trastornos sistémicos en el metabolismo del colágeno<sup>2</sup>.

Por lo general, se trata de grandes defectos, cuyo saco contiene intestino delgado, colon y epiplón. Las complicaciones más frecuentes son el encarceramiento y la estrangulación. No obstante, y de forma excepcional, se puede producir un vólvulo de sigmoides en el saco eventrógeno, lo que puede retardar el diagnóstico y el tratamiento oportuno.

El vólvulo es la complicación más importante del megasigma o del dolicomegasigma cuyo origen está en la torsión del asa dilatada sobre su meso, lo que produce una obstrucción parcial o total de la luz intestinal con o sin compromiso añadido a la circulación de su mesenterio.

Ocupa la segunda causa más frecuente de oclusión intestinal después de la patología herniaria de la pared abdominal. Factores regionales explican una mayor frecuencia de aparición, como el norte de Argentina, donde el megacolon es considerado un mal endémico<sup>3</sup>.

Recordemos que el megacolon puede tener los plexos mioentéricos de Meissner y Auerbach intactos. Hablamos entonces de megacolon secundario, y puede deberse, entre otras cosas, a estrecheces inflamatorias, tumorales, estenosis congénita o ser psicógeno<sup>4</sup>.

Puede cursar también con plexos mioentéricos lesionados (megacolon primario), y puede ser congénito, como la enfermedad de Hirschprung, o bien adquirido en el adulto, como la tripanosomiasis cruzi humana o enfermedad de Chagas<sup>4</sup>.

El megacolon es una afección que en el 70.5 % de los casos se manifiesta por sus complicaciones. Estas son las que dan



realce a dicha enfermedad, ya que constituyen las principales causas de morbimortalidad para los pacientes, al igual que el tratamiento quirúrgico.

Comprenden dos grandes grupos: con expresión aguda, el vólvulo de sigmoides y la perforación; y con expresión crónica, el bolo fecal o fecaloma<sup>4</sup>.

La mortalidad del 75 % de principios del siglo xx se ha reducido alrededor de un 2 %, probablemente por el reconocimiento precoz de la enfermedad y los avances en el manejo terapéutico<sup>5</sup>.

En el diagnóstico, la radiografía de abdomen simple acerca el diagnóstico con una sensibilidad del 84 %, y unos signos como en «grano de café» (signo de Arias-Bellini) o el signo «del borde en tiralíneas de Ferreyra» han sido descriptos como patognomónico de esta patología<sup>4</sup>.

La devolvulación endoscópica debe ser el procedimiento prioritario y precoz, y ante signos evidentes de isquemia y necrosis en la mucosa, se impone la cirugía urgente de rescate: la sigmoidectomía tipo Hartman<sup>4</sup>.

En el caso clínico que presentamos, la situación es distinta: enfermos muy graves en condiciones críticas, con asistencia respiratoria mecánica y severo compromiso cognitivo, en los que además surgen en el diagnóstico diferencial la pseudoobstrucción intestinal crónica, coma por enfermedad del sistema nervioso como la neuropatía diabética o la monotonía distrófica, pueden aumentar la morbilidad por un confuso retardo diagnóstico y también retraso en el tratamiento precoz oportuno<sup>6</sup>.

Por último, otra situación que se debe considerar en estos casos es el tratamiento del defecto parietal en terreno contaminado. En ese sentido, la laparotomía contenida con técnica de Borráz ofrece ventajas ya que facilita el drenaje de colecciones infectadas, evita el cierre de la pared en condiciones desfavorables, mejora las condiciones para la curación de heridas necrosadas y previene trastornos y el síndrome compartimental abdominal generado por la hipertensión abdominal derivada del cierre a tensión<sup>7</sup>.

Este procedimiento, también conocido como «bolsa de Bogotá», fue empleado por Borráz en Colombia para el cierre temporal del abdomen en politraumatizados. Su uso se debió a la falta de recursos, ya que se utilizó una bolsa de polivinilo (empleada por los urólogos en cirugía prostática) suturada a la piel<sup>8</sup>.

Hoy en día es una técnica con más indicaciones de las que se preveía, siendo el síndrome compartimental la más frecuente<sup>8</sup>.

Debe considerarse en su colocación, según comentario personal del Dr. Borráz, que la bolsa suturada aloje las vísceras edematizadas fuera del abdomen, ya que la sutura de esta con el contenido en cavidad no cumple con el objetivo.

Una opción para el cierre de estos defectos es el uso de mallas biológicas; no obstante, no se han publicado estudios clínicos prospectivos que justifiquen su preferencia sobre la malla convencional<sup>9</sup>.

Otros autores consideran que la reparación de las hernias incisionales con procedimientos simultáneos en el mismo

compartimento se asocia a resultados significativamente desfavorables, incluyendo la recurrencia y la explantación de la malla<sup>10</sup>.

El éxito final del tratamiento depende del diagnóstico oportuno y el tratamiento precoz, teniendo en cuenta que en este tipo de paciente, más que en cualquier otro, la morbimortalidad está relacionada con el tiempo que transcurre entre el comienzo de los síntomas y la resolución quirúrgica definitiva.

Debe priorizarse la resolución del cuadro oclusivo, ya que la obstrucción intestinal de horas o días de evolución en pacientes ancianos se considera de alta morbimortalidad (llega en algunas series al 70 %<sup>11</sup>), aunque en el caso que nos ha ocupado el resultado fue favorable.

Como conclusión, podemos mencionar que la presencia de un vólvulo de sigmoides complicado dentro de un saco eventrógeno es excepcional; se requiere alta sospecha clínica para un tratamiento oportuno.

### Conflicto de intereses

Los autores declaran no tener ningún conflicto de intereses.

### BIBLIOGRAFÍA

1. Mayagoitia González JC. Definición y epidemiología. En: Guías prácticas para el manejo de la hernia incisional. Consenso del Panel Latinoamericano de Expertos en Hernias, 2009:8-9.
2. Brandi C. Relato oficial. Tratamiento de los defectos de la pared abdominal Cap. Hernias incisionales o eventraciones. *Rev Argent Cirug.* 2009;(Núm. extr.):72-3.
3. Cano C. Aspectos etiológicos y topográficos de la oclusión intestinal en el geronte a través de la casuística. *Medicrinia, Revista del Colegio Médico de Jujuy.* 1995;(4):23-5.
4. Amarillo H. Megacolon del adulto. Etiología y clasificación [tesis doctoral]. Universidad Nacional de Tucumán. Facultad de Medicina.; 1982. p. 28-161.
5. SLal SK, Morgensten R, Vinjirayer EP, Matin A. Sigmoid volvulos an update. *Gastrointest Endoscopy Clin N Am.* 2006;16:175-87.
6. Pastore R, López H. Pseudoobstrucción intestinal crónica idiopática del adulto. *Rev Argent Cirug.* 2004;86:151-63.
7. Astiz J, Morbidelli P. Laparostomía contenida en las emergencias abdominales. *Rev Argent Cirug.* 1990;(59):42-3. Núms. 1 y 2.
8. Brox-Jiménez A, Ruiz-Luque V, Torres-Arco C, Parra-Membrives P, Díaz-Gómez D, Gómez-Bujedo L, et al. Experiencia con la técnica de la bolsa de Bogotá para el cierre temporal del abdomen. *Cir Esp.* 2007;82:150-4.
9. Bellows CF, Smith A, Malsbury J, Helton WS. Repair of incisional hernias with biological prosthesis: A systematic review of current evidence. *Am J Surg.* 2013;205:85-101.
10. Althom LK, Grahlan LA, Gray SH, Snyder CW, Vick CC, et al. Outcomes for incisional hernia repair in patients undergoing concomitant surgical procedures. *Am Surg.* 2012;78:243-9.
11. Garcia H, Staltari J. Abdomen agudo quirúrgico: diagnóstico y tratamiento. Cap. Abdomen agudo en el anciano. *Rev Argent Cirug.* 2012;(Núm. extr.):106-8.