



ELSEVIER

Revista Hispanoamericana de Hernia

www.elsevier.es/rehah



Original

Tratamiento laparoscópico de la meralgia parestésica. Revisión de la bibliografía



Alfredo Moreno-Egea *

Unidad de Pared Abdominal, FEA de Cirugía General y Digestivo, Clínica Hernia, Murcia, España

INFORMACIÓN DEL ARTÍCULO

Historia del artículo:

Recibido el 22 de diciembre de 2014
Aceptado el 27 de diciembre de 2014
On-line el 18 de febrero de 2015

Palabras clave:

Meralgia parestésica
Nervio femorocutáneo lateral
Laparoscopia
Hernioplastia

R E S U M E N

Introducción: La meralgia parestésica es un síndrome de dolor y disestesia en la región anterolateral del muslo originada por el atrapamiento o la lesión del nervio femorocutáneo lateral. No disponemos todavía de evidencia sobre cuál debe ser su manejo clínico o su mejor forma de tratamiento. El propósito de este trabajo es presentar un caso y revisar la bibliografía.

Método: Se presenta un caso personal de diagnóstico complejo y demorado. Se realiza una búsqueda sobre la meralgia parestésica desde 1970 a 2014, usando las bases de PubMed, CINAHL y Proquest.

Resultado: El conocimiento anatómico es básico para prevenir la lesión nerviosa durante la cirugía. El diagnóstico puede ser muy complejo, y precisa un alto índice de sospecha y un adecuado estudio diferencial de otros procesos osteomusculares. El tratamiento quirúrgico parece ser la opción más eficaz, pero es todavía controvertido.

Conclusión: La neurectomía laparoscópica es una opción segura, eficaz y permanente para tratar la meralgia parestésica refractaria a otros tratamientos conservadores.

© 2014 Sociedad Hispanoamericana de Hernia. Publicado por Elsevier España, S.L.U. Este es un artículo Open Access bajo la licencia CC BY-NC-ND (<http://creativecommons.org/licenses/by-nc-nd/4.0/>).

Laparoscopic treatment for meralgia paresthetica. Review of the literature

A B S T R A C T

Introduction: Meralgia paresthetica is a syndrome of pain and dysesthesia in the anterolateral thigh caused by entrapment or lateral femoral cutaneous nerve injury. We have no evidence yet of which must be the clinical management or the best form of treatment. The aim of this paper is to present a case and review of the literature.

Methods: A personal case of complex and delayed diagnosis is presented. Search on meralgia paresthetica is done between 1970-2014 using PubMed, CINAHL, and Proquest databases.

Results: Anatomical knowledge is essential to prevent nerve injury during surgery. The diagnosis can be very complex and requires a high index of suspicion and an adequate

Keywords:

Meralgia paresthetica
Lateral femoral cutaneous nerve
Laparoscopy
Hernioplasty

* Autor para correspondencia. Avda. Primo de Rivera 7, 5.º D, 30008. Murcia. España. Tel.: +968 905061; fax: +968 232484.

Correo electrónico: moreno-egea@ono.com

<http://dx.doi.org/10.1016/j.rehah.2014.12.004>

2255-2677/© 2014 Sociedad Hispanoamericana de Hernia. Publicado por Elsevier España, S.L.U. Este es un artículo Open Access bajo la licencia CC BY-NC-ND (<http://creativecommons.org/licenses/by-nc-nd/4.0/>).

differential study of other musculoskeletal processes. Surgical treatment appears to be the most effective option but it is still controversial.

Conclusion: Laparoscopic neurectomy is a safe, effective and permanent option to treat meralgia paresthetica refractory to other conservative treatments.

© 2014 Sociedad Hispanoamericana de Hernia. Published by Elsevier España, S.L.U. This is an open access article under the CC BY-NC-ND license (<http://creativecommons.org/licenses/by-nc-nd/4.0/>).

Introducción

La meralgia parestésica o mononeuropatía del femorocutáneo lateral (MP) es una afección rara y poco conocida por los cirujanos. Se caracteriza por dolor y parestesias sobre la zona anterolateral del muslo, y su incidencia en EE. UU. ha sido cifrada por van Slobbe en un 4.3 por cada 10000 habitantes/año¹. Sin embargo, esta condición puede ser mucho más frecuente si consideramos que es infravalorada y confundida con otras afecciones lumbares. El nervio femorocutáneo lateral (NFCL) es puramente sensorial, discurre lateral al músculo psoas y alcanza el ligamento inguinal cerca de la espina iliaca anterolateral (EIAS) para después pasar a la pierna, donde transcurre superficial hasta alcanzar la rodilla. Aunque se han descrito múltiples etiologías, podemos considerar dos grandes formas, una idiopática (metabólica o mecánica) y otra iatrogénica (trauma o cirugía). La forma idiopática no tiene predominancia por sexo, aparece en la edad media de la vida, aunque se ha reportado en cualquier grupo de edad, y afecta típicamente de forma unilateral (20% bilateral). También se ha publicado una posible forma familiar¹⁻⁴.

El diagnóstico debe hacerse de forma clínica. El dolor típico es urente (como quemazón u hormigueo en la cara anterior del muslo) y se acompaña de cambios sensoriales en dicha zona. Este dolor aumenta cuando el paciente está parado de pie y al caminar. Deben excluirse otros procesos, como lesiones de la articulación sacroilíaca, alteraciones de cadera o columna, radiculopatías y espondilolistesis, metástasis en la cresta iliaca, apendicitis y hernia discal lumbar. La historia clínica, por tanto, es fundamental para orientar el diagnóstico, y debe completarse con una detallada exploración física por dermatomas. En la MP los reflejos y la fuerza muscular deben estar conservados. Una electromiografía y los potenciales provocados nos ayudaran después a confirmar la lesión⁴⁻⁶.

El tratamiento inicial de la MP debe ser conservador. Muchos casos pueden beneficiarse de la eliminación de los factores que conllevan la compresión del nervio (obesidad, ropa, cinturones, posturas defectuosas, etc.) y de una fisioterapia/rehabilitación. Cuando con estas medidas no es suficiente se puede recurrir a las infiltraciones y bloqueos, pero suelen ser una solución temporal, y al final los pacientes intratables deben ser evaluados para cirugía⁷⁻¹¹.

El objetivo de este trabajo es presentar un nuevo caso de MP: la descripción de la técnica de neurectomía laparoscópica totalmente extraperitoneal y realizar una actualización del tema, remarcando sus puntos de interés para los cirujanos.

Material y métodos

Caso clínico

Varón de 55 años de edad, sin antecedentes de interés hasta que en el año 2006 se le realizó una coronariografía por punción en muslo derecho. A partir de entonces el paciente inició dolor incapacitante sobre ingle y muslo. El dolor se agudizaba con la bipedestación prolongada. Durante 5 años fue tratado de forma conservadora por múltiples especialistas, como anestesiólogos/unidades del dolor (fármacos para el dolor neuropático como antiinflamatorios, analgésicos, corticoides, benzodiazepinas, mórnicos, etc.), fisioterapeutas (masajes, calor local, descargas, etc.), traumatólogos (infiltraciones de aductor, pubis, piramidal, columna, cordón escrotal, trocánter, isquion, etc.), urólogos y neurólogos, sin conseguir mejoría clínica.

En el año 2010 se le diagnosticó una posible hernia inguinal oculta como causa del dolor (ecografía no concluyente), y fue intervenido mediante hernioplastia anterior con malla tipo tapón (polipropileno de alta densidad). El dolor no desapareció. Como técnicas de estudio se realizaron ecografías, tomografías, resonancias, gammagrafía y electromiografía, sin llegar a un diagnóstico claro. Además, se le realizaron diversos bloqueos anestésicos de los nervios periféricos, aparte de radiofrecuencias del genitofemoral, ganglio dorsal espinal, simpático cervical, toracolumbar, sacro, del nervio femoral y del abdominogenital. En el año 2012 se le aconsejó realizar una triple neurectomía, que se llevó a cabo sin que resultara eficaz para controlar el dolor sobre el muslo. Ante la persistencia de los síntomas, que llegaron a limitar de manera completa su calidad de vida (perdió su trabajo), fue enviado a nuestra Unidad para su valoración. El dolor se registró como 9 en una escala de 0 a 10. Tras una nueva historia, se realizó una nueva electromiografía, que mostraba una ausencia de potenciales sensitivos del NFCL derecho y un bloqueo selectivo del NFCL, que resultó positivo con una eliminación inmediata del dolor, que duró 40 min. Los resultados apoyaban una posible lesión de este nervio, y se planteó realizar una laparoscopia para neurectomía extraperitoneal de dicho nervio. El paciente no presentó complicaciones y fue dado de alta a las 24 h. A los 6 meses, aunque con alguna molestia (escala visual analógica de 1) y entumecimiento, no necesitó tratamiento médico analgésico, y ahora realiza ejercicio con normalidad (fig. 1).

Técnica quirúrgica

La técnica anestésica es una general con infusión de propofol, remifentanil y sufentanil. La técnica de abordaje es la

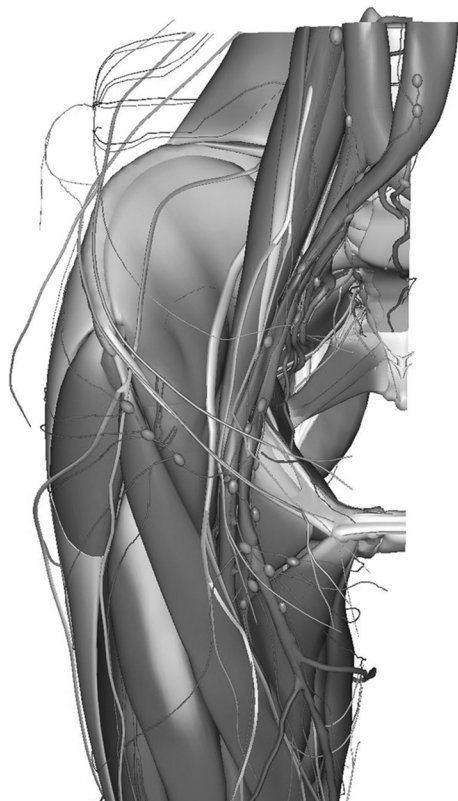

Figura 1 – Esquema de la distribución del nervio femorocutáneo lateral (Primal Interactive Hip; edición de 2013, en www.primalpictures.com). El nervio femorocutáneo aparece más brillante y en la zona externa de la figura.

habitual para tratar la hernia inguinal por laparoscopia totalmente extraperitoneal, mediante trocar balón de distensión y trocres auxiliares de trabajo sobre la línea media (2 de 5 mm). Se explora el espacio inguinal y se accede al anillo inguinal interno, donde se visualiza la malla implantada. Primero se localiza el nervio genitofemoral, que se visualiza paralelo y lateral a los vasos ilíacos, sobre el músculo psoas, hasta alcanzar el anillo inguinal interno, donde es atrapado en una zona de fibrosis. Antes de proceder a su sección, se disecciona todo su trayecto y después se extrae un segmento de 3-4 cm para estudio histológico. Después se localiza el NFCL sobre el músculo ilíaco, se disecciona su trayecto desde el ligamento inguinal hasta el borde lateral del psoas y se reseca (fig. 2) (en ambos casos, la histología confirma fibras nerviosas). Se retiran los trocres bajo visión directa y se concluye la intervención.

Revisión bibliográfica

Como método de investigación se realizó una búsqueda en PubMed, CINAHL y Proquest. Como palabras clave se utilizaron los términos *meralgia paresthetica*, *lateral femorocutaneous nerve*, *femorocutaneous neuropathy* y *femorocutaneous entrapment*. Se contempló como años de estudio el intervalo de 1970 a 2014. La mayoría de los artículos analizados fueron observacionales. La única revisión en Cochrane destacó la ausencia de

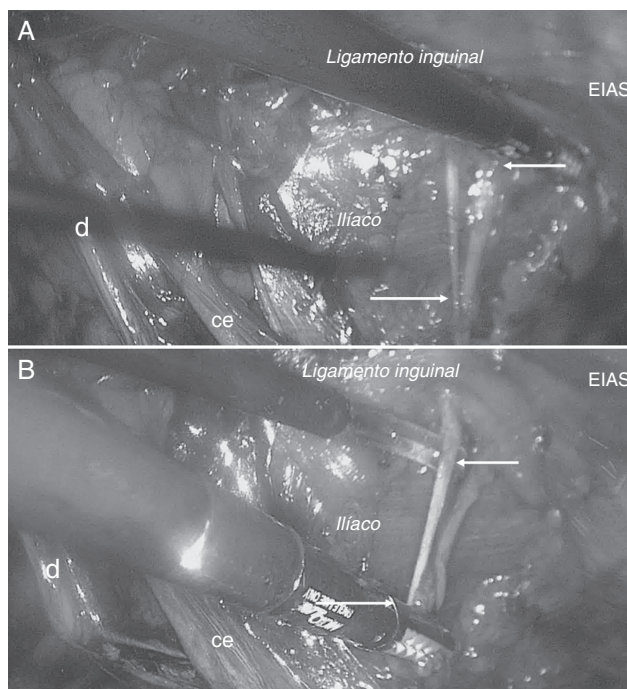


Figura 2 – Abordaje laparoscópico. Visión del nervio femorocutáneo lateral. A (superior): localización del nervio sobre el músculo ilíaco. B (inferior): neurectomía. ce: cordón espermático; d: deferente; EIAS: espina ilíaca anterossuperior.

estudios aleatorizados y de evidencias sobre su diagnóstico y tratamiento.

Anatomía clínica

Los cirujanos deberían conocer el trayecto del nervio femorocutáneo para poder evitar su lesión inadvertida durante una intervención quirúrgica, sea por abordaje abierto o laparoscópico. El NFC es un nervio sensitivo que se origina en las raíces L2-L3 y aparece en el borde lateral del psoas mayor. Desde el borde externo de este músculo emerge para cruzar la parte anteroinferior del músculo cuadrado lumbar, cruza el ilíaco en dirección mediolateral hasta la escotadura interespinosa (o innominada), entre este músculo y la aponeurosis lumboilíaca (o fascia ilíaca), en general por debajo de la arteria circunfleja ilíaca profunda, cerca del tracto iliopúbico. La fascia ilíaca está cubierta por la lámina abdominopelviana en el hombre (Chifflet) y la iliogenital en la mujer (Koch). Ambas delimitan con la fascia ilíaca el espacio retroperitoneal posterior, que es la vía de abordaje preperitoneal. Sale de la pelvis habitualmente por debajo del ligamento inguinal. Los estudios de Majkrzak indican que el nervio se sitúa hasta 3 cm medial a la EIAS y a 1.5 cm profundo al ligamento inguinal («zona de peligro anatómico»), y su punto más frecuente es a 1.25 cm de la EIAS, según Ray et al. Esta distancia parece que podría ser menor en los casos de MP idiopática (media de 0.52 cm). Pero no debemos olvidar que hasta en un 18% puede pasar lateral a la EIAS. En el muslo, perfora el tabique de la fascia lata y uno o dos traveses de dedo por debajo de la EIAS rodea el borde interno del

sartorio o lo atraviesa, único o dividido, para colocarse entre el músculo y la fascia lata. Termina originando 2 ramas: 1) una glútea o posterior que se dirige al trocánter mayor y piel de la región glútea, y 2) una crural o anterior que se subdivide llegando hasta la rótula e inervando la cara anterolateral del muslo entre el músculo y la fascia lata, en un trayecto de longitud de unos 10 cm (fig. 1)¹²⁻¹⁴. Las variaciones más comunes de este nervio son: a) división en la pelvis (a nivel preperitoneal); b) ausencia de la rama glútea; c) originarse del nervio crural (femoral); d) que siga el trayecto del nervio crural, o e) que esté ausente y sea suplido por el nervio genitofemoral.

Seguimiento

Los controles del paciente se realizaron de forma física y fueron recogidos en una base de datos informatizada, a los 7 días y 1, 3, 6 y 12 meses. Los parámetros intrahospitalarios evaluados fueron el tiempo quirúrgico, la morbilidad y la estancia hospitalaria. El dolor se cuantificaba según una escala visual analógica, entre 0 y 10 (en la que 0 supone una total ausencia de dolor, y 10, el máximo posible). Durante el seguimiento se evaluaron también la necesidad de tratamiento analgésico y la actividad física habitual.

Discusión

La MP es un raro padecimiento originado por la lesión del NFCL. Fue descrita por primera vez en 1878 por Bernhardt, y el término fue acuñado por Roth en 1895, por lo que también se la conoce como «síndrome de Bernhardt-Roth o meralgia parestésica de Roth»^{15,16}. Su etiología es muy variada, ya que dicho nervio puede verse afectado a cualquier nivel de su trayecto, desde su origen en la segunda raíz lumbar hasta su terminación sobre la cara anteroexterna del muslo. La variabilidad anatómica de su trayecto es tan elevada, además, que hace que su identificación y preservación durante una disección quirúrgica pueda ser realmente difícil^{12-14,17}. La llegada de la laparoscopia ha incrementado la incidencia de la MP derivada no solo de la disección quirúrgica sino también de la colocación de los trocares y de otras maniobras como el uso de dispositivos de fijación (*tackers*). Según Stark et al., la reparación de una hernia inguinal mediante abordaje laparoscópico ha quintuplicado su incidencia respecto al abordaje abierto¹⁸. Entre las causas documentadas de lesión del NFCL figuran las lesiones discales, compresión por el ligamento inguinal (obesos y embarazadas), fracturas, hematomas, abscesos o tumores cerca de la EIAS, obtención de injertos de cresta ilíaca, cirugías tanto por vía abierta como por abordaje laparoscópico (apendicectomía, colecistectomía, histerectomía, hernioplastia, linfadenectomías ilioinguinales, etc.), heridas sobre la cara externa del muslo, por compresión externa (fajas o corsés muy ajustados), por distensión (obesidad, embarazos o pérdida de peso considerable) y por montar en bicicleta¹⁹⁻²⁴.

¿Cómo hacer el diagnóstico de meralgia parestésica?

El diagnóstico de la MP debe ser fundamentalmente clínico, basado en las características del dolor, que empeora típicamente al permanecer de pie, y en la demostración de

alteración sensorial, parestesias o hipersensibilidad, sobre la región anterolateral del muslo. En ocasiones se puede encontrar un punto gatillo al golpear el nervio cerca del ligamento inguinal, y se reproducen los síntomas. La presencia de signos motores, como la debilidad del cuádriceps o del iliopsoas, nos debe remitir a otras etiologías como la neuropatía femoral o radiculopatía lumbar. Nouraei et al. han demostrado que los síntomas pueden reproducirse con la compresión de la pelvis, test que puede alcanzar una sensibilidad del 95 % y una especificidad del 93.3 % para la MP²⁵. Las pruebas complementarias son útiles para facilitar un diagnóstico diferencial y plantear el origen topográfico y etiológico de la lesión. Los estudios neurofisiológicos, como los de potenciales evocados y de conducción, pueden alcanzar una sensibilidad del 81 % y del 65 %, respectivamente. Un bloqueo anestésico con respuesta temporal refuerza aún más la confianza en el diagnóstico clínico⁴⁻⁶. Nuestro caso fue erróneamente diagnosticado con patología osteomuscular, y su retraso derivó en múltiples pruebas y tratamientos que complicaron su manejo posterior. Este retraso diagnóstico, en nuestro medio, podría estar relacionado con un pobre conocimiento de esta entidad por parte de muchos médicos y cirujanos.

¿Cómo manejar al paciente con meralgia parestésica?

La forma espontánea puede ser secundaria a un trastorno funcional de la columna lumbar o la pelvis. Suele explicarse como un pinzamiento resultado de un aumento de la presión debido al espasmo de los músculos que subyacen al ligamento, es decir, sobre el músculo psoas ilíaco y tensor de la fascia lata. Los espasmos o aumentos de la tensión del psoas y el ilíaco son una afección muy frecuente, causada por puntos gatillo musculares en disfunciones de la unión toracolumbar, la unión lumbosacra, la cadera e incluso el cóccix. De ahí que si normalizamos la función de la región lumbar y pélvica, y relajamos los músculos psoas ilíaco y tensor de la fascia lata, podríamos llegar a mejorar esta afección.

Inicialmente siempre debemos plantear medidas conservadoras que pueden llegar a ser efectivas en ciertos casos, como corregir la postura de la cadera para evitar una extensión excesiva, evitar prendas apretadas en las caderas, corregir una disimetría de miembros inferiores, la inactivación de los puntos gatillo del sartorio, psoas ilíaco y tensor de la fascia lata, fortalecer los músculos abdominales, etc. Houle ha documentado el posible beneficio del manejo quiropráctico combinando movilización pélvica, terapia miofascial, masajes transversos de fricción y ejercicios de resistencia⁸. En los casos en que no hay respuesta y los síntomas se hacen más severos se puede intentar la neuromodulación por radiofrecuencia pulsada o la infiltración perineural con lidocaína y prednisona, que puede realizarse bajo control anatómico o guiado por ecográfica. Tagliafico et al. refieren una eficacia para controlar el dolor del 80 % a las 2 semanas de la punción²⁶⁻²⁸.

Si las medidas conservadoras fracasan, se puede plantear la cirugía, pero no existe acuerdo ni respecto a la técnica (¿neurectomía o neurectomía?) ni respecto a la vía de abordaje (¿anterior o laparoscopia?).

(1) Se han descrito dos tipos de técnicas quirúrgicas, la neurectomía y la resección del nervio, cada una de ellas con sus ventajas y sus inconvenientes. La neurectomía (liberación del nervio del ligamento inguinal y transposición medial) ha demostrado ser eficaz para controlar el dolor en la MP un 60-95% de las veces, pero tiene como principales inconvenientes la posible presencia de un neuroma, las variaciones anatómicas en el trayecto del nervio, una inadecuada descompresión y una posible recurrencia de los síntomas. Para mejorar los resultados de la neurectomía necesitamos mejorar el diagnóstico y asegurar la liberación completa del nervio a nivel de la fascia ilíaca, ligamento inguinal y sobre el muslo. La neurectomía se considera la mejor opción si el nervio está muy dañado o están afectadas múltiples ramas. La posibilidad de recurrencia también parece ser menor, si el nervio es bien localizado. De nuevo, la variación en su trayecto debe tenerse en mente antes de diseñar el abordaje quirúrgico. Las complicaciones atribuidas a esta opción son una anestesia permanente sobre la cara anterior del muslo, probable restricción motora, infección local, sangrado y persistencia del dolor. Los pacientes deben ser advertidos de estas posibilidades en el trascurso del consentimiento informado sobre sus opciones terapéuticas²⁹⁻³¹. Algunos autores han sugerido utilizar la neurectomía como un tratamiento previo a la resección⁶. Emamhadi, en un estudio comparativo prospectivo, concluye que la resección es superior a la neurectomía. Esta segunda opción no es permanente, y el dolor recurre en todos los pacientes dentro de los 9 meses después del tratamiento¹⁰.

(2) La cirugía abierta supone un acceso anterior mediante una pequeña incisión infrainguinal, centrada sobre la EIAS, localizando el nervio y dividiendo el ligamento inguinal si es preciso. Pero la gran variabilidad en el trayecto del nervio respecto a la EIAS puede hacer dificultosa esta opción. En 2011, Bhardwaj y Lloyd propusieron el abordaje laparoscópico como una solución para evitar dicho problema³². Este abordaje puede realizarse de forma ambulatoria, y resulta fácil de aprender para aquellos cirujanos con experiencia en el tratamiento laparoscópico de la hernia inguinal. Nosotros lo hemos confirmado con este segundo caso que se presenta en la bibliografía y primero que se documenta de forma completa, ya que el publicado por Bhardwaj no incluye la descripción del caso clínico. Dada la complejidad de este por varias cirugías previas, planteamos el abordaje laparoscópico por permitirnos una magnífica visualización y exposición del nervio en su recorrido extraperitoneal y asegurar su sección antes de su bifurcación, cubriendo así casi todo el espectro de sus posibles lesiones³³.

En conclusión:

1. Un adecuado entrenamiento quirúrgico debe contemplar unos conocimientos precisos sobre la disposición anatómica del NFCL, para evitar su lesión durante la cirugía.
2. El abordaje laparoscópico de las hernias inguinales aumenta el riesgo de lesión del NFCL. La «zona de peligro anatómico» debe ser recordada antes de la disección o el grapado.
3. El diagnóstico clínico precisa un alto índice de sospecha. Su manejo debería realizarse en unidades especializadas.

4. La neurectomía laparoscópica es una opción segura y eficaz para tratar la MP refractaria a otros tratamientos conservadores.

Conflicto de intereses

El autor declara no tener ningún conflicto de intereses.

Agradecimientos

Al Dr. Erwin Koch Odstrcil, profesor titular, cátedra de Anatomía de la Facultad de Ciencias de la Salud, UNSTA. Miembro emérito de la Sociedad de Cirujanos de Tucumán (Argentina). Gracias, amigo, por tus ilustraciones y consejos.

BIBLIOGRAFÍA

1. Van Slobbe AM, Bohnen AM, Bersen RM, Koes BW, Biermasteinstra SM. Incidence rates and determinants in meralgia paresthetica in general practice. *J Neurol.* 2004;251:294-7.
2. Harney D, Patjin J. Meralgia paresthetica: Diagnosis and management strategies. *Pain Med.* 2007;8:669-77.
3. Cheatham SW, Kolber MJ, Salamh PA. Meralgia paresthetica: A review of the literature. *Int J Sports Phys Ther.* 2013;8:883-93.
4. Malin JP. Familial meralgia paresthetica with an autosomal dominant trait. *J Neurol.* 1979;221:133-6.
5. Patijn J, Mekhail N, Hayek S, Lataster A, van Kleef M, van Zundert J. Meralgia paresthetica. *Pain Pract.* 2011;11:302-8.
6. Grossman MG, Ducey SA, Nadler SS, Levy AS. Meralgia paresthetica: Diagnosis and treatment. *J Am Acad Orthop Surg.* 2001;9:336-44.
7. Alexander RE. Clinical effectiveness of electroacupuncture in meralgia paraesthetica: A case series. *Acupunct Med.* 2013;31:435-9.
8. Houle S. Chiropractic management of chronic idiopathic meralgia paresthetica: A case study. *J Chiropr Med.* 2012;11:36-41.
9. Berini SE, Spinner RJ, Jentoft ME, Engelstad JK, Staff NP, Suanprasert N, et al. Chronic meralgia paresthetica and neurectomy: A clinical pathologic study. *Neurology.* 2014;82:1551-5.
10. Emamhadi M. Surgery for Meralgia Paresthetica: Neurolysis versus nerve resection. *Turk Neurosurg.* 2012;22:758-62.
11. De Ruiter GC, Wurzer JA, Kloet A. Decision making in the surgical treatment of meralgia paresthetica: Neurolysis versus neurectomy. *Acta Neurochir (Wien).* 2012;154:1765-72.
12. Majkrzak A, Johnston J, Kacey D, Zeller J. Variability of the lateral femoral cutaneous nerve: An anatomic basis for planning safe surgical approaches. *Clin Anat.* 2010;23:304-11.
13. Ray B, D'Souza AS, Kumar B, Marx C, Ghosh B, Gupta NK, et al. Variations in the course and microanatomical study of the lateral femoral cutaneous nerve and its clinical importance. *Clin Anat.* 2010;23:978-84.
14. Moritz T, Prosch H, Berzaczky D, Happak W, Lieba-Samal D, Bernathova M, et al. Common anatomical variation in patients with idiopathic meralgia paresthetica: A high resolution ultrasound case-control study. *Pain Physician.* 2013;16:E287-93.
15. Bernhardt M. Neuropathologische beobachtungen. I. Periphäre lahmungen. *D Arch Klin Med.* 1878;22:362-93.

16. Roth VK. Muscular tabes. I. General part. Progressive muscular atrophy: Historical review, casuistics and references. Moscow: Kartzev Publisher; 1895.
17. Natsis K, Paraskevas G, Tzika M, Papathanasiou E. Variable origin and ramification pattern of the lateral femoral cutaneous nerve: a case report and neurosurgical considerations. *Turk Neurosurg.* 2013;23:840-3.
18. Stark E, Oestreich K, Wendi K, Rumstadt B, Haggmuller E. Nerve irritation after laparoscopic hernia repair. *Surg Endosc.* 1999;13:878-81.
19. Hsu C, Wu C, Lin S, Cheng K. Anterior superior iliac spine avulsion fracture presenting as meralgia paresthetica in an adolescent sprinter. *J Rehabil Med.* 2014;46:188-90.
20. Cho KT, Lee HJ. Prone position-related meralgia paresthetica after lumbar spinal surgery: A case report and review of the literature. *J Korean Neurosurg Soc.* 2008;44:392-5.
21. Polidori L, Magarelli M, Tramutoli R. Meralgia paresthetica as a complication of laparoscopic appendectomy. *Surg Endosc.* 2003;17:831-4.
22. Yamout B, Tayyim A, Farhat W. Meralgia paresthetica as a complication of laparoscopic cholecystectomy. *Clin Neurol Neurosurg.* 1994;96:143-4.
23. Nahabedian MY, Dellon AL. Meralgia paresthetica: etiology, diagnosis, and outcome of surgical decompression. *Ann Plast Surg.* 1995;35:590-4.
24. Felix EL. Laparoscopic inguinal hernia repair. Mastery of endoscopic and laparoscopic surgery. 2nd Ed. Philadelphia: Lippincott Williams and Wilkins; 2006. p. 501-12.
25. Nouraei SAR, Anand B, Spink G, O'Neill KS. A novel approach to the diagnosis and management of meralgia paresthetica. *Neurosurgery.* 2007;60:696-700.
26. Khalil N, Nicotra A, Rakowicz W. Treatment for meralgia paresthetica. *Cochrane Database Syst Rev.* 2008;3:CD004159.
27. Choi HJ, Choi SK, Lim YJ. Pulsed radiofrequency neuromodulation treatment on the lateral femoral cutaneous nerve for the treatment of meralgia paresthetica. *J Korean Neurosurg Soc.* 2011;50:151-3.
28. Tagliafico A, Serafini G, Lacelli F, Perrone N, Valsania V, Martinoli C. Ultrasound-guided treatment of meralgia paresthetica (lateral femoral cutaneous neuropathy). *J Ultrasound Med.* 2011;30:1341-6.
29. Chen CK, Phui VE, Saman MA. Alcohol neurolysis of lateral femoral cutaneous nerve for recurrent meralgia paresthetica. *Agri.* 2012;24:42-4.
30. Ritchie JM. The aliphatic alcohols. En: Goodman LS, Gilman A, editores. Goodman and Gilman's the pharmacological basis of therapeutics. 6th ed New York: Macmillan; 1980. p. 376-90.
31. Son BC, Kim DR, Kim IS, Hong JT, Sung JH, Lee SW. Neurolysis for meralgia paresthetica. *J Korean Neurosurg Soc.* 2012;51:363-6.
32. Bhardwaj N, Lloyd DM. Laparoscopic relief of meralgia paresthetica. *Ann R Coll Surg Engl.* 2011;93:491.
33. Moreno-Egea A, Borrás-Rubio E. Selective ambulatory transabdominal retroperitoneal laparoscopic neurectomy to treat refractory neuropathic groin pain. *Rev Hispanoam Hernia.* 2014;02:67-71.