



Nota clínica

Hernia incisional lumbar complicada originada en el sitio quirúrgico de una artroplastia de cadera



Luis Jaramillo Rojas^{a,b}, Catalina Valenzuela Vega^a, Marcelo A. Beltrán Saavedra^{a,b,*}, Eduardo A. Olivares Beaumont^b, Javier Arcos Palominos^b y Tatiana Fuentes Menares^b

^a Servicio de Cirugía, Hospital San Juan de Dios, La Serena, Chile

^b Departamento de Clínicas, Facultad de Medicina, Universidad Católica del Norte, IV Región, Chile

INFORMACIÓN DEL ARTÍCULO

Historia del artículo:

Recibido el 10 de mayo de 2014

Aceptado el 29 de mayo de 2014

On-line el 22 de julio de 2014

Palabras clave:

Hernia incisional

Hernia lumbar

Artroplastia de cadera

R E S U M E N

En el presente artículo se discute un caso muy raro de hernia incisional lumbar complicada, secundaria a artroplastia total de cadera. Se trata de una paciente con el antecedente de artroplastia bilateral de cadera (5 años atrás en otra institución), hospitalizada por pancreatitis aguda edematosa que se trató en forma conservadora. En el momento del ingreso se tomó una tomografía abdominal que describía, como hallazgo incidental, la presencia de una hernia lumbar izquierda en estrecha relación con una prótesis de cadera. Notablemente, la paciente refería solo ocasionales molestias inespecíficas en el sitio de su hernia. En el día 30.º de hospitalización la hernia se incarceró y posteriormente se estranguló. La severidad de esta complicación llevó al fallecimiento de la paciente. A pesar de su rareza, estas hernias deben incluirse dentro del diagnóstico diferencial de cualquier masa lumbar y de las complicaciones tardías en pacientes sometidos a artroplastia de cadera.

© 2014 Sociedad Hispanoamericana de Hernia. Publicado por Elsevier España, S.L.U.

Todos los derechos reservados.

Complicated lumbar incisional hernia originating at the surgical site of hip arthroplasty

A B S T R A C T

This article discusses an uncommon case of complicated incisional lumbar hernia secondary to total hip arthroplasty. A female patient with the antecedent of bilateral total hip arthroplasty 5 years ago at another institution was hospitalized for acute edematous pancreatitis, conservative treatment was instituted. An initial abdominal computerized tomography showed the incidental finding of a left lumbar hernia in close relationship with a hip prosthesis. Remarkably, the patient had only occasional unspecific nuisances located over her hernia. During the 30th day of hospital stay, the incisional hernia became incarcerated and the intestinal contents strangulated. The severity of this complication, finally

Keywords:

Incisional hernia

Lumbar hernia

Hip arthroplasty

* Autor para correspondencia: C/ Manuel Antonio Caro, núm. 2629. Casilla de correo: 912. La Serena, IV Región, Chile.

Correo electrónico: beltran.01@yahoo.com (M.A. Beltrán Saavedra).

<http://dx.doi.org/10.1016/j.rehah.2014.05.004>

2255-2677/© 2014 Sociedad Hispanoamericana de Hernia. Publicado por Elsevier España, S.L.U. Todos los derechos reservados.

lead to the patient's decease. Despite its rarity, these hernias should be included within the differential diagnosis of flank masses and late hip arthroplasty symptomatic complications.

© 2014 Sociedad Hispanoamericana de Hernia. Published by Elsevier España, S.L.U. All rights reserved.

Introducción

La artroplastia de cadera se asocia a múltiples complicaciones, entre las que se han descrito las hernias de tejidos blandos (como el músculo vasto lateral a través de la fascia lata¹). Otros autores han comunicado la herniación de contenidos abdominales a través de incisiones utilizadas para la toma de injertos de cresta ilíaca^{2,3}. Sin embargo, la herniación del contenido abdominal a través de una hernia incisional secundaria a la reparación de una articulación coxofemoral o artroplastia de cadera se ha descrito en una sola ocasión⁴. El presente caso describe una hernia incisional como consecuencia de una artroplastia de cadera. La hernia fue diagnosticada cuando se complicó, y llevó al desenlace fatal de la paciente portadora del defecto.

Caso clínico

Mujer de 72 años de edad y de constitución obesa, hospitalizada en nuestra institución con el diagnóstico de pancreatitis aguda biliar edematosa. La paciente tenía la siguiente comorbilidad: diabetes, hipotiroidismo e insuficiencia cardiaca crónica (secundaria a cardiopatía chagásica). Además, era portadora de marcapasos cardíaco y 3 stents coronarios. Cinco años atrás había sido intervenida quirúrgicamente por artrosis de cadera bilateral en otra institución, y se le instalaron 2 prótesis totales de cadera. Al segundo día de su hospitalización se le tomó una tomografía abdominal computarizada (TAC) para estadificar su pancreatitis. En este estudio se observó un hallazgo inesperado: debido a que el examen físico no lo había identificado de forma previa, la paciente tenía una hernia incisional no complicada en el flanco izquierdo (fig. 1), que producía solo ocasionalmente molestias inespecíficas. La hernia se localizaba inmediatamente sobre la cresta ilíaca en íntima relación con una prótesis de artroplastia de cadera. Se observó que la prótesis derecha se encontraba fijada al hueso con 3 tornillos, a diferencia de la prótesis izquierda, en la que se utilizaron 6 para fijarla (3 de ellos sobre tejidos blandos, que posiblemente constituían la causa de la disrupción de la aponeurosis y la consecuente hernia, y que servían además como testigos de un procedimiento más difícil y laborioso comparado con la cirugía del lado derecho) (fig. 1A) En los cortes transversales del TAC se observaban las relaciones del saco herniario y su contenido con la cresta ilíaca y los tornillos metálicos de la prótesis (figs. 1B, 1C y 1D). La cresta ilíaca presentaba un defecto en su contorno, debido seguramente a algún daño sufrido durante la cirugía de instalación de la prótesis de cadera. Este defecto también contribuyó, posiblemente, a la formación de la hernia (fig. 1C). En este caso el tratamiento de la pancreatitis fue conservador, debido a la naturaleza edematosa de esta y a que la paciente estaba

recuperándose. Sin embargo, el día 30.º de hospitalización la paciente sufrió una súbita descompensación con importante compromiso del estado general y choque severo. El abdomen se encontraba distendido, tenso y doloroso, y los ruidos hidroaéreos estaban disminuidos. El cuadro clínico fue compatible con un síndrome compartimental. Se realizó un TAC, que mostró una importante dilatación del colon y el colon sigmoides encarcerado en la hernia incisional (fig. 2A). Los cortes transversales mostraban el saco herniario y su contenido encarcerado constituido principalmente por colon sigmoides (fig. 2B). En los cortes coronales se observaba el defecto de la cresta ilíaca, causado probablemente por una cirugía laboriosa de reemplazo de cadera (fig. 2C). Aproximadamente 16 h después de la descompensación inicial la paciente fue operada mediante una laparotomía mediana supra- e infraumbilical, y se encontró una peritonitis purulenta difusa. Parte del colon descendente y del colon sigmoides se encontraban estrangulados, necróticos y perforados dentro del anillo herniario. Por esta razón se realizó una hemicolectomía izquierda, dejando una colostomía de colon transverso, el muñón rectal cerrado y a la paciente, laparostomizada. No se realizó ningún intento por reparar la hernia. El periodo posoperatorio inmediato se caracterizó por inestabilidad hemodinámica y, lamentablemente, la paciente falleció después de 12 h.

Discusión

La hernia incisional secundaria a artroplastia de cadera se ha descrito previamente en una sola ocasión en la literatura científica. Los cirujanos que trataron esta hernia supusieron inicialmente que la tumoración sobre la incisión quirúrgica se trataba de un seroma posoperatorio y pensaron en puncionarlo. Afortunadamente, realizaron en primer lugar un TAC, que reveló una hernia incisional que contenía asas de intestino delgado y colon. Este caso ilustra lo inusual que es este tipo de hernia⁴. En el caso que aquí nos ocupa, la paciente fue hospitalizada por una pancreatitis aguda, y la hernia incisional se descubrió de forma incidental en el TAC inicial. Esta hernia fue considerada como un hallazgo; sin embargo, cuando se encarceró y su contenido intestinal se estranguló desarrollando un síndrome compartimental como se ha descrito en hernias estranguladas⁵, adquirió importancia clínica.

Las hernias incisionales han sido clasificadas recientemente por la Sociedad Europea de Hernia (EHS, por sus siglas en inglés) de acuerdo a su tamaño y localización⁶. Según dicha clasificación, la hernia de esta paciente correspondería a una gran (W3) hernia lumbar (L4). Las hernias lumbares se consideran hernias de resolución compleja, y a los pacientes portadores de estos defectos, como pacientes con riesgo moderado para complicaciones y recurrencias⁷. Las hernias lumbares son infrecuentes, y se producen en el área

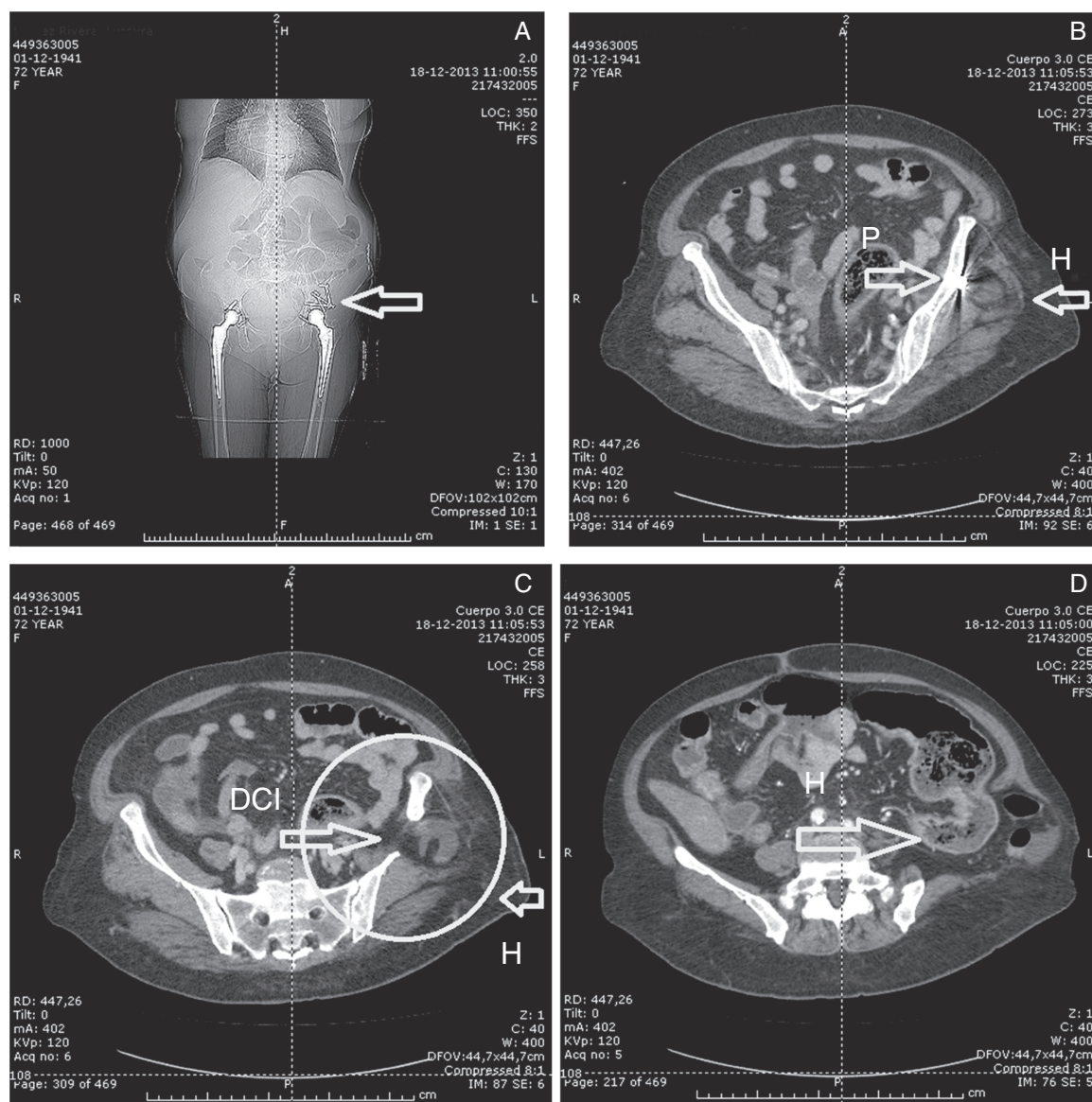


Figura 1 – A. Radiografía simple de abdomen que muestra una hernia incisional en el flanco izquierdo inmediatamente sobre una prótesis total de cadera. La flecha apunta hacia los numerosos tornillos utilizados para fijar la prótesis al hueso ilíaco, lo que testifica un procedimiento más complejo que el que se realizó para el lado derecho. B. Corte transversal que muestra la cresta ilíaca y un artefacto metálico producido por los tornillos de la prótesis de cadera (P) y su relación con el saco herniario (H). C. Corte transversal que muestra un defecto en la cresta ilíaca (DCI) y su relación con el saco herniario (H). D. Corte transversal que muestra el saco herniario y su contenido, constituido principalmente por colon descendente y colon sigmoideos (H).

anatómica delimitada cranealmente por la 12.^a costilla, caudalmente por la cresta ilíaca, medialmente por el músculo erector de la columna y lateralmente por el músculo oblicuo externo⁶⁻¹⁰. Las hernias lumbares pueden ser primarias, con una frecuencia del 20%, y se presentan en el triángulo lumbar inferior o de Petit y en el triángulo lumbar superior o de Grynfeldt, que se consideran áreas anatómicas de debilidad de la pared abdominal^{8,9}. La mayor parte de las hernias lumbares (80%) se presentan de forma secundaria a traumatismos o a intervenciones quirúrgicas⁸⁻¹². La causa más común de hernia incisional lumbar es la nefrectomía; otras causas menos frecuentes son la cirugía de reparación de aneurisma aórtico

y la toma de injertos de cresta ilíaca^{2,3,9,11}. En el presente caso debe notarse que la artroplastia realizada dañó considerablemente la cresta ilíaca de forma probablemente similar al daño que sufre la cresta ilíaca de los pacientes con hernias incisionales en quienes se tomaron injertos óseos. Debido a estos defectos de la cresta ilíaca observados en el TAC realizado a la paciente, podría concluirse que la causa de la hernia incisional es similar a la de las hernias que se producen en pacientes en los que se toman injertos de cresta ilíaca. Además del daño a la cresta ilíaca, el número de tornillos utilizado para fijar la prótesis al hueso demuestra que la cirugía fue difícil, laboriosa y cruenta, que dañó la aponeurosis de los músculos de

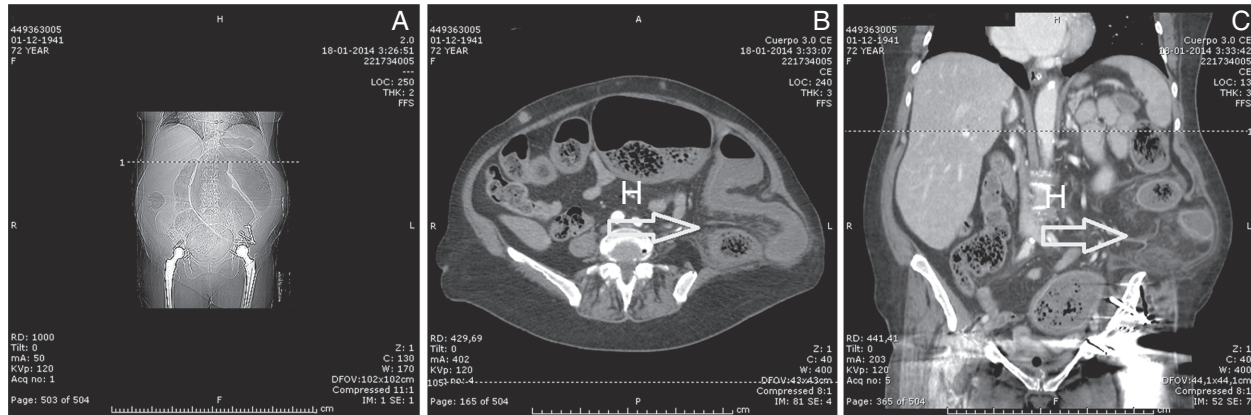


Figura 2 – A. Radiografía simple de abdomen que muestra la dilatación del colon secundaria a su incarceration en la hernia incisional. B. Corte transversal que muestra el contenido del saco herniario (H), constituido principalmente por colon sigmoides. C. Corte coronal que muestra el saco herniario (H) y su contenido protruyendo sobre la cresta ilíaca. Este corte muestra claramente el daño que la cirugía de prótesis de cadera produjo en el hueso ilíaco.

la pared abdominal y que, finalmente, produjo la hernia. Sin que importe la causa de esta, las hernias lumbares son infrecuentes, con una frecuencia que varía entre el 1% y el 4% de todas las hernias de la pared abdominal^{4,8,11}. Las hernias lumbares tienen un riesgo del 25% de incarceration y del 8-10% de estrangulación^{4,11}. La mayoría de estas hernias son asintomáticas, pero pueden producir dolor y ocasionales molestias inespecíficas. Los síntomas que una hernia lumbar asociada a artroplastia de cadera podría producir deben diferenciarse de otras causas similares de dolor en estos pacientes, como hernias musculares¹ y hernias del agujero obturador¹³. La de esta paciente era asintomática y se presentó con la complicación descrita, que la llevó a un desenlace fatal.

La reparación protésica de las hernias lumbares puede realizarse mediante cirugía abierta con abordaje retroperitoneal o retromuscular, y mediante cirugía laparoscópica con abordaje intra- o extraperitoneal, con lo que habitualmente se obtienen resultados satisfactorios⁸⁻¹². Sin embargo, el riesgo de recurrencia es elevado, sin que importe la técnica utilizada⁹⁻¹². En el presente caso no se intentó reparar la hernia debido a la gravedad de la paciente y a su inestabilidad hemodinámica, por lo que se concluyó el procedimiento lo más rápidamente posible.

Conclusiones

Las hernias incisionales lumbares son infrecuentes, y la mayoría son secundarias a cirugía renal; por otro lado, las hernias lumbares secundarias a artroplastia de cadera constituyen una de las causas más infrecuentes de este tipo de hernia. Estas hernias deben considerarse dentro del diagnóstico diferencial de cualquier tumoración del flanco o lumbar y de las posibles complicaciones tardías sintomáticas en pacientes sometidos a artroplastia de cadera.

Conflicto de intereses

Los autores declaran no tener ningún conflicto de intereses.

BIBLIOGRAFÍA

- Higgs JE, Chong A, Haertsch P, Sekel R, Leicester A. An unusual cause of thigh pain after total hip arthroplasty. *J Arthroplasty*. 1995;10:203-4.
- Bosworth DM. Repair of hernia through iliac crest defects. *J Bone Joint Surg Am*. 1955;37:1069-73.
- Cowley SP, Anderson LD. Hernias through donor sites for iliac-bone grafts. *J Bone Joint Surg Am*. 1983;65:1023-5.
- Steinfeld R, Trousdale RT, Farley DR. A large lumbar hernia presenting as a flank mass after total hip arthroplasty. *J Arthroplasty*. 2001;16:1078-80.
- Beltrán MA, Villar RA, Cruces KS. Abdominal compartment syndrome in patients with strangulated hernia. *Hernia*. 2008;12:613-20.
- Muysoms FE, Miserez M, Berrevoet F, Campanelli G, Champault GC, Chelala E <ET AL>. Classification of primary and incisional abdominal wall hernias. *Hernia*. 2009;13:407-14.
- Slater NJ, Montgomery A, Berrevoet F, Carbonell AM, Chang A, Franklin M <ET AL>. Criteria for definition of a complex abdominal wall hernia. *Hernia*. 2014;18:7-17.
- González FJ, Paulos A, López M, Conde RF, González S, Barreiro F <ET AL>. Hernia de Grynfelt. Discusión y manejo. *Rev Hispanoam Hernia*. 2014;2:63-6.
- Salameh JR, Salloum EJ. Lumbar incisional hernias: Diagnostic and management dilemma. *J Soc Laparosc Surg*. 2004;8:391-4.
- Veyrie N, Poghosyan T, Corigliano N, Canard G, Servajeant S, Bouillot JL. Lateral incisional hernia repair by the retromuscular approach with polyester standard mesh: Topographic considerations and long-term follow-up of 16 consecutive patients. *World J Surg*. 2013;37:538-44.
- Edwards C, Geiger T, Bartow K, Ramaswamy A, Fearing N, Thaler K <ET AL>. Laparoscopic transperitoneal repair of flank hernias: A retrospective review of 27 patients. *Surg Endosc*. 2009;23:2692-6.
- Moreno-Egea A, Baena EG, Calle MC, Martínez JA, Albasini JL. Controversies in the current management of lumbar hernias. *Arch Surg*. 2007;14:82-8.
- Gaung ME, Tan SG, Dias J. Strangulated obturator hernia masquerading as pain form total hip replacement. *J Bone Joint Surg Am*. 1992;74-B, 782-783.