

Nota clínica

Hernia de Amyand (tipo 2 de Losanoff) diagnosticada preoperatoriamente y tratada mediante hernioplastia con malla biológica



Leire Agirre Etxabe^{a,*}, Mikel Prieto Calvo^a, Ander García Etxebarria^b, José María García González^a, Aingeru Sarriugarte Lasarte^a y Alberto Colina Alonso^a

^a Servicio de Cirugía General y del Aparato Digestivo, Hospital Universitario de Cruces, Barakaldo, Vizcaya, España

^b Servicio de Radiodiagnóstico, Hospital Universitario de Cruces, Barakaldo, Vizcaya, España

INFORMACIÓN DEL ARTÍCULO

Historia del artículo:

Recibido el 9 de marzo de 2014

Aceptado el 15 de abril de 2014

On-line el 10 de junio de 2014

Palabras clave:

Hernia
Amyand
Losanoff

Keywords:

Hernia
Amyand
Losanoff

R E S U M E N

La hernia de Amyand es una entidad infrecuente. Se trata de una hernia inguinal que contiene el apéndice cecal, que puede ser normal (lo más habitual) o estar inflamado, abscesificado e incluso perforado. Habitualmente, el diagnóstico se realiza durante la intervención quirúrgica. En la bibliografía médica publicada se han descrito pocos casos con diagnóstico preoperatorio, por lo que es muy importante una alta sospecha clínica de esta entidad en hernias inguinales encarceladas de cara al diagnóstico diferencial y a valorar la solicitud de pruebas de imagen (ecografía abdominal o tac) en función de los hallazgos exploratorios. El tratamiento es quirúrgico, y consiste en una apendicectomía o reducción del apéndice cecal en la cavidad abdominal asociado a herniorrafia o hernioplastia. El caso clínico que se presenta a continuación se diagnosticó preoperatoriamente (previamente se habían publicado solo 4 casos mediante tac) y supone el segundo caso de hernia de Amyand tratado mediante hernioplastia con malla biológica en la bibliografía revisada.

© 2014 Sociedad Hispanoamericana de Hernia. Publicado por Elsevier España, S.L.U. Todos los derechos reservados.

Amyand's hernia (Losanoff's type 2) preoperatively diagnosed and treated with hernioplasty with biological mesh

A B S T R A C T

Amyand's hernia is a rare inguinal hernia that includes the cecal appendix, which could either be normal (the most common case) inflamed, abscessified or even perforated. This is discovered during surgery. Literature has described few cases with a preoperative diagnosis, therefore high clinical suspicion is key to these incarcerated inguinal hernias when performing a differential diagnosis and assessing the need for imaging (abdominal ultrasound

* Autora para correspondencia: Servicio de Cirugía General y del Aparato Digestivo, Hospital Universitario de Cruces, Barakaldo, Vizcaya, España.

Correo electrónico: leire.agirreetxabe@osakidetza.net (L. Agirre Etxabe).

<http://dx.doi.org/10.1016/j.rehah.2014.04.003>

2255-2677/© 2014 Sociedad Hispanoamericana de Hernia. Publicado por Elsevier España, S.L.U. Todos los derechos reservados.

or computed tomography) based on the physical examination. Surgical treatment consists of appendectomy or appendix reduction to the abdominal cavity, associated with a herniorrhaphy or hernioplasty. We present a clinical case that was preoperatively diagnosed, where previously only 4 cases had been diagnosed with a computed tomography. It marks the second case of Amyand's hernia treated with a hernioplasty with biological mesh in the literature reviewed.

© 2014 Sociedad Hispanoamericana de Hernia. Published by Elsevier España, S.L.U. All rights reserved.

Introducción

La hernia de Amyand es una entidad poco frecuente, ya que se estima una incidencia del 0.28% al 1% del total de las hernias inguinales¹⁻³. Normalmente se trata de una hernia inguinal que contiene el apéndice vermiforme sin inflamación, y es un hallazgo casual durante la intervención quirúrgica. Si este apéndice cecal aparece en una hernia crural, esta se denomina «hernia de Garengeot». La incidencia de una apendicitis en el saco de una hernia inguinal es del 0.07-0.13%¹⁻³.

El primer autor en describir el apéndice cecal sin signos inflamatorios dentro del saco de una hernia inguinal indirecta fue Garangeot, en 1731⁴. En 1735, Claudius Amyand realizó la primera apendicectomía en una hernia inguinal encarcelada que contenía una apendicitis perforada por un alfiler con fístula enterocutánea en un niño de 11 años, y dio nombre a dicha patología⁴. Posteriormente, en 1973 Ryan describió 11 casos de 8962 apendicitis, localizándolos en sacos herniarios indirectos inguinales (0.3%)^{4,5}.

Se trata de una rara entidad que de forma habitual se diagnostica intraoperatoriamente, ya que un diagnóstico preoperatorio es excepcional (se han descrito únicamente 4 casos mediante tac⁶⁻⁹). El diagnóstico diferencial de esta patología en el contexto clínico de una hernia inguinal en cirugía de urgencia requiere un alto índice de sospecha clínica (localización derecha herniaria, inicio menos súbito que una hernia estrangulada, dolor abdominal con localización en fosa iliaca derecha y fiebre), y puede estar asociado a hallazgos analíticos de sepsis¹⁰.

El caso clínico que se presenta a continuación se diagnosticó preoperatoriamente, y supone el segundo caso de hernia de Amyand tratado mediante hernioplastia con malla biológica en la bibliografía revisada.

Caso clínico

Presentamos el caso clínico de un varón de 70 años, sin ningún antecedente de interés, que acudió al servicio de urgencias refiriendo una tumoración inguinal derecha dolorosa de forma progresiva de 24 h de evolución. El paciente se encontraba afebril, estable hemodinámicamente y con buen estado general. En la exploración presentaba un abdomen blando y depresible, doloroso en la palpación profunda en la fosa iliaca derecha, que mostraba una tumoración inguinal derecha pétreo, eritematosa y caliente, sin variación con maniobras de Valsalva. Se solicitó una analítica con elevación de reactantes de fase aguda (proteína C reactiva de 3.9 mg/dl, leucocitos de

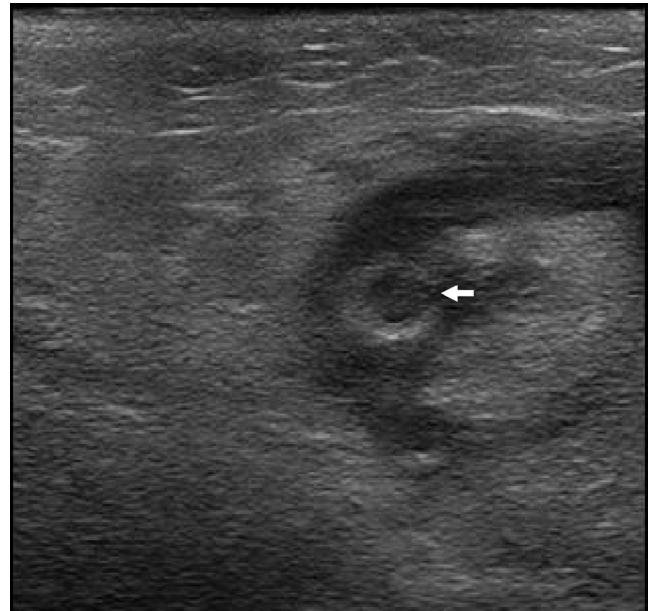


Figura 1 – Ecografía abdominopélvica: Perforación (flecha) del apéndice en un corte transversal del conducto inguinal derecho.

7 000/ml asociado a neutrofilia 70.8%) y una ecografía urgente (fig. 1), pero ante la dificultad del diagnóstico diferencial, y a criterio del radiólogo de guardia, se realizó también un tac abdominal en el que se evidenció una herniación inguinal indirecta encarcelada que contenía el apéndice cecal perforado asociado a colección (fig. 2). Se realizó una intervención quirúrgica urgente bajo anestesia general y profilaxis antibiótica con 2 g de amoxicilina/clavulánico intravenoso (30 min antes de la cirugía). El abordaje quirúrgico realizado fue una transherniotomía con incisión transversa de 6 cm de longitud con campos quirúrgicos embebidos en povidona yodada. Se procedió a la apertura del saco herniario con orificio inguinal interno de 2 cm (PL2 según la clasificación de la Sociedad Europea de Hernia), con lo que se objetivó una apendicitis aguda perforada asociada a colección purulenta (fig. 3); se realizó una apendicectomía, resección de saco herniario y, dados los datos de sepsis local de pared abdominal, hernioplastia plana con malla biológica de dermis acelular porcina (Permacol™, Covidien) previa configuración de la misma, fijada con puntos sueltos de polipropileno 3/0 (Prolene™, Ethicon) en pubis, ligamento inguinal y tendón conjunto. No se dejó drenaje en herida quirúrgica. En el posoperatorio el paciente evolucionó

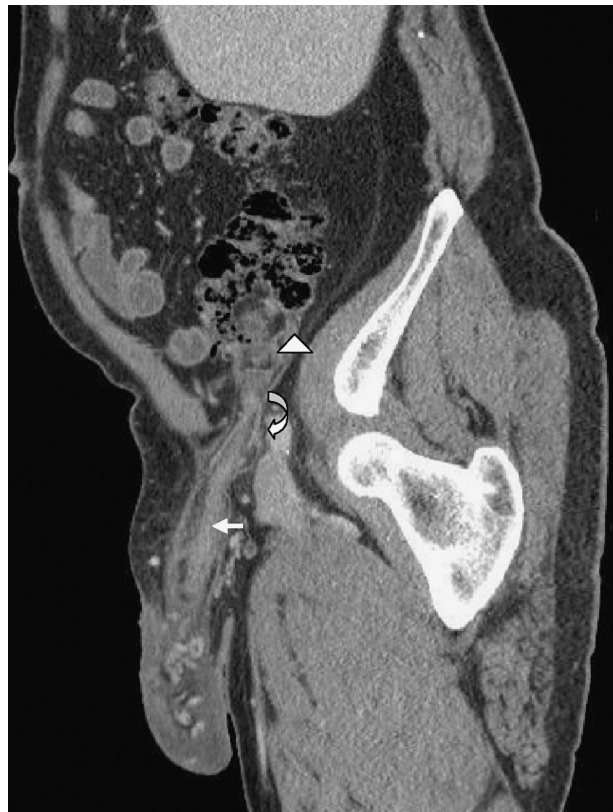

Figura 2 – Tac abdominopélvico: apéndice (flecha blanca) originado en la región cecal (punta de flecha) que sigue el conducto inguinal derecho (flecha curva) y llega hasta la bolsa escrotal derecha.

favorablemente, manteniendo antibioticoterapia durante 24 h, y fue dado de alta a las 48 h de la intervención sin tratamiento antibiótico. Transcurridos 10 meses de la intervención, tras ser valorado en consultas externas, el paciente se encuentra asintomático, sin complicaciones ni datos de recidiva herniaria.

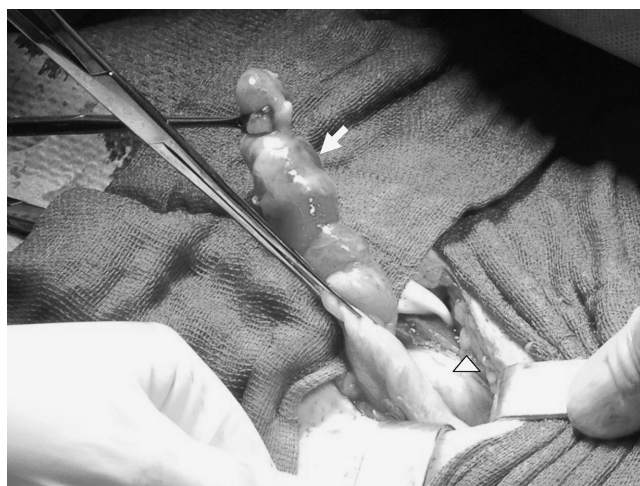

Figura 3 – Apendicitis aguda perforada (flecha blanca) asociada en hernia inguinal indirecta encarcelada (punta de flecha).

Discusión

El primer autor en describir una hernia de este tipo fue Garangeot, en 1731⁴. En 1735, Claudius Amyand realizó la primera apendicectomía en una hernia inguinal encarcelada que contenía una apendicitis perforada⁴.

Se han descrito casos de hernia de Amyand en pacientes con edades comprendidas entre 3 semanas y 92 años^{1,11}. Esta patología es 3 veces más frecuente en niños que en adultos, debido a la persistencia del proceso vaginal en la población pediátrica¹¹.

La hernia de Amyand es una patología con muy baja prevalencia (del 0.28 % al 1 % del total de las hernias inguinales¹⁻³). Normalmente se trata de una hernia inguinal que contiene el apéndice vermiforme sin inflamación, y este puede encontrarse inflamado, abscesificado e incluso perforado. Se ha publicado una mortalidad, principalmente relacionada con la difusión peritoneal de la infección, de entre el 5.5 % y el 30 %^{1,2}. Presenta un porcentaje de infección de herida quirúrgica en torno al 5.5 %, aunque se encuentran series de hasta el 50 %¹.

El diagnóstico preoperatorio de la hernia de Amyand es excepcional, por lo que debe sospecharse ante una hernia inguinal derecha (excepcionalmente izquierda), encarcelada con signos de peritonitis local y datos sépticos clínico-analíticos sin cuadro de obstrucción intestinal¹⁰. Es de especial importancia, en caso de sospecha clínica, no realizar maniobras de taxis. La fiebre y la leucocitosis no son constantes, tal y como se dio en nuestro caso¹².

Para el diagnóstico preoperatorio la prueba de imagen fundamental sería el tac⁶⁻⁹. Se describe la gran utilidad del corte sagital en el diagnóstico de esta entidad⁷. Descritos en la literatura existen 4 casos de diagnóstico preoperatorio mediante tac de esta poco frecuente entidad⁶⁻⁹, y un caso mediante ecografía y tac, al igual que en nuestro caso¹³.

El abordaje mayoritario es mediante transherniotomía con reparación herniaria vía anterior^{1-6,8-14}, aunque se han descrito abordajes combinados mediante laparotomía en casos de peritonitis o abscesos abdominales^{1,15}. Actualmente, la incidencia de la cirugía laparoscópica de esta patología está en aumento. Vermillion *et al.* describió el primer caso⁶, y se han publicado incluso abordajes extraperitoneales laparoscópicos¹⁶. No existe consenso en cuanto al tratamiento del apéndice cecal: aunque la actitud mayoritaria implica la apendicectomía en caso de apéndice sin inflamación o patológico, algunos grupos defienden no realizar dicho procedimiento en caso de apéndice cecal sin inflamación⁸. La técnica de elección en el tratamiento de la hernia inguinal implica el uso de material protésico, ya que presenta menores tasas de recidiva que las reparaciones anatómicas¹⁷. Dado que el material de malla protésica puede provocar un aumento de la respuesta inflamatoria y la generación de un *biofilm* bacteriano, generalmente su uso está contraindicado en el cierre de defectos de la pared abdominal contaminados. Por ello, en caso de apéndice perforado no suele utilizarse dicho material, por lo que se propugnan las reparaciones anatómicas (Shouldice/Bassini)¹. Sin embargo, existen grupos que defienden –incluso con apéndices perforados y colecciones– la realización de hernioplastias con material no biológico asociado a tratamiento antibiótico intravenoso posoperatorio^{18,19}.

Tabla 1 – Clasificación de Losanoff

Tipo de hernia	1	2	3	4
Apéndice	Normal	Apendicitis aguda sin peritonitis	Apendicitis aguda con peritonitis	Apendicitis aguda asociada a otra patología abdominal
Tratamiento	Apendicectomía 6 reducción (según edad) Hernioplastia	Apendicectomía Herniorrafo hernioplastia con material biológica	Apendicectomía laparotómica Herniorrafa	Apendicectomía laparotómica Hernioplastia oherniorrafa según sepsis

Habitualmente se ha recomendado el uso de los diferentes tipos de mallas biológicas en heridas contaminadas, por ser un biomaterial derivado de tejidos que estimula la neovascularización y resiste mejor la infección; sin embargo, existe escasa evidencia que justifique su uso en este tipo de condiciones²⁰. Un tema controvertido es el elevado costo de estos materiales, lo que dificulta su disponibilidad, y más en el área de urgencias. El uso de este tipo de material protésico en hernias de Amyand se ha descrito en un solo caso previo al nuestro con adecuada evolución a corto plazo²¹. Aunque la evolución del posoperatorio a corto y medio plazo ha sido adecuada, no se conoce cómo se comportarán este tipo de prótesis a largo plazo.

Existe una clasificación realizada por Losanoff (Tabla 1), que asocia el tipo de hernia de Amyand con el tipo de tratamiento del apéndice cecal y la reparación herniaria realizada. Aunque solamente se base en la experiencia personal del autor, es la única estandarización de esta patología, y podría utilizarse como referencia a la hora de nombrar estas hernias. Más controvertido es el apartado del tratamiento, tal y como se ha reflejado anteriormente²².

La dificultad de diagnóstico de esta etiología hace que se diagnostique de forma intraoperatoria en la mayor parte de los pacientes. Presentamos uno de los pocos casos publicados con diagnóstico preoperatorio mediante imágenes representativas. En casos como el nuestro, dada la contaminación del campo operatorio, la práctica habitual consistiría en una apendicectomía transherniaria y herniorrafa. El uso de prótesis biológicas en heridas contaminadas se ha descrito en la literatura científica pese a los elevados costos y a la escasa evidencia en cuanto a resultados a corto y largo plazo. El nuestro supone el segundo caso de hernia de Amyand (tipo 2 según la clasificación de Losanoff) publicado que ha sido tratado mediante hernioplastia con malla biológica en la bibliografía revisada, con adecuados resultados a medio plazo.

Conflicto de intereses

Los autores declaran no tener ningún conflicto de intereses.

BIBLIOGRAFÍA

- Sharma H, Gupta A, Shekhawat NS, Memon B, Memon MA. Amyand's hernia: A report of 18 consecutive patients over 15 year period. *Hernia*. 2007;11:31-5.
- D'Alia C, lo Schiavo MG, Tonante A, Taranto F, Gagliano E, Bonanno L, et al. Amyand's hernia: Case report and review of the literatura. *Hernia*. 2003;7:89-91.
- Montes de Oca-Durán E, García Castillo G, Palafox D, Miranda Dévora G, Ornelas Oñate L, Ríos Lara y López R. Hernia de Amyand gigante. *Acta Gastroenterol Latinoam*. 2013;43:235-9.
- Torres Hernández D, Roselló Fina JR, del Campo Abad R, Canals Rabasa PP, Enríquez Weinmann ES. Hernia de Amyand: presentación de un caso y revisión de la literatura. *Arch Cir Gen Dig*. 2003;22:1-5.
- Ryan WJ. Hernia of the vermiform appendix. *Ann Surg*. 1937;106:135-9.
- Vermillion JM, Abernathy SW, Snyder SK. Laparoscopic reduction of Amyand's hernia. *Hernia*. 1999;3:159-60.
- Burkhardt JH, Arshanskiy Y, Munson JL, Scholz FJ. Diagnosis of inguinal region hernias with axial CT: The lateral crescent sign and other key findings. *Radiographics*. 2011;31:E1-12.
- Cankorkmaz L, Ozer H, Guney C. Amyand's hernia in the children: A single center experience. *Surgery*. 2010;147:140-3.
- Inan I, Myers PO, Hagen ME. Amyand's hernia: 10 years' experience. *Surgeon*. 2009;7:198-202.
- Díaz González EE, Fleites Pérez R. Presentación de tres pacientes con hernia de Amyand. *Acta Médica del Centro*. 2012;6 Supl 1.
- Anagnostopoulou S, Dimitroulis D, Troupis TG. Amyand's hernia: A case report. *World J Gastroenterol*. 2006;12:4761-3.
- Davies MG, O'Byrne P, Stephens RB. Perforated appendicitis presenting as an irreducible inguinal hernia. *Br J Clin Pract*. 1990;44:494-5.
- Coulier B, Pacary J, Broze B. Sonographic diagnosis of appendicitis within a right inguinal hernia (Amyand's hernia). *J Clin Ultrasound*. 2006;34:454-7.
- Baldassarre E, Centozea A, Mazzei A, Rubio R. Amyand's hernia in premature twins. *Hernia*. 2009;13:229-30.
- Solecki R, Matyja A, Milanowski W. Amyand's hernia: A report of two cases. *Hernia*. 2003;7:50-1.
- Saggar VR, Singh K, Sarangi R. Endoscopic total extraperitoneal management of Amyand's hernia. *Hernia*. 2004;8:164-5.
- Simons MP, Aufenacker T, Bay-Nielsen M, Bouillot JL, Campanelli G, Conze J, et al. European Hernia Society guidelines on the treatment of inguinal hernia in adult patients. *Hernia*. 2009;13:343-403.
- Torino G, Campisi C, Testa A, Baldassarre E, Valentin G. Prosthetic repair of a perforated Amyand's hernia: Hazardous or feasible? *Hernia*. 2007;11:551-2.
- Chatzimavroudis G, Papaziogas B, Koutelidakis I, Tsiaousis P, Kalogirou T, Atmatzidis S, et al. The role of prosthetic repair in the treatment of an incarcerated recurrent inguinal hernia with acute appendicitis (inflamed Amyand's hernia). *Hernia*. 2009;13:335.
- Beale EW, Hoxworth RE, Livingston EH, Trussler AP. The role of biologic mesh in abdominal wall reconstruction: A systematic review of the current literature. *Am J Surg*. 2012;204:510-7.
- Torarte B, Ugochukwu O, Kuehn R, Ospina K. Incarcerated recurrent Amyand's hernia. *J Emerg Trauma Shock*. 2012;5:344-6.
- Losanoff JE, Basson MD. Amyand hernia: A classification to improve management. *Hernia*. 2008;12:325-6.