

Nota clínica

Obstrucción intestinal como forma de presentación de una hernia de Bochdaleck en el adulto



Amaya Expósito Rodríguez^{a,*}, Ángel Zorraquino González^a,
Maitane García Carrillo^b y Ana Isabel Gutiérrez Ferreras^a

^a Unidad de Pared Abdominal y Cirugía Mayor Ambulatoria, Hospital Universitario Basurto, Bilbao, España

^b Hospital Universitario Basurto, Bilbao, España

INFORMACIÓN DEL ARTÍCULO

Historia del artículo:

Recibido el 12 de noviembre de 2013

Aceptado el 3 de enero de 2014

On-line el 20 de febrero de 2014

Palabras clave:

Hernia de Bochdaleck
Adulto

Hernia diafragmática

R E S U M E N

La hernia de Bochdaleck es un tipo de hernia congénita debida a la persistencia del conducto pleuroperitoneal. La falta de fusión de dicha membrana con el tabique transversal entre la 8.^a y la 9.^a semana del desarrollo embriológico hace que no se cierre la porción posterolateral del diafragma, lo que origina este tipo de hernias. Su incidencia oscila entre 1:2000 y 1:5000 en recién nacidos (con una mortalidad de entre el 25% y el 80%), en los que se manifiesta como un distrés respiratorio grave (asociándose a otras malformaciones congénitas) y constituye una verdadera urgencia en el neonato. Su diagnóstico, sin embargo, es poco frecuente en adultos, pues son muy pocos los casos publicados en la literatura. Aportamos un nuevo caso que corresponde a una mujer de 49 años que acudió al Servicio de Urgencias de nuestro hospital por un cuadro de obstrucción intestinal. En las pruebas de imagen realizadas (radiografía simple de tórax y abdomen, y tomografía axial computarizada toracoabdominal) se describió una hernia diafragmática posterolateral izquierda con el ángulo esplénico del colon encarcerado como causa de la obstrucción intestinal. Hasta entonces la paciente no había presentado ningún síntoma relacionado con hernia diafragmática. La paciente fue intervenida con carácter de urgencia. Se realizó reducción del contenido herniario y cierre primario del defecto diafragmático, y presentó un posoperatorio dentro de la normalidad (salvo un episodio de broncoespasmo que cedió con tratamiento médico). En la actualidad se encuentra asintomática.

© 2013 Sociedad Hispanoamericana de Hernia. Publicado por Elsevier España, S.L. Todos los derechos reservados.

Intestinal obstruction as a way of presentation of Bochdaleck hernia in adults

A B S T R A C T

Bochdaleck hernia is a type of congenital hernia due to the persistence of the pleuroperitoneal canal. The lack of fusion of the membrane with the transverse septum in the 8th-9th week of embryological development causes that the posterolateral portion of the diaphragm originating this type of hernia is not closed. Its incidence ranges from 1:2000 to 1:5000 in newborn infants with a mortality rate of between 25-80%, manifesting itself as a severe

Keywords:

Bochdaleck hernia

Adult

Diaphragmatic hernia

* Autora para correspondencia: C/ Cotoño, 19, 5.º D, 39700 Castro Urdiales, Cantabria, España. Tel.: +629976410.

Correo electrónico: aexpósito@telefonica.net (A. Expósito Rodríguez).

respiratory distress joining other congenital malformations and constitutes a real urgency in the neonate. The diagnosis, however, is rare in adults, with very few cases published in the literature. We bring a new case which corresponds to a 49 year-old woman who came to the Emergency Department of our hospital due to an intestinal obstruction. Imaging (plain X-ray of the chest and abdomen and thoracic-abdominal CT) described a left posterolateral diaphragmatic hernia with the splenic flexure of the colon inside as a cause of bowel obstruction. Until then the patient had not presented any symptoms associated with diaphragmatic hernia. The patient required emergency surgery. The reduction of the hernia content and primary closure of the diaphragmatic defect was performed, by presenting a normal postoperative recovery except for a bronchospasm that responded to the medical treatment. Currently she is asymptomatic.

© 2013 Sociedad Hispanoamericana de Hernia. Published by Elsevier España, S.L. All rights reserved.

Introducción

La hernia diafrágica congénita de Bochdaleck se manifiesta frecuentemente como un distrés respiratorio grave en el recién nacido, y constituye una urgencia neonatal. Su diagnóstico en el adulto es excepcional, y se han descrito pocos casos en la literatura. Estas hernias, localizadas entre las inserciones lumbocostales del diafragma, se descubren generalmente en la edad adulta de forma incidental o tras volverse sintomáticas, por compromiso intestinal o respiratorio. Presentamos un caso de hernia congénita de Bochdaleck en una mujer adulta, que precisó una intervención quirúrgica urgente por un cuadro clínico de obstrucción intestinal secundario a la incarceration del colon transverso. Revisamos la situación actual del tema y las opciones terapéuticas.

Caso clínico

Mujer de 49 años con antecedentes de depresión y apendicectomía que acudió al Servicio de Urgencias de nuestro hospital por un cuadro de dolor abdominal en epigastrio irradiado en la espalda y asociado a vómitos tras la ingesta. Presentaba además ausencia de ventoseo y deposiciones. Como único antecedente refirió un traumatismo craneoencefálico 4 días antes, tras un síncope mientras realizaba maniobras de defecación.

En la exploración física la paciente presentó buen estado general, con unas constantes FC 113, T/A 129/83 y T.^a 37.1°C, orientada y colaboradora. En la escala de Glasgow presentaba una apertura ocular espontánea, orientada en la respuesta verbal, y en la respuesta motora obedecía órdenes (E4V5M6) sin déficit ni focalidad neurológica; no presentaba signos meníngeos, y sí pupilas isocóricas y normorreactivas, pares craneales normales, sin otorragia ni rinorragia. La auscultación cardiaca y pulmonar no mostraba ninguna alteración. El abdomen era blando y depresible a la palpación, aunque distendido y con dolor localizado en epigastrio e hipocondrio derecho, sin masas ni megalias ni signos de irritación peritoneal. Los ruidos intestinales estaban aumentados. La puñopercusión renal bilateral fue indolora. Tampoco presentaba edemas ni datos de trombosis venosa profunda. En el tacto rectal no se detectó ninguna alteración.

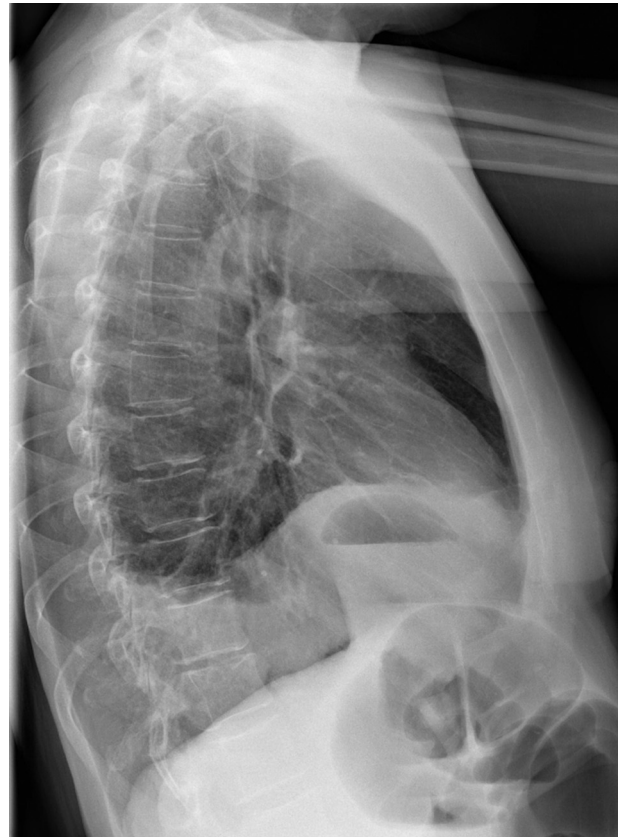


Figura 1 – Radiografía de tórax lateral izquierda, en la que se aprecia elevación del hemidiafragma y presencia de contenido intestinal en la cavidad torácica.

Dentro de las exploraciones complementarias realizadas, la analítica no presentó más alteración que una hipopotase-mia. En las radiografías de tórax (fig. 1) y abdomen (fig. 2) se objetivó una dilatación de colon derecho y transverso hasta el ángulo esplénico con elevación del hemidiafragma izquierdo e hipoplasia pulmonar. La TAC craneal fue descrita sin hallazgos patológicos.

La TAC toracoabdominal (fig. 3) reveló una herniación transdiafrágica del ángulo esplénico del colon con sospecha de lesión estenosante a ese nivel y dilatación del colon transverso y derecho, así como de las asas de intestino

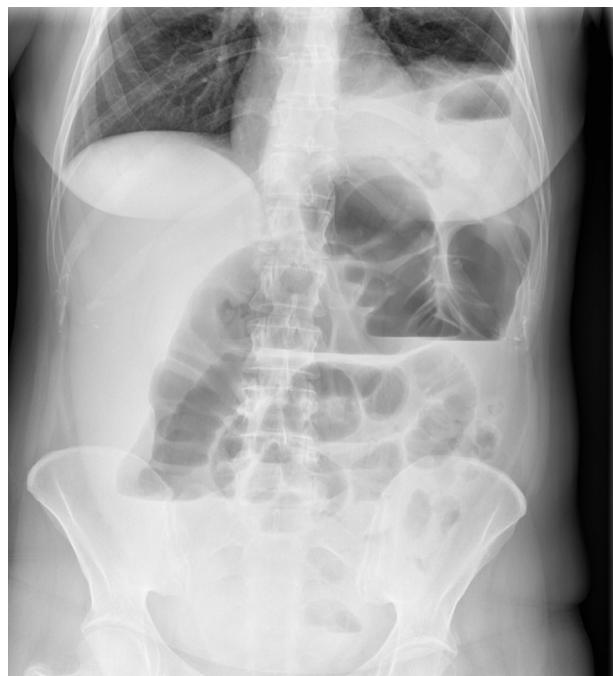


Figura 2 – Radiografía simple de abdomen, en la que se aprecia elevación del hemidiafragma izquierdo con contenido intestinal en la cavidad torácica y dilatación de colon hasta el ángulo esplénico.

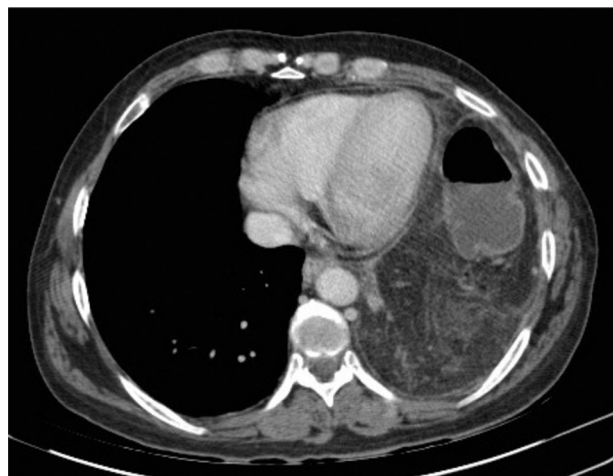

Figura 3 – TAC torácica con ocupación del hemidiafragma izquierdo por colon transverso y epiplón mayor.

delgado. También reveló lesiones focales hepáticas en los segmentos 4B de 33 mm y 7 de 10 mm, compatibles con hemangiomas, y una pequeña cantidad de líquido libre intraperitoneal, así como hipoplasia pulmonar izquierda.

Ante los hallazgos clínicos y radiológicos, se decidió realizar una intervención quirúrgica urgente bajo anestesia general, con lo que se objetivó una hernia diafrágica de localización posterolateral izquierda con contenido de epiplón mayor y parte del colon transverso (fig. 4), lo que ocasionaba un cuadro obstructivo con dilatación del colon derecho y transverso y dilatación de asas de intestino delgado por

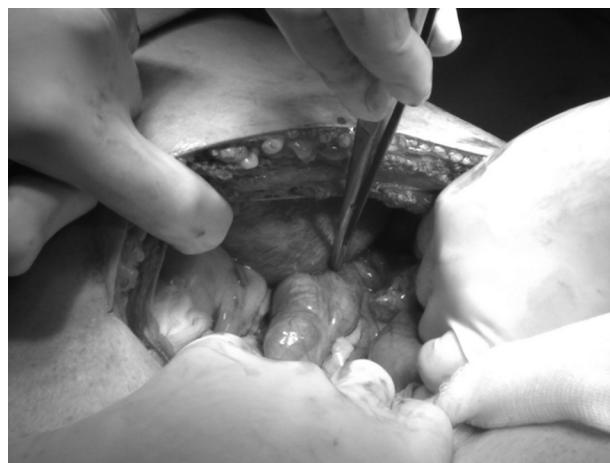

Figura 4 – Detalle operatorio del orificio herniario diafrágico con colon transverso incarcerated.

incompetencia de la válvula ileocecal. El tamaño aproximado del defecto diafrágico era de 4 cm. Se realizó la reducción del contenido herniario (colon transverso) y la resección del omento mayor incarcerated, por presentar signos de isquemia. El cierre del orificio herniario se realizó con una sutura continua, empleando polipropileno del 0 (figs. 5 y 6). También se colocó un tubo de drenaje pleural izquierdo.

La intervención y el posoperatorio transcurrieron sin incidentes, salvo un episodio de broncoespasmo, que se resolvió con broncodilatadores. La paciente toleró dieta oral y presentó tránsito intestinal normal a los pocos días de la intervención, y el tubo de drenaje torácico pudo ser retirado sin complicaciones. Actualmente la paciente se encuentra asintomática.

Discusión

En 1848, Vincent Alexander Bochdaleck describió por primera vez la hernia diafrágica, que acontece a través de un defecto posterolateral. En 1902, Haidenheim practicó la primera intervención con éxito en un niño de 9 años¹. Este tipo



Figura 5 – Detalle operatorio del orificio herniario diafrágico.

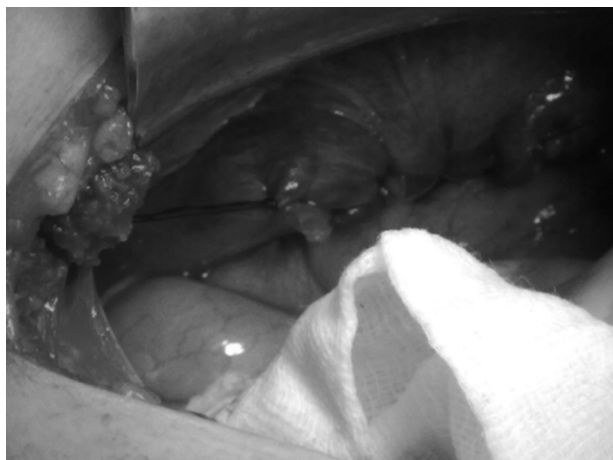

Figura 6 – Detalle operatorio del cierre del orificio herniario con sutura continua de polipropileno 0.

de hernia es un defecto congénito del diafragma, localizado en la inserción posterior, debido a la interferencia en el desarrollo del diafragma por falta de cierre del espacio pleuropéritoneal, y se puede dar por dos circunstancias: 1) porque el diafragma no se desarrolla completamente antes de que el intestino regrese al abdomen desde el saco vitelino en las semanas 8-10, o 2) porque el intestino regresa al compartimento abdominal tempranamente en la vida fetal. Si la iniciación de la hernia es anterior al desarrollo del pulmón, este es hipoplásico y su compromiso es severo. Si es posterior a su desarrollo, la hipoplasia es de menor grado o no existe². La incidencia en recién nacidos oscila de 1:2 000 a 1:5 000³, mientras que es excepcional en el adulto (no sobrepasa el 10%⁴).

Un estudio publicado en 2001 por Mullins *et al.*⁵ reflejó una incidencia de hernias de Bochdaleck incidentales del 0.17% en un total de 22 pacientes a los que se les había realizado una TAC por distintos motivos en un año.

La localización de la hernia de Bochdaleck es más frecuente en el lado izquierdo (85-90%) que en el derecho, donde el hígado evita la introducción de vísceras hacia el tórax. El contenido herniario más frecuente es intestino delgado (90%), seguido de estómago, colon y bazo. La ocupación de un hemitórax por las vísceras abdominales condiciona la existencia de una hipoplasia pulmonar, que una vez reducida la hernia suele ser reversible.

El tamaño del orificio herniario es el factor que modula la repercusión fisiopatológica de estas hernias. Cuando el orificio es de grandes dimensiones la migración visceral es precoz, lo que conlleva graves repercusiones respiratorias y hemodinámicas. El diagnóstico, en estos casos, se da en recién nacidos por un cuadro de insuficiencia respiratoria aguda. Cuando el tamaño del orificio es menor, el paciente puede

estar asintomático o mostrar datos clínicos relacionados con complicaciones mecánicas en las vísceras herniadas. El diagnóstico prenatal es ecográfico, y en el neonato se utilizan radiografía de tórax, estudios con contraste baritado y ecografía. Las radiografías de tórax, el tránsito baritado y el enema opaco (así como la ecografía y/o la tomografía) son las exploraciones complementarias más utilizadas en el adulto.

El tratamiento en el niño implica asistencia ventilatoria y hemodinámica, además de corrección quirúrgica por vía abdominal, debido a la frecuente asociación con malrotaciones intestinales que deben corregirse en el mismo acto quirúrgico. En el adulto se recomienda el tratamiento quirúrgico con el fin de evitar posibles complicaciones, especialmente si el paciente está sintomático. Se aconseja el abordaje abdominal, reincorporando las vísceras herniadas a la cavidad abdominal y cerrando el orificio herniario con sutura directa o con prótesis (si el defecto es muy amplio). La vía abierta es la aconsejada en los pacientes intervenidos con carácter de urgencia, mientras que la vía laparoscópica puede ser una buena opción en la cirugía electiva⁶.

El pronóstico de estos pacientes dependerá de la precocidad en el diagnóstico, pues presenta un índice de mortalidad del 3% en la cirugía electiva y del 32% en la cirugía de urgencia⁷. Una detección temprana y un manejo adecuado de estos pacientes condicionarán su supervivencia.

Conflicto de intereses

Los autores declaran no tener ningún conflicto de intereses.

BIBLIOGRAFÍA

1. Franco-Grande A, Álvarez-Escudero J, Cortés-Laiño J. Historia de la anestesia en España 1847-1940. Madrid: Arán Editores; 2005. p. 367. Cap 27.
2. Paci M, de Franco S, Della Valle E, Ferrari G, Annessi V, Ricchetti T, et al. Septum transversum diaphragmatic hernia in an adult. *J Thorac Cardiovasc Surg.* 2005;129:444-6.
3. Rodríguez-Hermosa JI, Pujadas M, Ruiz B, Gironés J, Roig J, Fort E, et al. Hernia diafragmática de Bochdaleck en el adulto. *Cir Esp.* 2004;76:191-4.
4. Tibboel D, Gaag AV. Etiologic and genetic factors in congenital diaphragmatic hernia. *Clin Perinatol.* 1996;23:689-99.
5. Mullins ME, Stein J, Saini SS, Mueller PR. Prevalence of incidental Bochdaleck's hernia in a large adult population. *ARJ Am J Roentgenol.* 2001;177:363-6.
6. Carbonell Tatay F, Moreno Egea A, editores. *Eventraciones. Otras hernias de pared y cavidad abdominal.* Picanya: Ed. Vimar; 2012.
7. Rangel-Becerra WA, Villegas-Malpica NJ, Neiris J. Defecto posterolateral diafragmático de Bochdaleck. Un caso de hernia congénita complicada en el adulto. *Rev Esp Méd Quir.* 2012;17:60-3.