

Nota clínica

¿Puede indicarse una malla biológica en el tratamiento electivo de una hernia incisional?

Alfredo Moreno-Egea^{a,*} y Alfredo Moreno-Latorre^b

^a Departamento de Patología Quirúrgica, Facultad de Medicina de la Universidad de Murcia, Jefe de la Unidad de Hernias, Pared Abdominal y Laparoscopia, Hospital Mesa del Castillo, Murcia, España

^b Facultad de Medicina, Universidad de Murcia, Colaborador científico de la Unidad de Pared Abdominal, Murcia, España

INFORMACIÓN DEL ARTÍCULO

Historia del artículo:

Recibido el 15 de febrero de 2013

Aceptado el 8 de marzo de 2013

On-line el 24 de agosto de 2013

Palabras clave:

Malla biológica

Recurrencia

Polipropileno

Indicaciones

RESUMEN

Las indicaciones para el uso de una malla biológica en la reparación de una hernia son controvertidas. Presentamos el caso de una hernia incisional operada de forma programada (cirugía limpia), con una malla biológica, que a los 6 meses nos fue remitida por nueva recurrencia. La nueva intervención demuestra la malla parcialmente degradada y con múltiples agujeros por donde se introduce el contenido intraabdominal. El caso fue resuelto con una malla de polipropileno y una técnica de separación de componentes según modificaciones de Carbonell. A los 12 meses se encuentra libre de enfermedad.

© 2013 Sociedad Hispanoamericana de Hernia. Publicado por Elsevier España, S.L. Todos los derechos reservados.

Can biological mesh be indicated in the elective treatment of a hernia incisional?

ABSTRACT

Indications for the use of a biologic mesh in the repair of a hernia are controversial. We report the case of an incisional hernia operated on a scheduled (clean surgery) with a biologic mesh that at 6 months was referred to us reoccurred. The new intervention demonstrates the partially degraded mesh with multiple holes through which you enter the intra-abdominal contents. The case was settled with a polypropylene mesh and component separation technique with modifications Carbonell. At 12 months, disease-free.

© 2013 Sociedad Hispanoamericana de Hernia. Published by Elsevier España, S.L. All rights reserved.

Keywords:

Biologic mesh

Recurrence

Polypropylene

Indications

Introducción

La malla biológica de colágeno (tipo I, sin entrecruzamiento—cross-linking, en terminología inglesa—), comparada con

cualquier otra de polipropileno, resulta mucho más cara, se degrada y no se integra, generando una adecuada fibrosis que garantice una solución permanente a una hernia incisional¹⁻³.

En la publicidad del producto se advierte: «No se recomienda colocar directamente sobre el peritoneo porque se

* Autor para correspondencia: Avda. Primo de Rivera 7, 5.º D, 30008 Murcia, España. Tel.: +968 905061; fax: +968 232484.

Correo electrónico: moreno-egaea@ono.com (A. Moreno-Egea).

2255-2677/\$ – see front matter © 2013 Sociedad Hispanoamericana de Hernia. Publicado por Elsevier España, S.L. Todos los derechos reservados.
<http://dx.doi.org/10.1016/j.rehah.2013.03.003>

produce una degradación rápida». Pero la realidad del material biológico es que siempre se degrada (a cualquier nivel de la pared abdominal), aunque lo hace de forma más lenta si contacta ampliamente con buen tejido sano. Se dice que para garantizar una aceptable integración precisa de un buen contacto con tejido vascularizado, pero debemos recordar que las hernias son defectos con una pared abdominal alterada, y si no se realiza previamente una técnica autoplástica que consiga un cierre de los bordes del defecto, siempre quedará una porción de malla que no conseguirá contactar con tejido sano. Esta malla biológica se reabsorbe gradualmente (dicen que a partir de los 6 meses) mientras el paciente va formando un tejido conectivo, pero los pacientes con hernias padecen una alteración del colágeno (herniosis), con lo que difícilmente este proceso será fiable y definitivo.

Caso clínico

Para ilustrar el planteamiento presentamos el caso de un varón de 35 años operado de una hernia hiatal con reflujo, que desarrolla una eventración de línea media supraumbilical de tamaño moderado. El paciente no tenía ningún factor

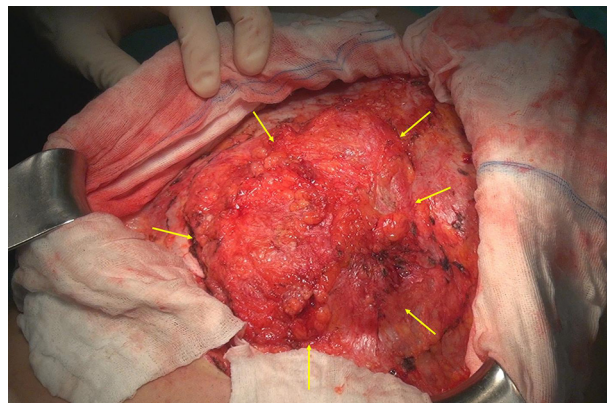


Figura 1 – Hernia incisional cubierta con un tejido multiperforado de mala calidad e insuficiente para garantizar una función de prensa abdominal adecuada.

de riesgo (no era obeso, ni de edad avanzada, ni padecía aneurisma, ni era fumador ni estaba desnutrido, etc.) y fue operado de forma electiva con una malla biológica (¿tal vez por su novedad?). A los 8 meses de la cirugía acudió a nuestra unidad con

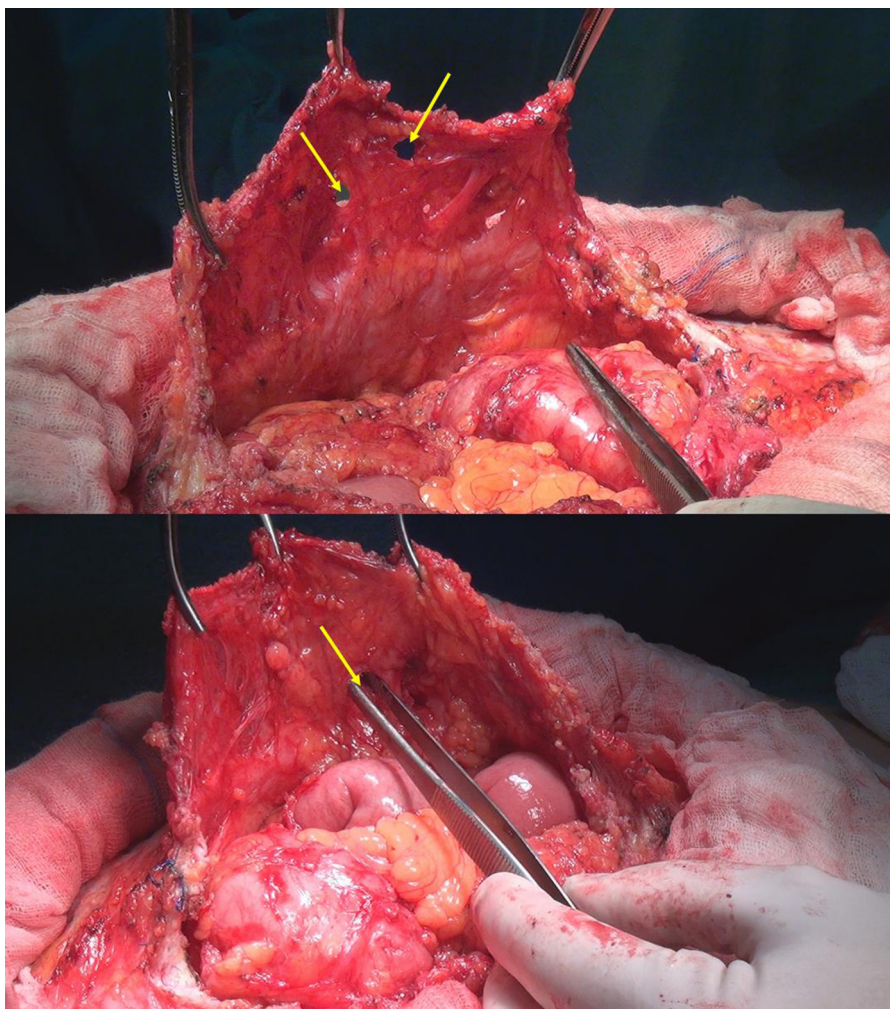


Figura 2 – Detalle operatorio de la pared a los 8 meses de la implantación de una malla biológica. Véanse los múltiples defectos entre los tractos conectivos, insuficientes para contener las asas intestinales.

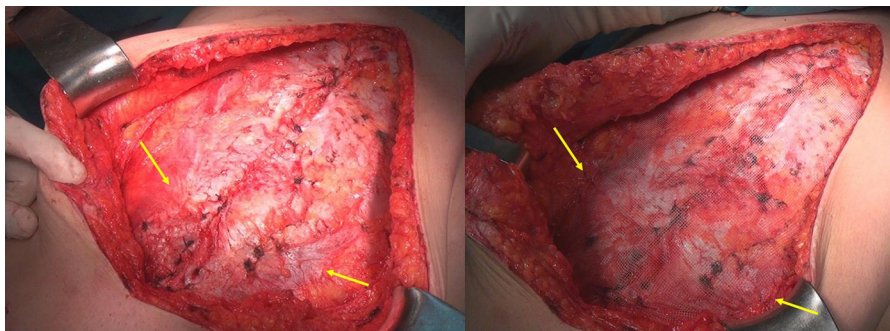


Figura 3 – Detalle quirúrgico de una separación de componentes con reinserción muscular y prótesis según la técnica de Carbonell, con una malla de bajo peso y recubierta de titanio (TiMesh®, PdF, Alemania).

una nueva recidiva (figs. 1-3). La cirugía precisó retirar toda la malla biológica, lo que quedaba de ella, con íntimas adherencias intestinales y todo el tejido dañado, y la reconstrucción se realizó mediante la técnica de separación de componentes con las modificaciones aportadas según Carbonell⁴. A los 12 meses, en revisión personal, no se ha demostrado nueva recurrencia y el paciente se encuentra asintomático y libre de enfermedad, con una vida laboral activa.

Discusión

Las preguntas que nos planteamos son: ¿debe indicarse una malla biológica en la cirugía electiva de las hernias? ¿Cómo un paciente que ya tiene un defecto va a formar una barrera aceptable con una malla que desaparece (se degrada) completamente? El paciente necesita una reparación que evite los tejidos más dañados y asegure de forma permanente una pared abdominal sólida. Sobre esa base, entonces, ¿pueden

estar indicadas, hoy en día, las mallas biológicas en la «cirugía electiva» de las hernias? Nosotros creemos que no.

BIBLIOGRAFÍA

1. Bellows CF, Smith A, Malsbury J, Helton WS. Repair of incisional hernias with biological prosthesis: A systematic review of current evidence. *Am J Surg.* 2013;205:85-101.
2. Smart NJ, Marshall M, Daniels IR. Biological meshes: A review of their use in abdominal wall hernia repairs. *Surgeon.* 2012;10:159-71.
3. López-Cano M, Barreiro Morandeira F. Prosthetic material in incisional hernia surgery. *Cir Esp.* 2010;88:152-7.
4. Carbonell Tatay F, Bonafé Diana S, García Pastor P, Gómez I, Gavara C, Baquero Valdelomar R. New surgical technique in complex incisional hernias: Component Separation Technique (CST) with prosthesis and new muscle insertions. *Cir Esp.* 2009;86:87-93.