



## Original

# Hacia una eventroplastia sin cicatrices

José F. Noguera\* y Marcos Bruna

Servicio de Cirugía General, Unidad de Terapias Mínimamente Invasivas, Consorcio Hospital General Universitario de Valencia, Valencia, España

### INFORMACIÓN DE ARTÍCULO

#### Historia del artículo:

Recibido el 19 de febrero de 2012

Aceptado el 7 de marzo de 2013

#### Palabras clave:

Eventración

Cirugía laparoscópica

Cirugía endoscópica por orificios naturales

#### Keywords:

Ventral hernia

Laparoscopy,

Natural Orifice Transluminal

Endoscopic Surgery

### RESUMEN

La reparación de la hernia ventral mediante abordajes mínimamente invasivos ha sido uno de los procedimientos de más tardía inclusión en la cartera de servicios de la cirugía endoscópica.

La aparición de la cirugía endoscópica por orificios naturales (NOTES) ha abierto la posibilidad del empleo de estos nuevos abordajes para la reparación mínimamente invasiva de la pared abdominal.

Hemos analizado los trabajos publicados y la experiencia personal para valorar en que situación estamos en la reparación parietal endoscópica y cómo estamos evolucionando hacia la mínima invasión empleando los orificios naturales en estos procedimientos.

© 2012 Sociedad Hispanoamericana de Hernia. Publicado por Elsevier España, S.L.

Todos los derechos reservados.

### Towards a herniorrhaphy with no scarring

#### ABSTRACT

The ventral hernia repair using minimally invasive approaches has been one of the last procedures included in the portfolio of minimally invasive endoscopic surgery.

Natural orifice transluminal endoscopic surgery (NOTES) has offered the possibility of using these new approaches, especially transvaginal route, for minimally invasive repair of the abdominal wall.

We have analyzed the literature and personal experience to assess where we are in the minimally invasive approach of the ventral hernia surgery and how we are moving towards minimally invasive natural orifice endoscopic surgery in these kind of procedures.

© 2012 Sociedad Hispanoamericana de Hernia. Published by Elsevier España, S.L.

All rights reserved.

\*Autor para correspondencia: C/ Tres Cruces, n.º 2, 46014 Valencia, España.  
Correo electrónico: drjfnoguera@hotmail.com (J.F. Noguera).

## Introducción

La reparación de la hernia ventral mediante abordajes mínimamente invasivos ha sido uno de los procedimientos de más tardía inclusión en la cartera de servicios de la cirugía endoscópica. Entre los problemas que han motivado dicho retraso en la aplicación de la cirugía mínimamente invasiva se encuentran la introducción en cavidad de las prótesis parietales, la fijación de estas y, cómo no, el tratamiento de una patología herniaria mediante una técnica que puede generar nuevas hernias ventrales en su seguimiento a largo plazo.

En este trabajo se pretende analizar la evolución de la eventroplastia mínimamente invasiva y de los nuevos abordajes transvaginales en este tipo de intervenciones. Al igual que en los procedimientos de cirugía por orificios naturales, buscamos la cirugía sin cicatrices; en la reparación de la hernia ventral vamos hoy en la búsqueda de la eventroplastia sin cicatrices.

## Evolución de la eventroplastia mínimamente invasiva

La cirugía reparadora de la pared abdominal es una de las más antiguas que se conocen, ya que existen registros quirúrgicos de médicos sumerios en Mesopotamia próximos al año 4000 a. C., donde se hace referencia a la técnica de la herniotomía<sup>1</sup>. Desde entonces, se han descrito múltiples técnicas para tratar este tipo de patología y han ido apareciendo numerosos avances tecnológicos para mejorar sus resultados, sobre todo en estos últimos años. Con la aparición del nailon en 1935 y del polipropileno en 1954 se produjo una importante revolución en los materiales de sutura para el cierre de la pared abdominal, mientras que los años noventa del siglo pasado fue la época donde se desarrolló un crecimiento exponencial en el número de este tipo de materiales. En el mismo sentido, desde que Bourgeon publicó en 1956 la primera eventroplastia con una malla de nailon colocada intraperitonealmente<sup>2</sup>, la confección y aplicación de dichas prótesis en la reparación intraabdominal de los defectos herniarios de la pared ha evolucionado en gran medida, presentando la eventroplastia con malla mejores resultados funcionales y menores tasas de recidiva en comparación con las técnicas de reparación sin prótesis<sup>3</sup>.

Karl LeBlanc fue el primer cirujano que describió la técnica de la eventroplastia laparoscópica en el año 1993<sup>4</sup>. Desde entonces, gracias al desarrollo de la cirugía laparoscópica y a su integración cada vez más universal en la actividad cotidiana de nuestros quirófanos, la cirugía mínimamente invasiva de la eventración ha ido creando necesidades, que han favorecido el desarrollo de mallas flexibles y compuestas por materiales que pueden colocarse intraperitonealmente en contacto con las asas intestinales, con lo que se provocan mínimas adherencias, así como sistemas de fijación que garantizan un anclaje seguro y poco traumático en la pared a fin de disminuir el número de recidivas y el grado de dolor posoperatorio. Recientemente, Coda et al.<sup>5</sup> han publicado un artículo donde recopilan y clasifican un total de 166 mallas comercializadas y empleadas en este tipo de cirugía, y en

el que recogen 4 grandes grupos en cuanto a su composición se refiere: prótesis simples, compuestas, combinadas y biológicas, cada una con propiedades y particularidades que las hacen adecuadas y específicas para diferentes tipos de reparaciones. De forma paralela a este desarrollo, se han ido abandonando los primeros sistemas de fijación metálicos por otros reabsorbibles e incluso adhesivos que, según recientes estudios, parecen conseguir tanto un correcto anclaje como una disminución significativa del dolor posoperatorio<sup>6,7</sup>.

En el año 2005, el Grupo Español para el Estudio del Tratamiento de las Hernias Abdominales por Laparoscopia publicó unas recomendaciones sobre las indicaciones y detalles de la técnica quirúrgica para la reparación laparoscópica de la hernia ventral<sup>8</sup> que marcó la base para el desarrollo de este tipo de cirugía y la propagación de este tipo de abordaje. Hoy se emplea en diferentes grupos de trabajo del territorio nacional, aunque no está ampliamente difundido. Sin embargo, a pesar de que la cirugía mínimamente invasiva en la reparación de la hernia ventral parece aportar, según algunos estudios, ventajas y avances claramente demostrados en lo que al tratamiento simultáneo de pequeños defectos aponeuróticos no diagnosticados previamente, recuperación posoperatoria y disminución de las tasas de infección de la prótesis y de las complicaciones de la herida quirúrgica se refiere<sup>9</sup>, se pueden presentar complicaciones derivadas, por una parte de la necesaria curva de aprendizaje y por otra, de las peculiaridades técnicas de este tipo de abordaje, como son la presencia de seromas que se resuelven normalmente sin necesidad de medidas agresivas<sup>10</sup>, la posible lesión intestinal<sup>11</sup> y el sangrado, que pueden ocasionarse durante las maniobras de adhesiolisis, complicaciones de las que las técnicas de reparación extraperitoneales están exentas, siendo el riesgo de mortalidad asociado a la técnica menor del 1% según lo publicado en grandes series<sup>12,13</sup>.

Por otro lado, pero en el mismo sentido, el desarrollo de mejores sistemas y ópticas de visión, la utilización de endoscopios flexibles y la reciente aplicación de sistemas de alta definición y visualización en 3 dimensiones han mejorado y facilitado el desarrollo de técnicas cada vez más complejas en el campo general de la laparoscopia y en el de la pared abdominal de forma más específica. A modo de ejemplo, el empleo de ópticas de 5 mm y de 30° o 45° han permitido realizar este tipo de cirugías de una forma más cómoda y segura. También el desarrollo de pinzas de agarre, disección y corte así como otros instrumentos articulados o los empleados para conseguir coagulación o sellado de vasos también han apoyado y facilitado el desarrollo de estos abordajes de una forma exponencial. Otros detalles técnicos llevados a cabo por diferentes grupos de trabajo y cuyo propósito es reducir la agresión parietal en este tipo de cirugía son la utilización de miniinstrumentos, que con incisiones de 2-3 mm consiguen la misma capacidad de agarre, disección y corte que sus equivalentes de mayor diámetro. Han sido también gestos técnicos de gran ayuda la realización de la incisión de 10 mm empleada para la introducción de la prótesis a través del defecto aponeurótico propio de la eventración<sup>14</sup> y la utilización de únicamente 2 trocares a nivel abdominal, ayudándose de la manipulación externa del contenido herniario para conseguir su reducción y la disección completa del defecto aponeurótico.

Otros campos donde la cirugía mínimamente invasiva ha empezado a introducirse más recientemente en la reparación de la hernia ventral son la aplicación de la cirugía robótica, el abordaje por puerto único y la cirugía a través de orificios naturales.

La cirugía robótica, con un gran empuje en otros campos de la cirugía donde se precisan meticulosas disecciones y suturas en espacios reducidos, no ha sido ampliamente difundida en el campo de la reparación de la eventración, quizás por el elevado tiempo quirúrgico (entre 120 y 180 minutos) y el importante gasto que supone el empleo de este abordaje. Así, desde la primera publicación en 2003 en la que se describía este tipo de cirugía con el sistema Da Vinci para la reparación de 2 casos de eventraciones con una malla de politetrafluoruetileno expandido fijada con 8 puntos transparietales<sup>15</sup> y la aportación de una serie de 11 casos con fijación de la prótesis mediante sutura totalmente intraperitoneal en el año 2007 por el grupo de Tayar *et al.*<sup>16</sup>, son escasas y basadas en un pequeño número de pacientes las publicaciones que presentan los resultados de esta técnica<sup>17</sup>.

En cuanto al empleo del puerto único en este tipo de cirugía, la creación de una herida aponeurótica de unos 2-3 cm (con el potencial riesgo eventrógeno que ello conlleva) ha sido la principal crítica y punto de controversia en su aplicación. En series publicadas (con escaso número de casos), este tipo de abordaje se presenta como un procedimiento seguro<sup>16</sup> con tasas de complicaciones a corto y largo plazo semejantes a los del abordaje laparoscópico convencional<sup>18</sup>.

En la actualidad, los trabajos publicados con la experiencia de eventroplastias con un abordaje a través de orificios naturales son escasos, y la mayor parte de ellos son estudios experimentales en animales, en los que se describe en ellos diferentes vías de abordaje (transgástrica, transvaginal y transcolónica) sin que exista una sistemática quirúrgica definida<sup>19-23</sup>. La experiencia publicada en humanos es anecdótica y con ayuda de algún trocar de asistencia transabdominal para facilitar la técnica y mantener su seguridad<sup>24</sup>. A pesar de las potenciales ventajas atribuibles a este abordaje en cuanto a resultados estéticos, algícos y de agresión parietal, el principal inconveniente es la contaminación y riesgo de infección de una prótesis que es introducida en la cavidad abdominal a través de espacios no estériles<sup>25</sup>.

### En busca de la cirugía invisible. Aparición y desarrollo de cirugía endoscópica por orificios naturales

Definida como la sigla de 'Natural Orifice Transluminal Endoscopic Surgery', la primera descripción de NOTES se hizo en animales por el grupo de Kalloo en 2004<sup>26</sup>, que comunicó sus resultados satisfactorios sobre un modelo porcino al que se había realizado peritoneoscopia y biopsia hepática por vía transgástrica. Guduru Venkat Rao y D. Nageshwar Reddy realizaron al tiempo peritoneoscopias y procedimientos hepáticos y sobre órganos genitales con endoscopios flexibles por vía peroral con apoyo laparoscópico. En 2006, Reddy y Rao comunicaron la primera apendicectomía en humanos por vía

transgástrica<sup>27</sup>: esta intervención despertó ampliamente el interés por la aplicación clínica de NOTES.

Al año siguiente, varios grupos describen diversas técnicas en modelos animales que van despertando el interés por la factibilidad y reproducibilidad de la NOTES. El grupo de Kaloo reporta sus resultados satisfactorios con realización de ligadura de trompas y gastroyeyunostomías por vía transgástrica<sup>28,29</sup>, así como el grupo de Thompson hace lo mismo con sus experiencias transgástricas de exploración abdominal y resección sobre órganos ginecológicos<sup>30</sup>. En relación con la colecistectomía transgástrica, es también en 2005 cuando los grupos de Swanstrom y de Park realizan de forma satisfactoria colecistectomía y colecistogastrostomía por vía transgástrica con endoscopios flexibles<sup>31,32</sup>.

Transcurrieron 2 años para que se despertara el interés por la aplicación clínica; durante ese tiempo se pudo constatar en el animal de experimentación la dificultad para realizar con seguridad la colecistectomía transgástrica, y se reflexionó y experimentó en el acceso a través de la vagina. La seguridad del abordaje clínico transvaginal para NOTES estaba avalada por su extendido uso en el campo de la ginecología con la culdoscopia<sup>33-35</sup> y con el empleo de la vía vaginal para la extracción de piezas quirúrgicas<sup>36,37</sup>.

A principios de marzo de 2007, el grupo de Zorrón realizó la primera serie de colecistectomías transvaginales NOTES en 4 pacientes, con base en los estudios experimentales anteriores<sup>38,39</sup>. Poco más tarde, Bessler realizó con éxito una colecistectomía transvaginal híbrida con 3 puertas abdominales laparoscópicas<sup>40</sup>. Marescaux, en abril de 2007, realizó la colecistectomía NOTES más pura en un paciente usando solo una puerta abdominal por la que introdujo una aguja de Veress para control del neumoperitoneo y una pinza de prensión para la tracción vesicular<sup>41</sup>. El grupo de Branco comunicó su experiencia con la colecistectomía híbrida al realizar un caso con un solo trocar de acceso abdominal<sup>42</sup>, y posteriormente una nefrectomía transvaginal con 2 trocres abdominales de 5 mm<sup>43</sup>. A partir de este momento, se suceden nuevas aplicaciones<sup>44</sup> y series de casos realizados por NOTES<sup>45-48</sup>.

El acceso transvesical y transcolónico han sido defendidos por algunos investigadores como más adecuados para el abordaje abdominal de estructuras supramesocólicas que son a menudo más difíciles de alcanzar mediante una vía transgástrica. El grupo de Lima<sup>49</sup> utiliza abordajes transgástricos y transvesicales combinados para aumentar la factibilidad de los procedimientos de moderada complejidad, tales como la nefrectomía y colecistectomía en animal de experimentación. Feussner<sup>50</sup> ha publicado sus resultados sobre el abordaje transcolónico en animales de experimentación, creando un modelo reproducible de acceso potencialmente seguro a la cavidad peritoneal mediante acceso a través del sigma y recto superior.

En la línea de minimizar el acceso y apoyo transparietal se han desarrollado técnicas e instrumentos para poder realizar maniobras de tracción y suspensión del órgano diana como los imanes y los retractores tisulares fijados al peritoneo parietal. El grupo de Scott<sup>51</sup> consigue en animales mantener la tracción del fondo vesicular con imanes, evitando la colocación de puerta de entrada en la pared abdominal. Todas estas novedades se están validando en animales y en

experiencias clínicas piloto con la intención de poder llegar a realizar lo antes posible procedimientos NOTES puros, dotados de la seguridad clínica necesaria.

Si bien la colecistectomía fue el órgano diana preferido para el desarrollo experimental y para las primeras experiencias clínicas, poco a poco se fue sumando al catálogo de resecciones viscerales el apéndice, el colon, el estómago, bazo, suprarrenal... Pero no es hasta hace bien poco que se plantea la reparación de la pared abdominal a través de abordajes endoscópicos por orificios naturales. Las dos grandes limitaciones que han retrasado esta aplicación de la NOTES han sido: 1) la dificultad de acceso a la pared abdominal y de llevar hasta allí el material protésico, y 2) el potencial riesgo de contaminación de la prótesis al atravesar una víscera no estéril para entrar en la cavidad peritoneal.

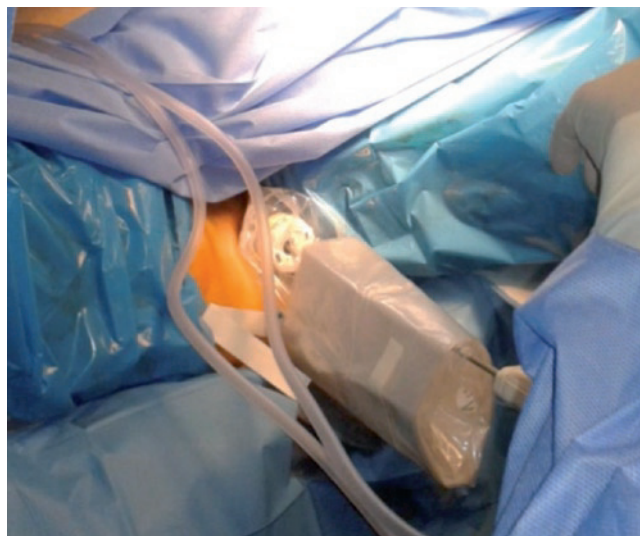
Habitualmente, la reparación de una hernia ventral mediante abordaje endoscópico lleva asociados dos procedimientos: la adhesiolisis epiploparietal y/o enteroparietal y la cobertura protésica del defecto herniario. Esto dificulta en cierta manera los procedimientos más miniinvasivos, pues a veces se precisa de una tracción contundente para realizar la reducción del contenido herniario y la liberación de sus adherencias al saco. Por otro lado, la prótesis que debemos colocar en situación intraperitoneal no puede contaminarse durante el procedimiento de transporte desde el campo quirúrgico al interior del abdomen, lo cual nos genera un nuevo conflicto para emplear los orificios naturales como puerta de entrada al abdomen. Siendo esto así, el trocar de 11-12 mm a través de la pared del abdomen parece inevitable.

Asociado a todo esto, nos encontramos el problema de que el beneficio estético no es un valor añadido en este tipo de pacientes ya con amplias cicatrices (en muchas ocasiones antiestéticas), con secuelas de infecciones previas y deformidades queiloideas. Es por ello que la intención no debe ser cosmética, sino la de mantener la directriz de provocar el menor daño en la pared abdominal cuando la estamos reparando.

### El abordaje transvaginal en la eventroplastia endoscópica

Desde que en el 2007 se iniciara la aplicación clínica de NOTES, pronto nos dimos cuenta de que iba a ser imposible realizar en esos momentos técnicas puras y de que el apoyo laparoscópico era necesario. El desarrollo de los endoscopios no progresaba rápidamente, era necesario triangular, maniobrar correctamente y de forma segura dentro del abdomen y se necesitaban, además, instrumentos de hemostasia y sellado de estructuras y conductos que no se podían utilizar a través del endoscopio flexible. De forma obligada, se renunció al NOTES puro y se siguió con el desarrollo de un NOTES híbrido, con mayor o menor apoyo a través de puertas laparoscópicas en el abdomen.

El acceso al abdomen con instrumental rígido desde un orificio natural solo puede realizarse desde un acceso pélvico. La vagina es el acceso más sencillo por su corto canal, la escasez de complicaciones en su acceso y su facilidad de cierre. Esta modalidad de cirugía NOTES rígida desarrollada por el grupo alemán de Zornig et al.<sup>47</sup> cuenta con la posibilidad de



**Figura 1 – Protección de la entrada vaginal con bolsa plástica.**

emplear instrumentación laparoscópica y no precisa de un entrenamiento en el manejo del endoscopio flexible.

Las técnicas de única incisión y de puerto único suponen un avance muy importante en la cirugía mínimamente invasiva, pero suponen un paso atrás en el desarrollo de la cirugía sin cicatrices en el abdomen. Supone un cambio en el paradigma conceptual, un cambio radical en la filosofía: del deseo de una cirugía sin cicatrices en el abdomen a la realización de una incisión única, pero de tamaño considerable y en una zona –como es la umbilical– con alto riesgo de hernia incisional<sup>52</sup>. Con NOTES intentamos minimizar las incisiones en el abdomen hasta el punto en que podamos hacerlas desaparecer; con la cirugía de única incisión intentamos esconder una minilaparotomía en una zona como es el ombligo. Con NOTES pretendemos luchar contra la infección de la herida y contra la generación de hernias y adherencias posoperatorias, evitando el traumatismo en la pared abdominal, y con la cirugía de única incisión minimizamos la importancia de estos aspectos, pero no minimizamos el riesgo de su aparición.

Por todo lo comentado anteriormente, parece claro que el único abordaje NOTES factible para una reparación sin cicatrices de la pared abdominal es la vía vaginal. En este momento se está ensayando con un abordaje vaginal NOTES convencional, como el que haríamos en el fornix posterior para la colecistectomía transvaginal, a través del cual se coloca un trocar de 11-12 mm con protección de la zona perineal (fig. 1) y con una asepsia vaginal previa y del Douglas tras la entrada en cavidad (fig. 2). A través de un periné protegido y un trocar largo de 15 cm de longitud podemos entrar la prótesis en la cavidad abdominal y colocar posteriormente la óptica de 30° para ver la pared abdominal y el abdomen desde la pelvis (fig. 3).

Este acceso descrito permite realizar la adhesiolisis y la colocación y fijación de la prótesis con la colocación de uno o dos trocares en la pared abdominal, que pueden tener diámetros de 5 y 3 mm (fig. 4). Una de estas entradas puede rea-

lizarse desde el acceso vaginal, quedando limitada la puerta parietal abdominal a un solo trocar de 3 mm, que en algunos casos puede quedar escondido en el fondo del abdomen. El principal riesgo que se ha de evitar en este tipo de abordaje es la contaminación de la prótesis, por lo que se han diseñado estrategias diversas. La primera de ellas es una adecuada asepsia del canal vaginal y el fornix posterior, así como del periné como parte del campo quirúrgico. Es muy útil enfundar el trocar de entrada vaginal en una funda de cámara laparoscópica con el fin de entrar la prótesis a su través, así como limpiar el espacio de Douglas con solución de povidona yodada tras la entrada en cavidad del trocar. Finalmente, la prótesis se puede colocar en un dedil plástico para su entrada, que posteriormente es retirado por vía vaginal.

### La llegada de la «eventroplastia sin cicatrices»

Tras la realización de la eventroplastia endoscópica con apoyo transvaginal o totalmente transvaginal se obtiene no solo una «cirugía sin cicatrices», sino –lo que es más importante– una reparación de la pared abdominal sin daño parietal colateral. Pero debemos ser conscientes de que todo tiene un riesgo y no debemos trasladar los potenciales riesgos de complicación parietal a la vagina o a la pelvis, por lo que la indicación debe ser muy pormenorizada y cada caso estudiado de manera individualizada.

En la actualidad podemos realizar estos procedimientos con apoyo de la endoscopia flexible transvaginal en espera de la llegada de los nuevos endoscopios, las plataformas para NOTES y los minirobots. Los nuevos endoscopios tienen en común el desarrollo de varios canales de trabajo (hasta cuatro), con la intención de poder dar entrada a dos canales instrumentales y al menos otro canal de trabajo para aplicar elementos de coagulación, lavado y aspirado. Estos nuevos endoscopios, además de que pueden controlar el neumoperitoneo, permitirán articular los instrumentos de trabajo, con lo que se consigue la necesaria triangulación (aunque sea en espacio reducido<sup>53-56</sup>). Los nuevos terminales miniaturizados de energía bipolar, sellado tisular, ultrasonido y radiofrecuencia se muestran como elementos muy prometedores para facilitar la disección, hemostasia y sellado tisular. Posibles energías de aplicación futura (como el láser y las microondas) podrían tener también un hueco a través del endoscopio flexible.

Por último, la robótica parece ser la tecnología que dará en un futuro no muy lejano el gran avance a este tipo de cirugía intracavitaria. Los robots miniaturizados pretenden dar un paso más allá, poniendo en situación intracavitaria o intraluminal nuestra visión, nuestros instrumentos y la plataforma transportadora. Los más simples incorporan la fuente de luz y cámara, pero los más avanzados están configurados con dos brazos que permiten realizar incluso maniobras quirúrgicas<sup>57</sup>.

Mientras todos estos avances llegan a nuestras manos, es necesario fomentar el uso combinado de todas las técnicas mínimamente invasivas que tenemos a nuestro alcance, así como la colaboración entre equipos, que es una de las vías de intercambio rápido de información y abre la posibilidad

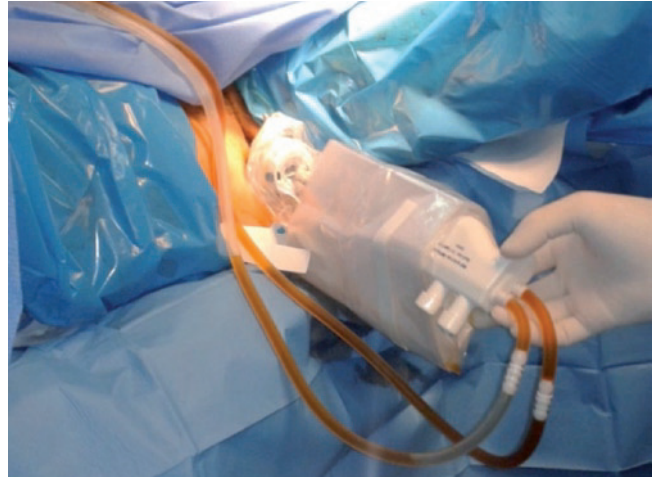


Figura 2 – Lavado pélvico con solución de povidona yodada.

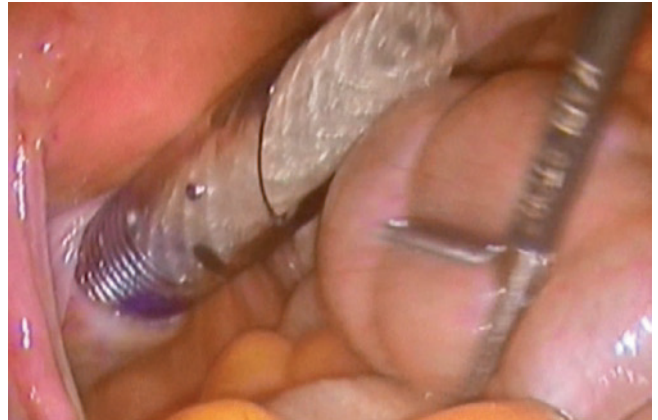

Figura 3 – Entrada de la prótesis por el canal vaginal protegido con trocar enfundado.

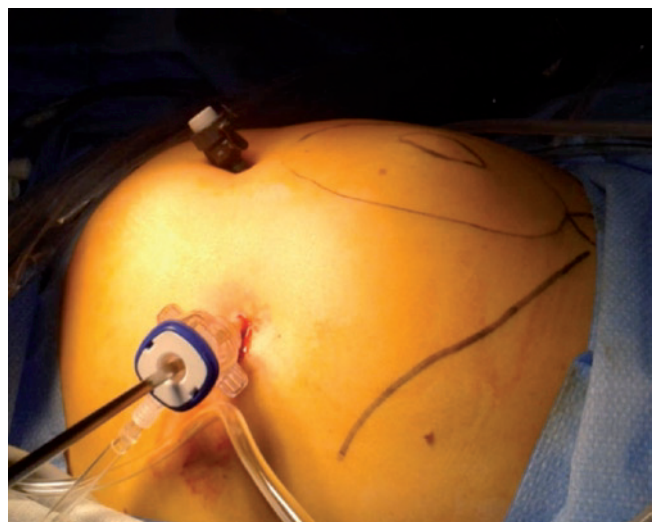

Figura 4 – Abordaje parietal con dos puertas de 3 y 5 mm.

de transferir rápidamente nuevas indicaciones a técnicas y equipos concretos.

## Conflicto de intereses

Los autores declaran no tener ningún conflicto de intereses.

## BIBLIOGRAFÍA

- Haeger K. The illustrated history of surgery. Londres, Reino Unido: Harold Starke Publishers Ltd.; 2000.
- Bourgeon R, Pantin JP. Treatment of large eventrations by intraperitoneal nylon mesh. *Presse Med.* 1956;64:752.
- Den Hartog D, Dur AH, Tuinebreijer WE, Kreis RW. Open surgical procedures for incisional hernias. *Cochrane Database Syst Rev.* 2008;3:CD006438.
- LeBlanc KA, Booth WV. Laparoscopic repair of incisional abdominal hernias using expanded polytetrafluoroethylene: preliminary findings. *Surg Laparosc Endosc.* 1993;3:39-41.
- Coda A, Lamberti R, Martorana S. Classification of prosthetics used in hernia repair based on weight and biomaterial. *Hernia.* 2012;16:9-20.
- Olmi S, Erba L, Magnone S, Bertolini A, Mastropasqua E, Perego P, et al. Prospective study of laparoscopic treatment of incisional hernia by means of the use of composite mesh: indications, complications, mesh fixation materials and results. *Chir Ital.* 2005;57:709-16.
- Eriksen JR. Pain and convalescence following laparoscopic ventral hernia repair. *Dan Med Bull.* 2011;58:B4369.
- Morales-Conde S, Abdel-Lah A, Angoso-Catalina F, Blasco F, Feliu-Pala X, Fernández-Lobato R, et al.; GRRETHAL (Grupo Español para el Estudio del Tratamiento de las Hernias Abdominales por Laparoscopia). Técnica quirúrgica básica consensuada para el tratamiento por vía laparoscópica de las hernias ventrales. *Cir Esp.* 2005;78:214-21.
- Misiakos EP, Machairas A, Patapis P, Liakakos T. Laparoscopic ventral hernia repair: pros and cons compared with open hernia repair. *JLS.* 2008;12:117-25.
- Heniford BT, Park A, Ramshaw BJ, Voeller G. Laparoscopic repair of ventral hernias. Nine years' experience with 850 consecutive hernias. *Ann Surg.* 2003;238:391-9.
- Rudmik LR, Schieman C, Dixon E, Debru E. Laparoscopic incisional hernia repair: a review of the literature. *Hernia.* 2006;10:110-9.
- Moreau PE, Helmy N, Vons C. Laparoscopic treatment of incisional hernia. State of the art in 2012. *J Visc Surg.* 2012;149:e40-48.
- Colavita PD, Tsirlina VB, Walters AL, Lincourt AE, Belyansky I, Heniford BT. Laparoscopic versus open hernia repair: outcomes and sociodemographic utilization results from the nationwide inpatient sample. *Surg Endosc.* 2013;27:109-7.
- Hussain A, Mahmood H, Shuaib S, El-Hasani S. Prevention of trocar site incisional hernia following laparoscopic ventral hernia repair. *JLS.* 2008;12:206-9.
- Ballantyne GH, Hourmont K, Wasielewski A. Telerobotic laparoscopic repair of incisional ventral hernias using intraperitoneal prosthetic mesh. *JLS.* 2003;7:7-14.
- Tayar C, Karoui M, Cherqui D, Fagniez PL. Robot-assisted laparoscopic mesh repair of incisional hernias with exclusive intracorporeal suturing: a pilot study. *Surg Endosc.* 2007;21:1786-9.
- Allison N, Tieu K, Snyder B, Pigazzi A, Wilson E. Technical feasibility of robot-assisted ventral hernia repair. *World J Surg.* 2012;36:447-52.
- Bucher P, Pugin F, Morel P. Single-port access prosthetic repair for primary and incisional ventral hernia: toward less parietal trauma. *Surg Endosc.* 2011;25:1921-5.
- Grønvold LB, Spasojevic M, Nesgaard JM, Ignjatovic D. Single-incision laparoscopic versus conventional laparoscopic ventral hernia repair: a comparison of short-term surgical results. *Surg Laparosc Endosc Percutan Tech.* 2012;22:354-7.
- Powell B, Whang SH, Bachman SL, Astudillo JA, Sporn E, Miedema BW, et al. Transvaginal repair of a large chronic porcine ventral hernia with synthetic mesh using NOTES. *JLS.* 2010;14:234-9.
- Earle DB, Desilets DJ, Romanelli JR. NOTES transgastric abdominal wall hernia repair in a porcine model. *Hernia.* 2010;14:517-22.
- Lomanto D, Dhir U, So JB, Cheah WK, Moe MA, Ho KY. Total transvaginal endoscopic abdominal wall hernia repair: a NOTES survival study. *Hernia.* 2009;13:415-9.
- Fong DG, Ryou M, Pai RD, Tavakkolizadeh A, Rattner DW, Thompson CC. Transcolonic ventral wall hernia mesh fixation in a porcine model. *Endoscopy.* 2007;39:865-9.
- Jacobsen GR, Thompson K, Spivack A, Fischer L, Wong B, Cullen J, et al. Initial experience with transvaginal incisional hernia repair. *Hernia.* 2010;14:89-91.
- Buck L, Michalek J, Van Sickle K, Schwesinger W, Bingener J. Can gastric irrigation prevent infection during NOTES mesh placement? *J Gastrointest Surg.* 2008;12:2010-4.
- Kaloo AN, Singh VK, Jagannath SB, Niiyama H, Hill SL, Vaughn CA, et al. Flexible transgastric peritoneoscopy: a novel approach to diagnostic and therapeutic interventions in the peritoneal cavity. *Gastrointest Endosc.* 2004;60:114-7.
- Rao GV, Reddy DN. Transgastric appendectomy in humans. *World Congress of Gastroenterology 2006; Montreal, Canada.*
- Jagannath SB, Kantsevov SV, Vaughn CA, Chung SS, Cotton PB, Gostout CJ, et al. Per oral transgastric endoscopic ligation of fallopian tubes with long-term survival in a porcine model. *Gastrointest Endosc.* 2005;61:449-53.
- Kantsevov SV, Jagannath SB, Niiyama H, Chung SS, Cotton PB, Gostout CJ, et al. Endoscopic gastrojejunostomy with survival in a porcine model. *Gastrointest Endosc.* 2005;62:287-92.
- Wagh MS, Merrifield BF, Thompson CC. Endoscopic transgastric abdominal exploration and organ resection: initial experience in a porcine model. *Clin Gastroenterol Hepatol.* 2005;3:892-6.
- Swanstrom LL, Kozarek R, Pasricha PJ, Gross S, Birkett D, Park PO, et al. Development of a new access device for transgastric surgery. *J Gastrointest Surg.* 2005;9:1129-36.
- Park PO, Bergstrom M, Ikeda K, Fritscher-Ravens A, Swain P. Experimental studies of transgastric gallbladder surgery: cholecystectomy and cholecystogastric anastomosis (videos). *Gastrointest Endosc.* 2005;61:601-6.
- Quinonez Guerrero R. Transvaginal celioscopy. 100 cases. *Ginecol Obstet Mex.* 1964;19:289-310.
- Bajzak KI, Winer WK, Lyons TL. Transvaginal hydrolaparoscopy, a new technique for pelvic assessment. *J Am Assoc Gynecol Laparosc.* 2000;7:562-5.
- Burnett AF. Reinventing the culdoscope. *Surg Endosc.* 2000;14:685-8.
- Gill IS, Cherullo EE, Meraney AM, Borsuk F, Murphy DP, Falcone T. Vaginal extraction of the intact specimen following laparoscopic radical nephrectomy. *J Urol.* 2002;167:238-41.

37. Horng S, Huang K, Lo T, Soong Y. Bladder injury after LAVH: a prospective, randomized comparison of vaginal and laparoscopic approaches to colpotomy during LAVH. *J Am Assoc Gynecol Laparosc.* 2004;11:42-6.
38. Zorrón R, Filgueiras M, Maggioni LC, Pombo L, Lopes Carvalho G, Lacerda Oliveira A. NOTES. Transvaginal cholecystectomy: report of the first case. *Surg Innov.* 2007;14:279-83.
39. Zorrón R, Maggioni LC, Pombo L, Oliveira AL, Carvalho GL, Filgueiras M. NOTES transvaginal cholecystectomy: preliminary clinical application. *Surg Endosc.* 2008;22:542-7.
40. Bessler M, Stevens P, Milone L, Parikh M, Fowler D. Transvaginal laparoscopically assisted endoscopic cholecystectomy: a hybrid approach to natural orifice surgery. *Gastrointest Endosc.* 2007;66:1243-5.
41. Marescaux J, Dallemagne B, Perretta S, Wattiez A, Mutter D, Coumaros D. Surgery without scars: report of transluminal cholecystectomy in a human being. *Arch Surg.* 2007;142:823-6.
42. Branco Filho AJ, Noda RW, Kondo W, Kawahara N, Rangel M, Branco AW. Inicial experience with hybrid transvaginal cholecystectomy. *Gastrointest Endosc.* 2007;66:1245-8.
43. Branco AW, Branco Filho AJ, Kondo W, Noda RW, Kawahara N, Camargo AA, et al. Hybrid transvaginal cholecystectomy. *Eur Urol.* 2008;53:1290-4.
44. Noguera JF, Dolz C, Cuadrado A, Olea JM, Vilella A. Transvaginal liver resection (NOTES) combined with minilaparoscopy. *Rev Esp Enferm Dig.* 2008;100:411-5.
45. Noguera JF, Dolz C, Cuadrado A, Olea J, Vilella A, Morales R. Hybrid transvaginal cholecystectomy, NOTES, and minilaparoscopy: analysis of a prospective clinical series. *Surg Endosc.* 2009;23:876-81.
46. Hensel M, Schernikau U, Schmidt A, Arlt G. Surgical outcome and midterm follow-up after transvaginal NOTES hybrid cholecystectomy: analysis of a prospective clinical series. *J Laparoendosc Adv Surg Tech A.* 2011;21:101-6.
47. Zornig C, Siemssen L, Emmermann A, Alm M, Von Waldenfels HA, Felixmüller C, et al. NOTES cholecystectomy: matched-pair analysis comparing the transvaginal hybrid and conventional laparoscopic techniques in a series of 216 patients. *Surg Endosc.* 2011;25:1822-6.
48. Zorrón R, Palanivelu C, Galvão Neto MP, Ramos A, Salinas G, Burghardt J, et al. International multicenter trial on clinical natural orifice surgery--NOTES IMTN study: preliminary results of 362 patients. *Surg Innov.* 2010;17:142-58.
49. Rolanda C, Lima E, Pego JM, Henriques-Coelho T, Silva D, Moreira I, et al. Third-generation cholecystectomy by natural orifices: transgastric and transvesical combined approach (with video). *Gastrointest Endosc.* 2007;65:111-7.
50. Meining A, Wilhelm D, Burian M, Dundoulakis M, Schneider A, Von Delius S, et al. Development, standardization and evaluation of NOTES cholecystectomy using a transsigmoid approach in the porcine model: an acute feasibility study. *Endoscopy.* 2007;39:860-4.
51. Scott D, Tang S, Fernandez R, Bergs R, Goova MT, Zeltser I, et al. Completely transvaginal NOTES cholecystectomy using magnetically anchored instruments. *Surg Endosc.* 2007;21:2308-16.
52. Moreno C, Noguera JF, Herrero ML, Morandeira A, García C, Tadeo G, Cuadrado A, Picazo JS. Cirugía laparoscópica a través de incisión única. *Cir Esp.* 2010;88:12-7.
53. Dallemagne B, Marescaux J. The ANUBIS™ project. *Minim Invasive Ther Allied Technol.* 2010;19:257-61.
54. Moyer MT, Haluck RS, Gopal J, Pauli EM, Mathew A. Transgastric organ resection solely with the prototype R-scope and the self-approximating transluminal access technique. *Gastrointest Endosc.* 2010;72:170-6.
55. Horgan S, Thompson K, Talamini M, Ferreres A, Jacobsen G, Spaun G, Cullen J, Swanstrom L. Clinical experience with a multifunctional, flexible surgery system for endolumenal, single-port, and NOTES procedures. *Surg Endosc.* 2011;25:586-92.
56. Swänstrom LL. NOTES: Platform development for a paradigm shift in flexible endoscopy. *Gastroenterology.* 2011;140:1150-54.
57. Tiwari MM, Reynoso JF, Lehman AC, Tsang AW, Farritor SM, Oleynikov D. In vivo miniature robots for natural orifice surgery: State of the art and future perspectives. *World J Gastrointest Surg.* 2010;2:217-23.