



Original

Dermolipectomía asociada al tratamiento quirúrgico de las hernias incisionales en pacientes obesos

Antonio Díaz Godoy^{a,*}, Miguel Ángel García Ureña^b, Vicente Vega Ruiz^c,
Alonso Camacho Ramírez^a, Assad Najib^d, M. Ángeles Urbano Delgado^a
y Miguel Ángel Velasco García^a

^a Área Cirugía General y Digestiva, Hospital Universitario de Puerto Real, Cádiz, España

^b Servicio de Cirugía General y Digestiva, Hospital del Henares, Madrid, España

^c Sección Cirugía General y Digestiva, Hospital Universitario de Puerto Real, Cádiz, España

^d Servicio de Cirugía General y Digestiva, Hospital Universitario de Puerto Real, Cádiz, España

INFORMACIÓN DE ARTÍCULO

Historia del artículo:

Recibido el 21 de noviembre de 2012

Aceptado el 9 de diciembre de 2012

Palabras clave:

Dermolipectomía

Hernia incisional

Obesidad

Técnica de Rives

R E S U M E N

Objetivo: Evaluar los resultados de la reparación quirúrgica de hernias incisionales en pacientes obesos cuando asociamos una dermolipectomía en el mismo procedimiento quirúrgico.

Material y método: Diseñamos un estudio prospectivo de una serie de 61 pacientes intervenidos de hernia incisional con dermolipectomía asociada. Los criterios de inclusión fueron: defecto herniario periumbilical o infraumbilical igual o superior a 5 cm, presencia de faldón graso abdominal, y un Índice de Masa Corporal superior a 30 kg/m².

Resultados: La edad media fue de 49 años y todos los pacientes fueron mujeres, excepto tres hombres. El índice de masa corporal medio fue de 33.3 kg/m². El tamaño del defecto herniario fue mayor de 10 cm en 25 pacientes (40.98%) y entre 5 y 10 cm en el resto (36 pacientes; 59.01%). Implantamos la malla según la técnica de Rives en 58 casos (95.08%) y preaponeurótica en 3 casos (4.91%). La morbilidad general de nuestra serie fue del 29.5% (18 pacientes): seromas en 6 pacientes (9.8%); hematomas en 3 pacientes (4.9%); infección parcial de la prótesis en 1 paciente (1.6%); lesiones necróticas en la cicatriz en 7 pacientes (11.4%), y recidiva herniaria en 1 paciente (1.6%). La estancia hospitalaria media fue de 2.1 días.

Conclusiones: La dermolipectomía es un procedimiento seguro, permite una excelente exposición del campo y reduce la tracción lateral por el peso del faldón graso. Todo ello podría reducir el número de recidivas, provocar una mejoría estética y un mayor grado de satisfacción de estos pacientes.

© 2012 Sociedad Hispanoamericana de Hernia. Publicado por Elsevier España, S.L.

Todos los derechos reservados.

*Autor para correspondencia: Hospital Universitario de Puerto Real, Carretera Nacional IV, km 665, 11510 Puerto Real, Cádiz, España.

Correo electrónico: adgpalma@yahoo.es (A. Díaz Godoy).

Dermolipectomy associated to the surgical treatment of incisional hernias in obese patients

ABSTRACT

Keywords:

Dermolipectomy
Incisional hernia
Obesity
Rives technique

Objective: To evaluate the results of the surgical treatment of ventral hernias in obese patients when a dermolipectomy is associated.

Material and methods: A prospective series of cases was design. 61 obese patients with an incisional hernia were treated and a dermolipectomy was associated. The inclusion criteria were: patients with abdominal ventral hernia in the midline, at umbilical or infraumbilical area, with a hernia defect equal or higher than five centimeters, and patients with Body Mass Index higher than 30 kg/m².

Results: The mean age was 49. All patients were female except three men. The mean body mass index was 33.3 kg/m². The hernia defect was higher than 10 cm in 25 patients (40.98%), and between 5 and 10 cm in 36 patients (59.01%). Mesh repair was performed by Rives technique in 58 (95.08%) cases and pre-aponeurotic procedure in 3 cases (4.91%). The morbidity of the series was 25.9% (18 patients): seromas in 6 patients (9.8%), bleeding 3 patients (4.9%), partial infection of the prosthesis in 1 patient (1.6%), partial necrotic lesions in the skin scar in 7 patients (11.4%) and recurrent hernia in 1 patient (1.6%). The mean days in hospital was 2.1.

Conclusions: Dermolipectomy associated to the ventral hernia repair in obese patients with umbilical or infraumbilical defects is an adequate alternative procedure that does not add considerable morbidity, may reduce recurrence rates and improve aesthetic results.

© 2012 Sociedad Hispanoamericana de Hernia. Published by Elsevier España, S.L. All rights reserved.

Introducción

La obesidad es un importante factor de riesgo en la etiopatogenia de las eventraciones abdominales y favorece la aparición de complicaciones preoperatorias como incarceraciones, obstrucciones y estrangulaciones intestinales, ulceraciones de la piel, alteraciones en la relación continente-contenido, respiración paradójica abdominal o alteraciones en la circulación esplácnica¹⁻³. Puede favorecer, además, la aparición de complicaciones posoperatorias como seromas, hematomas, infecciones (tanto locales como generalizadas), problemas tromboembólicos y alteraciones respiratorias⁴⁻⁶.

Algunos autores han hecho referencia al tratamiento de hernias incisionales complejas en pacientes obesos en los que añaden una dermolipectomía durante la eventroplastia^{7,8}. La dermolipectomía ofrece la posibilidad de realizar un abordaje directo de la hernia incisional, y puede tener implicaciones en la prevención de complicaciones relacionadas con el exceso de piel y tejido celular subcutáneo. En este trabajo presentamos los resultados de la combinación de dermolipectomía con la reparación de hernias ventrales realizadas en un estudio prospectivo.

Material y método

Realizamos un estudio observacional prospectivo. Entre enero de 2001 y diciembre de 2011 intervinimos en nuestro centro un total de 599 pacientes con el diagnóstico de hernia incisional. A un total de 70 pacientes, que cumplían los crite-

rios de inclusión, se les propuso asociar una dermolipectomía durante la eventroplastia. Finalmente, 9 de estos pacientes rechazaron la dermolipectomía, por lo que fueron 61 pacientes los que aceptaron la intervención y formaron parte de nuestro estudio.

Los criterios de inclusión para realizar esta intervención fueron los siguientes: pacientes con eventración abdominal cuyo defecto herniario fuera igual o superior a 5 cm (medido mediante tac abdominal); eventraciones de localización periumbilical o infraumbilical; presencia de faldón graso abdominal, y un Índice de Masa Corporal (IMC) superior a 30 kg/m² (fig. 1).

Descripción de la técnica

Se realiza el abordaje mediante incisión semicircular entre ambas espinas ilíacas con la convexidad hacia el pubis y se disecciona el tejido celular subcutáneo por el plano prefascial, desde la sínfisis púbica hasta la región subcostal. Esta exposición consigue un campo quirúrgico amplio que permite trabajar sobre el defecto con mayor comodidad y seguridad. Se disecciona el saco herniario hasta llegar al defecto aponeurótico. Si el contenido no está incarcerado, no se abre la cavidad abdominal. En el resto de los casos se abre el saco y se liberan las adherencias. Habitualmente conservamos el saco herniario hasta el final de la disección del espacio preperitoneal, para interponerlo entre el contenido abdominal y la malla. En la mayor parte de los casos se coloca la malla según la técnica de Rives⁹; para ello, se disecciona de forma sistemática el espacio entre la fascia posterior y el peritoneo (fig. 2). Si no es

posible o la disección de dicho espacio resulta muy dificultosa, abrimos la vaina del recto y suturamos la fascia posterior directamente, sobre la cual fijaremos la malla. El límite lateral de esta disección son los vasos epigástricos, y el límite inferior, la sínfisis púbica en el espacio de Retzius. El límite craneal alcanza un mínimo de 4 cm por encima del defecto. El cierre del peritoneo y de la fascia posterior del músculo recto se realiza mediante sutura continua de poliglactín 910. El material protésico utilizado en todos los casos fue el poli-propileno, que se fija con puntos cardinales entrecortados al pubis y a la fascia anterior del músculo recto. El defecto de la aponeurosis anterior no se cierra para evitar tensión, y la malla se fija al borde del defecto con puntos entrecortados. La prótesis extendida sobrepasó el defecto herniario, al menos, en 4 cm (y en los casos en los que la disección lo permitía, hasta en 6 cm). Tras la reparación herniaria completamos la dermolipectomía asociando (en ocasiones, si el defecto no es umbilical) trasposición umbilical. Empleamos dos drenajes aspirativos tipo Jackson-Pratt, que dejamos sistemáticamente en el tejido celular subcutáneo (fig. 3). La retirada de estos se basó en la cantidad y el aspecto del líquido drenado (inferior a 30 ml en 24 horas de aspecto seroso o serohemático).

Se empleó profilaxis antibiótica con cefalosporinas de 2.^a o 3.^a generación, y antitromboembólica con heparinas de bajo peso molecular en todos los casos.

Los pacientes se revisaron en consulta hospitalaria al mes, a los seis meses y al año.

En las tablas 1 y 2 exponemos las características de los pacientes y los factores de riesgo relacionados con la etiopatogenia de las eventraciones que se han analizado.

Resultados

La edad media en nuestra serie fue de 49 años (rango: 29-66) y todos los pacientes fueron mujeres, excepto tres hombres.

El IMC medio fue de 33.3 kg/m², con un rango de 30-42 (todos los pacientes se consideraron obesos). En 30 pacientes fue menor de 35 kg/m²; en 29 pacientes, entre 35 y 40 kg/m², y en 2 pacientes por encima de 40 kg/m². El peso medio del tejido extirpado fue de 2600 g (rango: 1200-4800). En 18 casos se conservó y reimplantó la cicatriz umbilical.

El tamaño del defecto herniario fue mayor de 10 cm en 25 pacientes (el 40.98%) y entre 5 y 10 cm en el resto (36 pacientes, esto es, el 59.01%). La interfase de implantación protésica fue preperitoneal o retromuscular prefascial en 58 casos (el 95.08%) y preaponeurótica en 3 casos (el 4.91%).

De los 61 pacientes operados, 46 de ellos se intervinieron por primera vez; 11 lo hicieron por segunda ocasión; 3 se reintervinieron por tercera, y 1 paciente lo hizo en una cuarta ocasión. Respecto a la cirugía de origen que realizó la laparotomía, 29 pacientes fueron intervenidos por un Servicio de Ginecología y Obstetricia; 19 procedían de un Servicio de Cirugía General y Digestiva; 11 de un Servicio de Urología y 2 pacientes de un Servicio de Cirugía Vascular.

Consideramos como factores de riesgo relacionados con la etiopatogenia de las eventraciones los siguientes: enfermedad pulmonar obstructiva crónica (8 pacientes, esto es, un 13.1%); fumadores en el momento de esta intervención (11,

Tabla 1 – Características de los pacientes

Variables	Eventroplastia/ dermolipectomía
	Núm. (%)
Edad media (años)	49 (R: 29-66)
Estancia hospitalaria media (días)	2.1 (R: 1-4)
Sexo	
Varones	3 (4.9)
Mujeres	58 (95.01)
Índice de masa corporal (kg/m ²)	
Inferior a 35	30 (49.1)
Entre 35 y 40	29 (47.5)
Superior a 40	2 (3.2)
Peso medio tejido extirpado (g)	2600
Diámetro defecto herniario	
Superior a 10 cm	25 (40.9)
Entre 5 y 10 cm	36 (59.01)
Interfase de implantación protésica	
Preperitoneal/retromuscular subfascial	58 (95.08)
Preaponeurótica	3 (4.9)
Servicio de procedencia	
Ginecología	29 (47.5)
Cirugía General	19 (31.1)
Urología	11 (18.03)
Cirugía vascular	2 (3.2)
Intervenciones previas	
Primera vez	46 (75.4)
Segunda vez	11 (18.03)
Tercera vez	3 (4.9)
Cuarta vez	1 (1.6)

R: rango.

Tabla 2 – Factores de riesgo

Variables	Núm. (%)
Enfermedad pulmonar obstructiva crónica	8 (13.11)
Tabaquismo	11 (18.03)
Diabetes	21 (34.4)
Tratamiento prolongado corticoides	7 (11.4)
Intervención vascular previa	2 (3.2)

un 18.03%); diabéticos (21, un 34.4%); tratamiento prolongado con corticosteroides (7, un 11.47%), e intervención vascular previa (2, un 3.2%).

La morbilidad general de nuestra serie fue de 18 pacientes, lo que supone un 29.5% (tabla 3). Durante el periodo intraoperatorio no aparecieron complicaciones. La incidencia de seromas fue de 6 pacientes (el 9.8%), que fueron drenados sin más complicaciones. En tres casos se presentaron hematomas, uno de los cuales precisó reintervención quirúrgica bajo anestesia general para revisar la hemostasia en el primer día posoperatorio. En un paciente se produjo una infección parcial de la prótesis con supuración de esta durante dos semanas; el cuadro se resolvió posteriormente gracias a las curas locales y al tratamiento antibiótico. Siete pacientes sufrieron lesiones necróticas parciales en la cicatriz, que evolucionaron favorablemente con curas locales. Uno de los pacientes, en los que se implantó la malla en posición preaponeurótica, sufrió una recidiva herniaria de pequeño tamaño. Dicha reci-



Figura 1 – Gran hernia ventral sobre cicatriz laparotómica en paciente obesa con faldón graso abdominal.

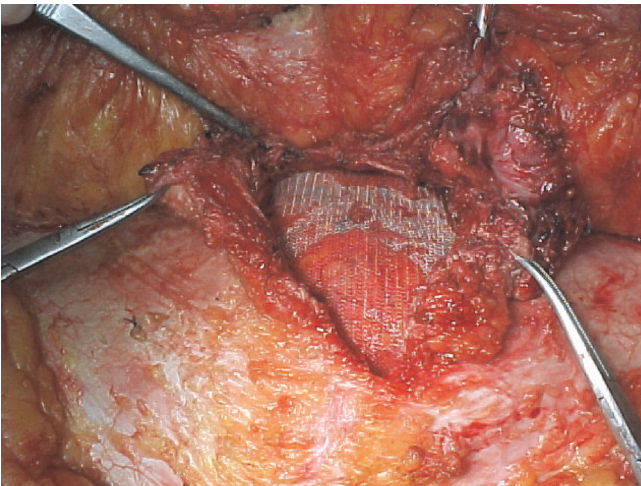


Figura 2 – Disección y fijación de malla de polipropileno en espacio retromuscular prefascial según la técnica de Rives.

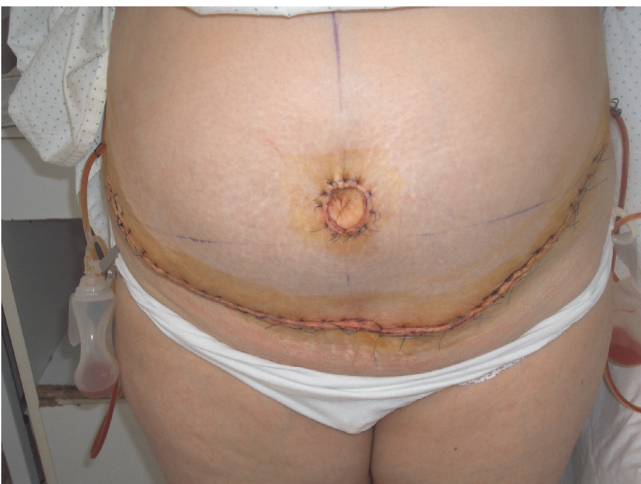

Figura 3 – Resultado final tras dermolipectomía y reconstrucción de la cicatriz umbilical.

diva no se ha reintervenido por deseo expreso del paciente, al encontrarse asintomático.

Por último, la estancia hospitalaria media fue de 2.1 (rango: 1-4) días.

Discusión

La incidencia de las eventraciones de la pared abdominal puede variar, según las distintas series consultadas, entre el 1% y el 16%¹⁰. Entre el 60% y el 80% de los casos se localizan en línea media, y se pueden dividir en supraumbilicales, umbilicales e infraumbilicales. En conjunto, las dos primeras representan el 55% de los casos, y se caracterizan por un aumento rápido del tamaño y una importante retracción muscular. Los defectos infraumbilicales aparecen por debajo de línea arqueada y representan un tercio de los casos¹¹. Con menor frecuencia, también aparecen eventraciones en ambos flancos o alrededor de un estoma.

El abordaje habitual mediante la técnica abierta se realiza a través de la antigua cicatriz de la laparotomía o bien mediante incisiones transversas. La dermolipectomía como vía de abordaje presenta una serie de ventajas que ya han sido descritas en la literatura¹²⁻¹⁴. Permite una exposición muy favorable del campo quirúrgico que facilita el trabajo operatorio y reduce el peso de la tracción centrífuga que va a soportar la pared abdominal inferior. Con ello se evita la debilidad de la parte central provocada por esa tracción, que, pensamos, puede favorecer la recidiva. Además, esta vía de abordaje ofrece ventajas estéticas al realizarse sobre el pliegue abdominal inferior, ya que reduce o elimina estrías, aplana el abdomen, disminuye la talla de la cintura, levanta el tejido laxo anterolateral cerca del pubis y áreas ilíacas, crea una depresión xifoumbilical bien definida y permite, por último, cambiar la postura corporal. Las técnicas tradicionales empleadas para el tratamiento de las deformidades severas de la pared abdominal incluyen diversos procedimientos que mantienen su vigencia, como son¹⁵⁻¹⁷: la dermolipectomía para eliminar el exceso de peso y piel; las plicaturas del músculo recto anterior del abdomen para tratar las diástasis musculares; la transposición umbilical, y nuevas técnicas como la succión asistida a lipectomía, el cierre a alta tensión lateral con suspensión fascial y los avances de la fascia del músculo oblicuo mayor para crear una pequeña cintura¹⁸.

La morbilidad de las eventraciones de la pared abdominal ha disminuido a corto, medio y largo plazo desde que se han introducido los materiales protésicos en su reparación, hace más de 20 años¹⁹⁻²¹. Pese a esta mejora, su utilización no está exenta de complicaciones. La infección de la malla obliga en la mayoría de los casos a su retirada y puede complicar el cuadro con afectación peritoneal²². Su incidencia se sitúa entre el 1% y el 8% de los casos²³, si bien en nuestra serie no ha aparecido a corto o a medio plazo. Pensamos que este resultado puede estar relacionado con el empleo sistemático en nuestra serie de mallas de polipropileno y la profilaxis antibiótica. Las prótesis utilizadas tienen un grado de porosidad que condiciona una estructura de colagenización reticular y un tamaño de poro superior a 800 micras que ha demostrado disminuir la incidencia de infecciones²⁴⁻²⁹. Según este con-

cepto, la infección se puede prevenir utilizando, entre otras medidas, prótesis de tipo III y, sobre todo –como las utilizadas por nosotros– de tipo I de la clasificación de Amid³⁰.

La existencia de seromas o hematomas es una causa frecuente de morbilidad posoperatoria. En algunas series alcanzan hasta el 20% de los casos, si bien la mayor parte de las estadísticas se sitúan en torno al 5-10%^{4,5,19} (cifra similar a la obtenida en nuestra serie). La utilización de drenajes aspirativos reduce la incidencia de los mismos. Una alternativa al uso de drenes puede ser el empleo de pegamentos titulares⁸.

Hasta el momento actual, en nuestra serie no se han presentado fístulas intestinales u otros problemas originados por la adhesión de las vísceras abdominales a la malla de polipropileno; esto puede deberse a que hemos utilizado de forma sistemática el peritoneo para separar el contenido abdominal de la prótesis.

El principal problema en la reparación de la eventración abdominal es la recidiva herniaria. Actualmente, incluso con la utilización de prótesis, continúa presentando cifras relativamente altas que se sitúan entre el 5% y el 30% de los casos^{17,19}. No obstante, estos datos son mucho menores que los obtenidos con la sutura simple sin la utilización de mallas, y que se encuentran entre el 30% y el 50%³¹. La recidiva se relaciona sobre todo con la infección de la herida quirúrgica o de la malla. Asimismo, se postula que el proceso de retracción de la malla, que puede llegar a disminuir el área de la misma hasta un 50% del tamaño original, puede influir de manera significativa en la recidiva herniaria^{32,33}. Otros factores reflejados en la literatura son la obesidad, el tamaño de la hernia, la presencia de patología prostática asociada (probablemente relacionado con un aumento de la presión intraabdominal), la existencia de un aneurisma aórtico, enfermedades respiratorias o una actividad laboral donde se realicen grandes esfuerzos³⁴⁻³⁶.

En conclusión, creemos que en pacientes que presentan una importante obesidad o un faldón graso abdominal con un exceso de tejido celular subcutáneo el campo quirúrgico que se obtiene por esta vía permite la mejor exposición posible del defecto y hace que la disección (a veces laboriosa por la propia alteración anatómica de la pared) de los planos preperitoneal y subfascial sea más fácil. La dermolipectomía reduce el peso de la tracción que va a soportar la pared abdominal inferior. Todo ello, sin añadir una significativa morbilidad posoperatoria. Pensamos que este procedimiento podría implicar una reducción en el número de recidivas, una mejora estética y mayor grado de satisfacción de estos pacientes.

Conflicto de intereses

Los autores declaran no tener ningún conflicto de intereses.

BIBLIOGRAFÍA

- Pailler JL, Lachel le Coudou A, Dupont E. Incisional hernia of the abdominal wall. Pathophysiology, etiology and prosthetic repair techniques. *Ann Chir Plast Esthet*. 1999;4:313-24.

Tabla 3 – Complicaciones posoperatorias

Variables	Núm. (%)
Seromas	6 (9.8)
Hematomas	3 (4.9)
Ulceración de cicatriz	7 (11.4)
Infección de malla	1 (1.6)
Recidivas	1 (1.6)

- Read RC. Metabolic factors contributing to herniation: a review. *Hernia*. 1998;2:51-5.
- Sugerman HJ, Kellum JM Jr, Reines HD, DeMaria EJ, Newsome HH, Lowory JW. Greater risk of incisional hernia with morbidly obese than steroid-dependent patients and low recurrence with prefascial polypropylene mesh. *Am J Surg*. 1996;171:80-4.
- Wantz GE. Incisional hernia: the problem and the cure. *J Am Coll Surg*. 1999;188:429-47.
- Deysine M. Ventral herniorrhaphy: treatment evolution in a hernia service. *Hernia*. 1998;2:15-8.
- McLanahan D, King LT, Weems C, Novotney M, Gibson K. Retrorectus prosthetic mesh repair of midline abdominal hernia. *Am J Surg*. 1997;173:445-9.
- Downey SE, Morales C, Kelso RL, Anthonie G. Review of technique for combined closed incisional hernia repair and panniculectomy status post-open bariatric surgery. *Surg Obes Relat Dis*. 2005;1:458-61.
- Fernández Lobato R, Martínez Santos C, Ruiz de Adana JC, Fradejas JM, Ortega P, Moreno Azcoitia M. Aplicación del adhesivo de fibrina Tissucol en eventraciones complejas. *Cir Esp*. 2002;71:80-4.
- Rives J, Lardennois B, Flament JB, Convers G. La piece en tulle de dacron, traitement de choix des hernies de l'aîne de l'adulte. A propos de 183 cas. *Chirurgie*. 1973;99:564-75.
- Álvarez J, Hidalgo M. Hernia incisional: una complicación demasiado frecuente. *Cir Esp*. 2000;68:91-2.
- Shell DH 4th, De la Torre J, Andrades P, Vasconez LO. Open repair of ventral incisional hernias. *Surg Clin North Am*. 2008;88:61-83, viii. Review.
- Chevrel JP, Rath AM. Clasification of incisional hernia of the abdominal wall. *Hernia*. 2000;4:7-11.
- Ramírez OM. Abdominoplasty and abdominal wall rehabilitation: a comprehensive approach. *Plast Reconstr Surg*. 2000;105:425-35.
- Chaouat M, Levan P, Bruno L, Buisson T, Nicolau P, Mimoun M. Abdominal dermolipectomies: early postoperative complications and long-term unfavorable results. *Plast Reconstr Surg*. 2000;106:1614-8.
- Chevrel JP, Dilin C, Morquette H. Traitement des éventrations abdominales médianes par autoplastie musculaire et prothèse prémusculo-aponeurotique. A propos de 50 observations. *Chirurgie*. 1986;112:612-22.
- Stoppa RE. The treatment of complicated groin and incisional hernias. *World J Surg*. 1989;13:545-54.
- Den Hartog D, Dur AH, Tuinebreijer WE, Kreis RW. Open surgical procedures for incisional hernias. *Cochrane Database Syst Rev*. 2008;16(3):CD006438. Review.
- Dermolipectomía abdominal asociada a la cirugía de las eventraciones. En: Barroetaveña J, Herszage L, Tibaudin HA, Barroetaveña JL, editores. *Cirugía de las eventraciones*. Buenos Aires: El Ateneo; 2001. p. 370-92.

19. Cassar K, Munro A. Surgical treatment of incisional hernia. *Surgery*. 2002;89:534-45.
20. Yaghoobi Notash A, Yaghoobi Notash A Jr, Seied Farshi J, Ahmadi Amoli H, Salimi J, Mamarabadi M. Outcomes of the Rives-Stoppa technique in incisional hernia repair: ten years of experience. *Hernia*. 2007;11:25-9.
21. Korenkov M, Sauerland S, Arndt M, Bograd L, Neugebauer EAM, Troidl H. Randomized clinical trial suture repair, polypropylene mesh or autodermal hernioplasty for incisional hernia. *Surgery*. 2002;89:50-6.
22. Bord JR. The historical development of prosthetics in hernia surgery. *Surg Clin North Am*. 1998;78:973.
23. White TJ, Santos MC, Thomson JS. Factors affecting wound complications in repair of ventral hernias. *Am Surg*. 1998;64:276-80.
24. Krpata DM, Blatnik JA, Novitsky YW, Rosen MJ. Evaluation of high-risk, comorbid patients undergoing open ventral hernia repair with synthetic mesh. *Surgery*. 2013;153:120-5.
25. Poelman MM, Langenhorst BL, Schellekens JF, Schreurs WH. Modified onlay technique for the repair of the more complicated incisional hernias: single-centre evaluation of a large cohort. *Hernia*. 2010;14:369-74.
26. Leber GE, Garb JL, Alexander AI, Reed WP. Long-term complications associated with prosthetic repair of incisional hernias. *Arch Surg*. 1998;133:378-82.
27. Bellón JM, Buján J, Contreras L, Hernando A. Integration of biomaterials implanted into abdominal wall: process of scar formation and macrophage response. *Biomaterials*. 1995;16:381-7.
28. Díaz Godoy A, García Ureña MA, López Monclús J, Vega Ruiz V, Melero Montes D, Erquinigo Agurto N. Searching for the best polypropylene mesh to be used in bowel contamination. *Hernia*. 2011;15:173-9.
29. Bellón JM, Contreras CA, Buján J, Palomares D, Carrera-San Martín A. Tissue response to polypropylene meshes used in the repair of abdominal walls defects. *Biomaterials*. 1998;19:669-75.
30. Amid PK. Classification of biomaterials and their related complications in abdominal wall hernia surgery. *Hernia*. 1997;1:15-21.
31. Luijendijk RW, Hop WCJ, Van den Tol P, De Lange DC, Braaksma MM, IJzermans JN, et al. A comparison of suture repair with mesh repair for incisional hernia. *New Eng J Med*. 2000;343:392-8.
32. Novitsky YW, Porter JR, Rucho ZC, Getz SB, Pratt BL, Kercher KW, et al. Open preperitoneal retrofascial mesh repair for multiply recurrent ventral incisional hernias. *J Am Coll Surg*. 2006;203:283-9.
33. Anthony T, Bergen P, Kim LT, Henderson M, Fahey T, Rege RV, et al. Factors affecting recurrence following incisional herniorraphy. *World J Surg*. 2000;24:95-101.
34. García Ureña MÁ, Vega Ruiz V, Díaz Godoy A, Báez Perea JM, Marín Gómez LM, Carnero Hernández FJ, et al. Differences in polypropylene shrinkage depending on mesh position in an experimental study. *Am J Surg*. 2007;193:538-42.
35. Gruppo M, Mazzalai F, Lorenzetti R, Piatto G, Toniato A, Ballotta E. Midline abdominal wall incisional hernia after aortic reconstructive surgery: a prospective study. *Surgery*. 2012;151:882-8.
36. Han JG, Ma SZ, Song JK, Wang ZJ. Operative treatment of ventral hernia using prosthetic materials. *Hernia*. 2007;11:419-23.