



Nota clínica

Fascitis necrosante por apendicitis evolucionada en saco eventrógeno



Carlos A. Cano*

Servicio de Cirugía General, Hospital Pablo Soria, San Salvador de Jujuy (República Argentina)

INFORMACIÓN DEL ARTÍCULO

Historia del artículo:

Recibido el 24 de mayo de 2016
Aceptado el 30 de junio de 2016
On-line el 12 de agosto de 2016

Palabras clave:

Fascitis
Apendicitis
Eventración

Keywords:

Fasciitis
Apendicitis
Hernia

RESUMEN

La presencia del apéndice cecal en un saco eventrógeno es infrecuente. Comunicamos un caso tratado: mujer de 62 años de edad, con abdomen agudo de 7 días de evolución. Presenta eventración complicada, fascitis necrosante por una apendicitis gangrenosa en el saco y perforación cecal. Motivó una ileostomía y diferir el cierre del defecto.

Una apendicitis dentro de un saco eventrógeno y una fascitis necrosante ponen en riesgo la vida, por lo que se debe priorizar su tratamiento al del defecto incisional.

© 2016 Sociedad Hispanoamericana de Hernia. Publicado por Elsevier España, S.L.U. Este es un artículo Open Access bajo la licencia CC BY-NC-ND (<http://creativecommons.org/licenses/by-nc-nd/4.0/>).

Necrotizing fasciitis for appendicitis evolved in hernial sack

ABSTRACT

The presence of the cecal appendix in a hernial sack is rare. We report a treated case; 62 years-old woman with acute abdomen 7 days of evolution. A complicated hernia, necrotizing fasciitis due to gangrenous appendicitis in the sack and cecal perforation, led to an ileostomy and deferred the closure of the defect.

Appendicitis within a hernial sack and necrotizing fasciitis are life threatening so priority should be given to their treatment before that of the incisional defect.

© 2016 Sociedad Hispanoamericana de Hernia. Published by Elsevier España, S.L.U. This is an open access article under the CC BY-NC-ND license (<http://creativecommons.org/licenses/by-nc-nd/4.0/>).

Introducción

El británico Claudio Amyand describió en 1735 una hernia inguinal cuyo saco contenía el apéndice vermiforme perforado. Fue entonces el primer cirujano en realizar una

apendicetomía, 144 años antes de la primera aceptada y realizada por Lawson Tate¹.

René Croissant de Garegeot, cirujano parisino del siglo XVIII, encontró también un apéndice vermiforme en un saco herniario de una hernia femoral.

* Pasini Bonfanti 2488. Barrio Bajo La Viña. San Salvador de Jujuy (Argentina). Código Postal: 2488.

Correos electrónicos: canojuj@gmail.com, carloscano119@gmail.com

<http://dx.doi.org/10.1016/j.rehah.2016.06.003>

2255-2677/© 2016 Sociedad Hispanoamericana de Hernia. Publicado por Elsevier España, S.L.U. Este es un artículo Open Access bajo la licencia CC BY-NC-ND (<http://creativecommons.org/licenses/by-nc-nd/4.0/>).

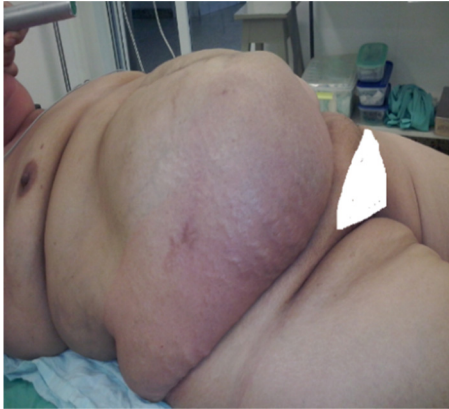

Figura 1 – Tumoración de la fosa ilíaca derecha.

Estos infrecuentes hallazgos en la cirugía de la hernia inguinal no superan el 1%, y requieren una sospecha clínica y diagnóstico imagenológico para su tratamiento oportuno.

Más infrecuente aún es la presencia de un apéndice vermiforme complicado en el saco de una eventración, situación que nos estimula a presentar el caso.

Caso clínico

Paciente mujer de 62 años de edad con un IMC mayor de 30 kg/m², que consulta por presentar dolor abdominal de 7 días de evolución, difuso al momento de la consulta, pero localizado en la fosa ilíaca derecha en el inicio del cuadro clínico.

El episodio se acompaña de vómitos biliosos escasos e hipertermia de 38 °C, lo que lleva a la paciente a la ingesta de analgésicos y antibióticos sin realizar consulta médica respectiva.

Al ingreso presenta mal estado general, facie tóxica, taquicardia y mucosas secas, lo que expresa cuadro de deshidratación moderada.

Como antecedentes quirúrgicos tenía colecistectomía por litiasis vesicular, tres cesáreas anteriores e histerectomía por miomatosis uterina (cirugía realizada 10 años antes). Refiere también una eventroplastia con prótesis, sin recordar la fecha en que fue realizada.

El examen físico pone en evidencia una cicatriz media supra- e infraumbilical y, a nivel de fosa ilíaca derecha, una tumoración dolorosa espontáneamente y a la palpación superficial, y con evidentes signos inflamatorios con rubor, color violáceo, piel tensa y con temperatura local elevada (fig. 1).

El examen analítico de sangre revela leucocitosis con neutrofilia, 18 000/mm³ con granulaciones tóxicas, urea y creatinina levemente elevadas, esta última con valores de 2 mg/ml.

La radiografía de tórax es normal, mientras que en la de abdomen llama la atención la aerocolia y la posible presencia de aire en retroperitoneo (fig. 2).

El estudio tomográfico estándar de abdomen y pelvis demuestra una hernia incisional voluminosa que ocupa la

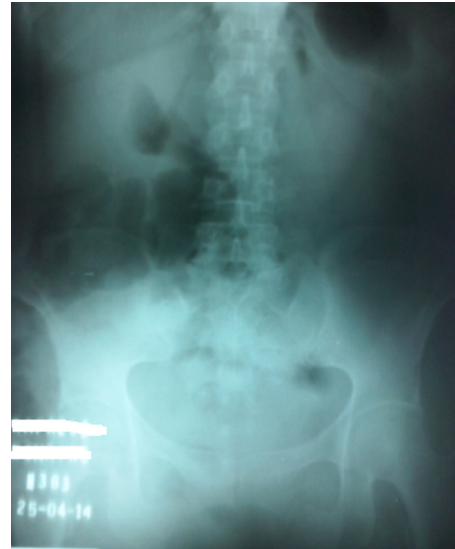

Figura 2 – Aire extraperitoneal y aerocolia.

mayor parte de la fosa ilíaca derecha, con contenido de asas intestinales y con gran componente aéreo interasas (fig. 3).

Con diagnóstico de eventración recidivada estrangulada se decide el abordaje quirúrgico, que se realiza a través de una incisión media supra- e infraumbilical sobre la cicatriz anterior hasta llegar a la cavidad abdominal. La exploración de esta descarta colecciones abdominales libres, y pone de manifiesto un gran plastrón que ocupa la fosa ilíaca derecha, difícil de interpretar y dificultoso a la digitoclasia.

Se decide abordar por incisión lateral sobre la tumoración eventrógena. La apertura permite una salida abundante de gas y una copiosa secreción saniosa fétida y purulenta. Una fascitis necrosante compromete ambas fascias del tejido celular subcutáneo, con el saco eventrógeno totalmente esfacelado. Después del lavado profuso y la extirpación de tejidos desvitalizados, se constata la presencia de un coprolito libre (que se

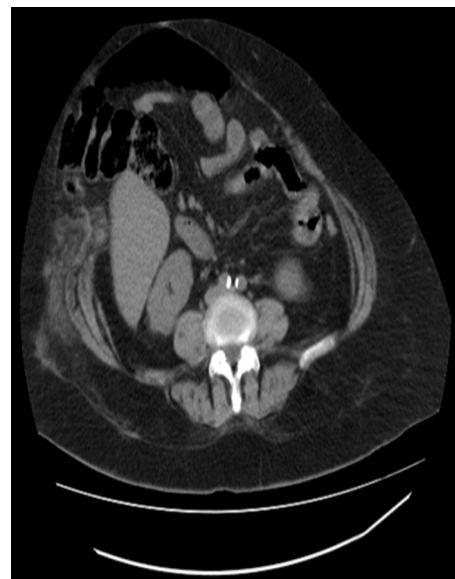

Figura 3 – Tac. Aire libre interasas.

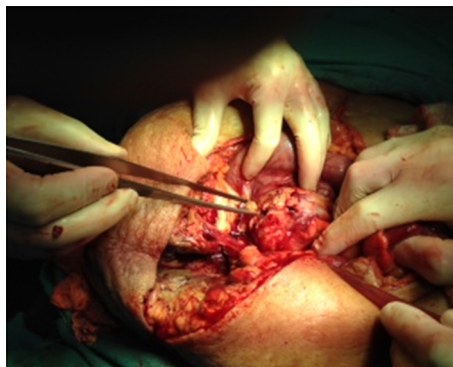


Figura 4 – Coprolito libre en el saco.

extrae), restos de apéndice vermiforme gangrenoso y una perforación cecal, cercana a la base de implantación apendicular (fig. 4).

Se extraen restos de tejido apendicular, y después se procede a la sutura del orificio cecal y al lavado profuso de la zona operatoria.

Se decide realizar ileostomía en asa y cierre de laparotomía media con sutura continua de material irreabsorbible. Se deja como refuerzo una malla de polipropileno sobre el plano aponeurótico, con cierre capitoneado. La región del proceso infeccioso se deja abierta, con gasas impregnadas en yodo (fig. 5).

Con estado de *shock* séptico, la enferma ingresa en la unidad de cuidados intensivos. Permanece 45 días internada con curaciones diarias. Logra superar episodio infeccioso con la herida en franca granulación y con un defecto para ostómico con prolapso ileostómico, para resolver en un segundo tiempo quirúrgico (fig. 6).

Dicha resolución se lleva a cabo 12 meses después, con cierre de ileostomía y del defecto, con incisiones de descargas de Albanese y prótesis de bajo peso supraaponeurótica. Se mantiene sin recidivas al año de control.

Discusión

En la década de los setenta, Donal Kozoll consideraba que las eventraciones serían un problema cada vez más frecuente, debido al incremento de la población añosa y que, como

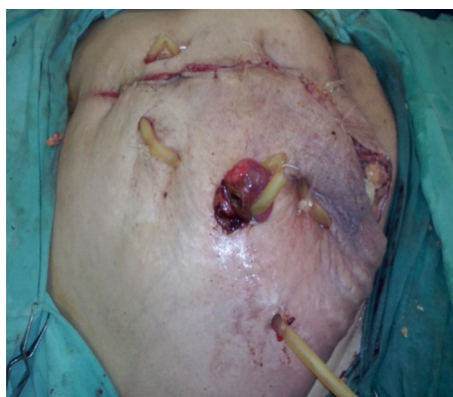

Figura 5 – Ileostomía y cierre capitoneado.

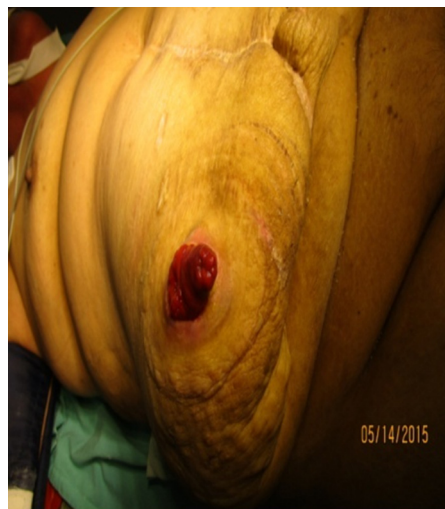

Figura 6 – Defecto periostómico y prolapso ileal.

consecuencia, habría una mayor necesidad de operaciones abdominales².

Sin embargo, con la llegada de la cirugía miniinvasiva, estas aseveraciones parecen desacertadas. No obstante, es evidente que la laparotomía se mantendrá vigente en muchas circunstancias, y la hernia incisional seguirá siendo una indeseable secuela en los servicios de cirugía².

Habitualmente, el contenido del saco eventrótico está constituido por intestino delgado y colon y, en ocasiones, la vejiga se encuentra deslizada en defectos suprapúbicos. La incarceration y la estrangulación intestinal constituyen las complicaciones quirúrgicas más frecuentes³.

Otras veces, cuando el omento se encuentra incarcerated, el dolor y la irreductibilidad constituyen el motivo de consulta.

Menos frecuente es la aparición de una fascitis necrosante, entidad cuya mortalidad supera el 80% y que nos obliga a pensar en una gangrena intestinal por una asa encarcerada evolucionada. Esta entidad comprende dos tipos, diferenciados principalmente por la bacteriología y el tratamiento.

El tipo I se caracteriza por ser polimicrobiana y por presentarse en pacientes diabéticos o con enfermedad vascular periférica sometidos a tratamientos quirúrgicos, mientras que la del tipo II es fundamentalmente monomicrobiana y supone una verdadera urgencia infectológica en la que el tratamiento antibiótico constituye el pilar fundamental.

Los hemocultivos son positivos en el 60% de las fascitis necrosantes tipo II, y un 20% en las del tipo I. Las bacterias más frecuentemente involucradas son la *Escherichia coli*, *Proteus*, *Streptococcus*, *Bacteroides fragilis* y *Peptostreptococcus*⁴.

Se han referido hallazgos infrecuentes dentro de un saco eventrótico. La protrusión del cuerpo y antro gástrico a través de un orificio eventrótico fue referida por Subirana Magdaleno et al.⁵ También Valero Liñán et al. encontraron, en una voluminosa eventración en la línea media infraumbilical, intestino delgado y un quiste cortical del riñón derecho⁶.

El apéndice cecal es infrecuentemente un hallazgo dentro de un saco eventrótico. Solamente hemos encontrado publicado en la literatura consultada el artículo de Pereira-Graterol y Chaparro, quienes en el año 2009 refirieron haber

encontrado, en un defecto aponeurótico de 8 cm, un saco eventrógeno cuyo contenido era un plastrón de intestino delgado y apéndice cecal inflamado, que obligó a una apendicetomía y reparación de la pared con prótesis de refuerzo⁷.

Distinto es el caso que presentamos, donde la enferma con síntomas abdominales se automedicó y efectivizó la consulta 7 días después del comienzo sintomatológico. Sin lugar a dudas, esta tardanza favoreció la presentación de la fascitis necrosante de la pared, debido a la presencia de gérmenes anaerobios en la fisiopatología, sumados a la obesidad tipo II que padece la paciente.

Dos signos imagenológicos nos hacían sospechar compromiso intestinal: la presencia de aire en el espacio retroperitoneal y en forma libre extraluminal en el saco eventrógeno. Con ese diagnóstico abordamos a la paciente, con la sorpresa de encontrar una cavidad completamente sin colecciones ni asas con compromiso vascular.

Mayor fue nuestro asombro cuando la salida de gas y tejido necrótico fétido, a la apertura del tumor eventrógeno, nos indicó que nos encontrábamos frente a un severo y grave cuadro de fascitis necrosante, motivada por una apendicitis gangrenosa evolucionada con perforación cecal y fecalito libre en saco eventrógeno.

Extraídos los restos apendiculares, tejidos necróticos y el fecalito, se procedió a la sutura cecal e ileostomía en asa.

Es importante recalcar que la laparotomía media realizada en primer término fue suturada junto con una prótesis de polipropileno como refuerzo; en cambio, la zona comprometida con el grave proceso infeccioso se dejó abierta y con curaciones.

El reconocimiento temprano, las medidas de reanimación adecuadas, el desbridamiento quirúrgico agresivo y la terapia antimicrobiana específica afectan significativamente el resultado global y la supervivencia de los pacientes⁸.

En la inducción anestésica la enferma recibió una dosis de metronidazol endovenosa de 500 mg y 1 g de ceftriaxona por vía endovenosa. La terapia antimicrobiana continuó por espacio de 15 días en la unidad de cuidados intensivos.

La toma de muestra para cultivos dio una flora polimicrobiana, sin poderse identificar germen anaerobio. Asumimos que se debió al envío incorrecto de la muestra, que debe ser realizada en jeringa y sin contenido aéreo. Por otro lado, sabemos de la participación de los bacteroides en esta patología y de la *E. coli*, cuya sinergia es destacada en la formación de abscesos.

El metronidazol, en dosis de 500 mg, se realizó cada 8 h; por otro lado, la ceftriaxona se aplicó en dosis de 1 g cada 12 h.

Otro tipo de fascitis necrosante de pared abdominal fue referida por Milam *et al.*, quienes publicaron este cuadro en una paciente con infección por estreptococos ascendente desde sus órganos genitales internos a lo largo del ligamento redondo hasta la pared abdominal⁹.

Tradicionalmente, los criterios quirúrgicos refutaban la reparación final de la pared abdominal con el cierre de ostomías¹⁰.

Cuando el procedimiento definitivo del cierre del defecto va a emprenderse, se debe dejar transcurrir 12 meses del evento infeccioso, tiempo calculado para lograr la ausencia de gérmenes que puedan presentar recidivas en la infección protésica¹¹.

La preparación mecánica y antibacteriana del intestino es fundamental, y la resolución simultánea del cierre de la ileostomía y del defecto parietal es posible con estas premisas.

La disección minuciosa de la pared abdominal en la reparación de estos defectos complejos son medidas que pueden prevenir posibles complicaciones que modifican el desarrollo normal del posoperatorio de estos pacientes.

El uso de las incisiones de descargas de Albanese y las prótesis reticulares de bajo peso son las aconsejables para lograr un tratamiento efectivo del defecto parietal.

Conclusiones

La fascitis necrosante por la presencia de una apendicitis evolucionada dentro de un saco eventrógeno es una rareza quirúrgica, que compromete sustancialmente la vida del paciente con una altísima mortalidad.

El manejo multidisciplinario, incluido el laboratorio y la bacteriología, es fundamental, siendo prioritario salvar la vida del paciente con resecciones quirúrgicas adecuadas y difiriendo el tratamiento definitivo de la pared abdominal para un segundo tiempo quirúrgico. La resolución simultánea con el cierre de ostomías es factible en pacientes seleccionados y correctamente preparados.

Responsabilidades éticas

Protección de personas y animales. Los autores declaran que para esta investigación no se han realizado experimentos en seres humanos ni en animales.

Confidencialidad de los datos. Los autores declaran que han seguido los protocolos de su centro de trabajo sobre la publicación de datos de pacientes.

Derecho a la privacidad y consentimiento informado. Los autores declaran que en este artículo no aparecen datos de pacientes.

Conflicto de intereses

El autor declara no tener conflicto de intereses.

BIBLIOGRAFÍA

1. Sánchez García J, Maristany Biener T, Espin Basany E, López Cano M, Sainz Villacampa B, de Lara Eisman F, et al. Hernia de Amyand. A propósito de la primera apendicectomía. *Cir Esp.* 2001;69:91-2.
2. Fazzini R, Pérez J, Chikiar D, Marzaroli D, Apa S. Revisión crítica de las eventraciones basada en evidencias. *Rev Argent Cirug.* 2003;85:83-90.
3. Cano C, Aguiar Cau S, Gutierrez N, Yarade ME. Eventración catastrófica y vólvulo de sigmoides. *Rev Hispanoam Hernia.* 2015;3:169-72.

4. Prieto M, Lamíguiz A, Moreno T, García JM, Marquina A. Fascitis necrotizante tras eventroplastia y cierre de ileostomía. *Med Intensiva*. 2012;36:59-61.
5. Subirana Magdaleno H, Robles Puig J, Farreras Catasús N, Fontecha Gómez. Incarceración gástrica en eventración infraumbilical. *Cir Esp*. 2012;90:e7.
6. Valero Liñán AS, Rueda Martínez JL, Prat Calero A, Abad Martínez M. Eventración infraumbilical que contiene intestino delgado, grueso y quiste renal derecho. *Cir Esp*. 2010;88:118.
7. Pereire-Graterol F, Chaparro A. Apendicitis aguda complicada dentro de una eventración: una presentación clínica inusual. *Rev Gastroenterol Mex*. 2009;74:137-8.
8. Massalou D, Baque P. Necrotizing fasciitis of the abdominal wall following and emergency colostomy: A case report. *Acta Chir Belg*. 2011;111:100-2.
9. Milam MR, Stauble E, Milam RA. Atypical presentation of abdominal group a streptococcal-necrotizing fasciitis after pessary removal. *Int Urogynecol J*. 2012;23:241-2.
10. Hernández López A. Tratamiento simultáneo de plastia de pared con malla y cierre intestinal. *Cir Gen*. 2004;26:3-7.
11. Cano C, Contreras M, Barrios D, Paredes M, Jerez M. Malla infectada: incidencia y tratamiento no conservador. *Rev Argent Cirug*. 2014;106:157-62.