



## **Uso de la toxina botulínica en la reconstrucción de la pared abdominal**

## **Using botulinum toxin for abdominal wall reconstruction**

10.20960/rhh.00431

10/11/2021

**REV 431**

## **Uso de la toxina botulínica en la reconstrucción de la pared abdominal**

### ***Using botulinum toxin for abdominal wall reconstruction***

Lander Gallego-Otaegui<sup>1</sup>, Mikel Osorio-Capitán<sup>2</sup>, Laura Carballo-Rodríguez<sup>1</sup>, Aintzane Lizarazu-Pérez<sup>1</sup>, Íñigo Augusto-Ponce<sup>1</sup>, María Isabel Bollo-Arocena<sup>1</sup>

<sup>1</sup>Servicio de Cirugía General y del Aparato Digestivo. Hospital Universitario Donostia. San Sebastián (España). <sup>2</sup>Servicio de Cirugía General y del Aparato Digestivo. Hospital de Zumárraga. Zumárraga, Gipuzkoa (España)

Recibido: 27-01-2021

Aceptado: 27-01-2021

Autor para correspondencia: Lander Gallego-Otaegui. Servicio de Cirugía General y del Aparato Digestivo. Hospital Universitario Donostia. Paseo Dr. Beguiristain, s/n. 20080 San Sebastián (España)

Correo electrónico: lander.gallegootaegui@osakidetza.eus

DOI: 10.20960/rhh.00431

*Conflicto de intereses: Los autores declaran no tener conflicto de intereses.*

## **RESUMEN**

**Objetivo:** Revisar la literatura actual sobre el uso de la toxina botulínica tipo A (TBA) como complemento en la preparación preoperatoria de la cirugía de pared abdominal compleja.

**Material y métodos:** Se realiza una búsqueda en las bases de datos electrónicas PubMed y Cochrane Library sobre el uso de la TBA. Tras una

revisión de la literatura se identifican veintidós trabajos en los que se analiza el uso de la TBA en la cirugía de pared abdominal, asociados o no a técnicas de separación de componentes (SC), así como al uso de neumoperitoneo preoperatorio progresivo (NPP).

**Resultados:** Los efectos y los beneficios de la TBA reflejados en los trabajos analizados muestran una reducción en el diámetro transversal del defecto herniario de 0.3 cm a 5.25 cm. El beneficio que más veces se analiza es la elongación de la musculatura lateral de la pared abdominal, que varía entre 2.44 cm y 4.5 cm. En los grupos que combinan el uso de TBA junto con la aplicación de NPP se observa una reducción del ratio VIH/VAC (volumen de hernia incisional / volumen de cavidad abdominal) del 2 al 15 %. El objetivo final del uso de la TBA es la obtención de un buen cierre fascial, con menor tensión, lo que se analiza en todos los trabajos y se consigue en el 75-100 % de los casos, salvo en uno de los estudios, que solo alcanza el cierre en un 40.9 %. La dosis de TBA varía de 100 a 300 UI de onabotulinumtoxinA (Botox®) y hasta 500 UI de abobotulinumtoxinA (Dysport®), de 3 a 5 puntos de inyección en cada lateral de la musculatura de la pared abdominal, siguiendo referencias anatómicas, control ecográfico o electromiográfico. El tiempo transcurrido desde la inyección de la TBA hasta la cirugía varía desde las seis semanas antes hasta el día anterior a la cirugía.

La mayoría de trabajos no describen apenas complicaciones con su uso, salvo distensión abdominal, tos o dolores de espalda, todas ellas de intensidad leve y limitadas en el tiempo, controlables con el uso de una faja abdominal y en general bien toleradas por los pacientes.

**Conclusiones:** El uso de la TBA es cada vez más frecuente en la cirugía de pared abdominal, aunque los regímenes para su aplicación y dosis siguen sin estandarizarse. Existe una gran heterogeneidad entre los estudios. No obstante, en la mayoría de trabajos se demuestra que, tras la infiltración con TBA, los músculos de la pared abdominal lateral se elongan y se adelgazan, lo que disminuye el diámetro transversal del defecto. Gracias a este efecto se consigue el cierre fascial en la mayoría de los

pacientes, beneficio en el control del dolor posoperatorio y no se han observado efectos adversos graves asociados a su uso.

**Palabras clave:** Toxina botulínica A, reconstrucción de la pared abdominal, hernia con pérdida de derecho a domicilio, separación de componentes química, hernia incisional, neumoperitoneo preoperatorio progresivo.

## **ABSTRACT**

**Objective:** Review the current literature on the use of botulinum toxin type A (BTA) as a complement in complex abdominal wall surgery.

**Material and methods:** PubMed and Cochrane Library electronic databases were searched for eligible studies on the use of BTA. After a review of the literature, 22 studies were identified in which the use of BTA in abdominal wall surgery was analyzed, associated or not with component separation techniques (CS), as well as the use of progressive preoperative pneumoperitoneum (PPP).

**Results:** The effects and benefits of BTA showed a reduction in the transverse diameter of the hernia defect from 0.3 cm to 5.25 cm. The most often analyzed advantage in the studies is the elongation of the lateral muscles of the abdominal wall, which ranges between 2.44 cm and 4.5 cm. The combination of BTA with PPP showed a reduction of the VIH/VAC ratio (Volume of incisional hernia/Volume of the abdominal cavity) from 2 to 15 % is observed. The final objective of BTA administration is to obtain a good fascial closure, with less tension, which is analyzed in all papers and is achieved in 75-100 % of the cases, except in one of the studies that was 40.9 %.

The dose of BTA varies from 100 to 300 IU of onabotulinumtoxinA (Botox®) and up to 500 IU of abobotulinumtoxinA (Dysport®), from 3 to 5 injection sites on each side of the abdominal wall musculature, following anatomical references, ultrasound or electromyographically guided. The

timing of the injection varies from 6 weeks prior to surgery to the previous day of surgery.

Reported serious adverse effects are very rare. Some authors described abdominal bloating, weak cough or back pain, all of them of mild intensity and limited in time, controllable with the use of an abdominal binder and well tolerated by most patients.

**Conclusions:** The use of BTA is spreading in abdominal wall surgery, although regimens for its administration and dosage aren't standardized, there is great heterogeneity between different groups. However, most of the authors conclude that the injection of BTA provides a flaccid paralysis of the lateral muscles of the abdominal wall, with elongation and decreasing the transverse diameter of the defect. This will help in a less tensioned fascial closure in most patients, providing a better management of postoperative pain without serious adverse effects associated.

**Keywords:** Botulinum toxin A, abdominal wall reconstruction, loss of domain hernia, chemical component separation, incisional hernia, preoperative progressive pneumoperitoneum.

## INTRODUCCIÓN

Las hernias incisionales representan una fuente importante de morbilidad después de una cirugía abdominal, con hasta un 20-35 % de incidencia tras una apertura de la cavidad abdominal<sup>1</sup>. Varios factores contribuyen al desarrollo de una hernia incisional, incluida la edad avanzada, la obesidad, la diabetes, el tabaquismo, la cirugía de urgencia, las infecciones de heridas, el tipo de cirugía (limpia o contaminada), la creación de estomas, la inmunosupresión, etc.<sup>1,2</sup>. Además, debido a las cicatrices y a los planos tisulares distorsionados en un campo previamente manipulado, la cirugía de la hernia incisional es difícilmente estandarizable. Teniendo en cuenta toda esta variabilidad, no es raro suponer que en la actualidad las técnicas propuestas para su reparación sean múltiples y con resultados variables,

lo que puede conllevar una alta tasa de recurrencia. Además, se ha demostrado que las eventraciones que recidivan tienen peores resultados y la probabilidad de recurrencia va aumentando con cada nueva intervención<sup>1</sup>. Por ello, la reparación de las hernias incisionales o la reconstrucción de la pared abdominal son empresas complicadas. Los pacientes con hernias ventrales y eventraciones con sacos herniarios de gran tamaño tienen problemas de dolor crónico, alteraciones en la fisiología abdominal y respiratoria, problemas tróficos de la piel con infecciones cutáneas, etc. Todas estas son complicaciones múltiples que condicionan su estado de salud físico, psicológico y social.

Los grandes defectos de la pared abdominal se originan por alteraciones musculares consistentes en la retracción y en la contracción de los músculos laterales de la pared abdominal en sentido opuesto a la línea alba y al orificio herniario. Estas alteraciones se manifiestan con el aumento de su espesor, la disminución de su longitud y, de forma secundaria, con un aumento progresivo en el diámetro del defecto herniario. Las alteraciones en la fisiología de la cavidad abdominal producen una relajación del diafragma y una disminución del diámetro transversal de la cavidad abdominal, que se contrae, pierde volumen y, finalmente, la capacidad para contener las vísceras en su interior conlleva lo que se conoce como «hernia con pérdida de derecho a domicilio»<sup>3</sup>. Este tipo de defectos supone un gran desafío para el cirujano de pared abdominal, ya que puede originarse de hernias primarias de tiempo de evolución, hernias incisionales tras cirugías o traumatismo, hernias recurrentes, defectos de localización anatómica difícil o eventraciones con estoma asociado. Técnicas como las separaciones de componentes (SC), el neumoperitoneo progresivo preoperatorio (NPP), los expansores de tejidos blandos y la inyección preoperatoria de toxina botulínica A (TBA) se han propuesto como opciones para alterar la longitud o la forma de la pared abdominal y facilitar un cierre fascial sin tensión. Cada vez hay más grupos de investigación que presentan la TBA como una herramienta potencial útil para la reconstrucción de la pared abdominal.

La toxina botulínica es una neurotoxina producida por la bacteria *Clostridium botulinum* (*Botulinum*, *Butyricum*, *Argentinense* y *Baratii*), bacilos gram-positivos y anaerobios. Producen ocho serotipos, de la A a la H, y de ellos, solamente los serotipos A y B están disponibles en fórmulas comerciales para uso clínico. La toxina botulínica del serotipo A (TBA) es la más utilizada: su efecto es reversible y su aplicación intramuscular tiene una duración de 4-6 meses, a cuyo término los músculos se recuperan totalmente. La toxina se une a receptores específicos en las terminaciones nerviosas e inhibe la liberación de acetilcolina. El tratamiento de un músculo con TBA da como resultado una denervación funcional en dos días y alcanza un pico de efecto después de 4-6 semanas, lo que lleva a la flacidez muscular y a la parálisis. La toxina botulínica se ha utilizado en el tratamiento de afecciones neurológicas, como el blefaroespasma, la distonía cervical y otras formas de espasticidad miotónica<sup>4,5</sup>. Las indicaciones, sin embargo, se han ampliado y a día de hoy también se utiliza para tratar patologías del espectro de disautonomía nerviosa, hiperhidrosis axilar, sialorrea crónica, la dispareunia, la fisura anal o la acalasia, así como agente analgésico y cosmético. Este auge en las indicaciones con la TBA ha propiciado que se valore su uso potencial en la cirugía de la pared abdominal. Un estudio de 2006 de Cakmak y cols.<sup>6</sup> encontró que las inyecciones de TBA en la musculatura de la pared abdominal de las ratas producía un aumento de la distensibilidad de la pared abdominal. En 2009, Ibarra-Hurtado y cols.<sup>7</sup> utilizaron la TBA para paralizar temporalmente la musculatura de la pared abdominal lateral con la intención de facilitar el cierre fascial durante la reparación de grandes hernias ventrales con pérdida de derecho a domicilio. Posteriormente, se han publicado varios estudios que examinan los efectos de la TBA en la reconstrucción de la pared abdominal.

Esta revisión tiene como objetivo examinar la bibliografía disponible sobre el uso de la TBA en la cirugía de la pared abdominal.

## **MATERIAL Y MÉTODOS**

Se realiza una revisión de la literatura utilizando la base de datos PubMed y Cochrane Library y se obtienen los artículos publicados sobre el uso de la TBA en la cirugía de pared abdominal. Las palabras clave de búsqueda fueron las siguientes: *botulinum and hernia or chemical and ventral hernia or chemical and incisional hernia or abdominal wall and botulinum*. La revisión se limitó a estudios en inglés y en español. Los criterios de búsqueda arrojaron 315 resultados, de los que se seleccionan 22 artículos originales, que se incluyen en esta revisión<sup>1-3,7-24</sup>. Solo se analizan los estudios primarios que informan de los resultados del uso preoperatorio de la TBA en la reparación de las hernias ventrales. Se excluyen los casos clínicos y los ensayos en modelos animales.

## RESULTADOS

Las características de los estudios incluidos en la revisión, así como las características demográficas de los pacientes que se incluyen en los estudios, se resumen en la tabla I. La edad media de los pacientes se sitúa entre los 50-60 años, excepto en los trabajos de Ibarra y cols.<sup>7,10</sup>, en los que la edad media se sitúa en los 34 años. El factor de riesgo que más se recoge en los trabajos es la obesidad y el índice de masa corporal (IMC) es la variable que se recoge en casi todos los estudios. La diabetes *mellitus* (DM), el tabaquismo y la enfermedad pulmonar obstructiva crónica (EPOC) son otras de las variables analizadas, así como el ASA (clasificación americana de la sociedad de anestesia), aunque con menos frecuencia. La diabetes se observa en el 20-50 % de los pacientes<sup>11,19</sup>, los fumadores suponen el 3-58.3 % (2.24) y los pacientes con EPOC, el 9-34.8 %<sup>19,24</sup>. La distribución respecto al género es bastante similar en todos los grupos, salvo en los trabajos de Ibarra y cols., en los que todos los pacientes incluidos son varones<sup>7,10</sup>.

Las dosis de TBA varían de 100 a 300 UI de onabotulinumtoxinA (Botox®)<sup>1-3,8,9,11,12,14-19,25</sup> y hasta 500 UI de abobotulinumtoxinA (Dysport®)<sup>7,10,20-24</sup> y de 3 a 5 puntos de inyección en cada lateral de la musculatura de la pared abdominal, siguiendo referencias anatómicas<sup>7,10</sup>, control ecográfico o



electromiográfico<sup>1,8,9,18,20</sup>. El tiempo transcurrido desde la inyección de la TBA hasta la cirugía varía desde las seis semanas antes hasta el día anterior a la cirugía<sup>2,8,25</sup>. Las dosis y el tiempo que transcurre hasta la cirugía se recogen en la tabla II, así como la técnica utilizada para su aplicación, que se ilustra de forma clara en la figura 1, tomada de Weissler y cols.<sup>26</sup>.

Respecto al tipo de hernia, la característica que con mayor frecuencia se recoge es el diámetro transversal del defecto (10-21 cm<sup>13,25</sup>), seguido del área del defecto (entre 59.7 y 282.7 cm<sup>2</sup>: Zendejas y cols.<sup>9</sup> en abdomen abierto y Chavez-Tostado y cols.<sup>11</sup> en hernias).

Los trabajos de Zielinski y cols.<sup>8,14</sup> se centran en el manejo del abdomen abierto y el uso de la TBA como ayuda en el cierre de la pared abdominal, sin incluir pacientes con reparaciones previas de la pared abdominal. Los trabajos de Ibarra y cols.<sup>7,10</sup> y de Hernández-López y cols.<sup>13</sup> tampoco incluyen pacientes con reparaciones previas. En el resto de trabajos sí se incluyen pacientes con al menos una reparación previa, lo que ocurre entre el 10.8 y el 100 % de las ocasiones<sup>3,12,18,23</sup> (tabla II).

Los efectos y los beneficios obtenidos y analizados en los distintos trabajos se resumen en la tabla III. La reducción en el diámetro transversal del defecto varía de los 0.3 a los 5.25 cm<sup>7,11</sup>. El beneficio que más veces se analiza es la elongación o la ganancia en la longitud de la musculatura lateral, que varía entre 2.44 y 4.5 cm<sup>10,15</sup>. En los grupos que combinan la TBA con la aplicación de NPP se observa una reducción de la ratio VIH/VAC del 2 al 15 %<sup>23,25</sup>. Asimismo, otro de los objetivos del uso de la TBA es la obtención de un buen cierre fascial, con menor tensión, lo que se analiza en todos los trabajos. Dicho parámetro se cumple en > 75 % de los casos, salvo en el trabajo de Zendejas<sup>9</sup>, que lo alcanza solo en un 40.9 %.

Zendejas y cols.<sup>9</sup> utilizan un intervalo de tiempo desde la infiltración de la TBA a la cirugía de seis días de media (rango 1-19 días), mientras que en el resto de trabajos el intervalo mínimo es de siete días. El intervalo más frecuente es de 28-30 días. En el trabajo de Zielinski<sup>14</sup> del 2016, el intervalo hasta el cierre de la pared es de 1.8 días, aunque en este caso se

trata de pacientes con abdomen abierto y no de pacientes con hernias ventrales.

En cuanto a la técnica quirúrgica empleada para la reparación de las hernias ventrales, varía mucho entre los grupos: técnicas laparoscópicas como el IPOM (usada por el grupo de Elstner y cols.<sup>1,3,12,15-17,19</sup>), la reparación de Rives-Stoppa<sup>18,25</sup>, separaciones de componentes en todas sus variantes (SCA, TAR)<sup>2,20-24</sup>, etc. Todas se resumen en la tabla III.

El índice de complicaciones, las tasas de recidiva o la estancia hospitalaria se recogen en la tabla IV. En cuanto al uso de la TBA, la mayoría de trabajos no describe apenas complicaciones con su uso, salvo distensión abdominal, tos o dolores de espalda, todas ellas de intensidad leve y limitadas en el tiempo, controlables con el uso de una faja abdominal y bien toleradas por los pacientes<sup>12,15,17,18</sup>. En el trabajo de Nielsen y cols.<sup>18</sup> se informa de un paciente con dolor tras la administración de TBA que no precisó de más tratamientos y que se resolvió antes de la cirugía. En general, los síntomas descritos se resolvieron una vez que se realizó la reparación de la hernia. Las complicaciones con el uso del NPP son algo más frecuentes, en un rango del 17-50 %<sup>3,23</sup>, y pueden llegar a ser más graves, entre las que se describen: neumotórax, neumopericardio, fístula enterocutánea, etc.

En el año 2009 el grupo de Ibarra-Hurtado y cols.<sup>7</sup> escribió el primer trabajo sobre el uso de la TBA en doce pacientes con hernia ventral, en el que observaron una disminución en el tamaño medio del defecto transversal de 5.25 cm cuatro semanas después de la administración de la TBA y lograron el cierre fascial primario en el 100 % de los pacientes, sin recurrencias a los nueve meses de seguimiento. El mismo grupo realizó un seguimiento de una segunda serie de casos prospectivos en 2014<sup>10</sup> de diecisiete pacientes hombres con hernias de la línea media que se sometieron a reparación al menos doce meses después de un manejo con abdomen abierto tras politraumatismos. El diámetro transversal medio del defecto era de 14.7 cm, y cuatro semanas después de la infiltración con TBA, el tamaño había disminuido en 4.8 cm ( $p < 0.001$ ; IC 95 %, 3.627-

6.313). Esto se asoció tanto con un adelgazamiento de la musculatura de la pared abdominal de 1 cm como con una elongación de la musculatura lateral de 2.52 cm por cada lado. De manera similar a sus hallazgos anteriores, en el 100 % de los pacientes se logró el cierre fascial primario en la línea media. El seguimiento medio fue de 49 meses (37-61 meses) y no se detectaron recidivas.

En 2014, Chávez Tostado y cols.<sup>11</sup> administraron 100 UI de Botox® cuarenta días antes de la cirugía en catorce pacientes y consiguieron únicamente una reducción de 0.3 cm en el diámetro transversal, y solo en la mitad de los pacientes. Concluyeron que, aunque útiles, las dosis y la técnica para la aplicación de la TBA están todavía por determinar.

En 2016, Hernández-López y cols.<sup>13</sup> utilizaron la TBA preoperatoriamente para hernias de 10-15 cm cuatro semanas antes de la cirugía y obtuvieron un cierre fascial en el 75 % de los pacientes.

En 2015, Farooque y cols.<sup>12</sup> publicaron los resultados de un estudio prospectivo de ocho pacientes con grandes hernias ventrales, cada uno con al menos dos reparaciones previas, a los que se les infiltró TBA dos semanas antes de la cirugía. Obtuvieron un aumento de la longitud de la musculatura abdominal lateral de 2.73 cm en el lado izquierdo y de 2.99 cm en el lado derecho. El mismo grupo publicó en 2016 otro trabajo, de Elstner y cols.<sup>15</sup>, con 32 pacientes (23 con defectos de línea media y 9 laterales), en el que se objetivó la elongación de la musculatura lateral de la pared abdominal de 4.5 cm en los defectos de línea media y de 2.6 cm en los defectos laterales. En todos los casos se consiguió el cierre fascial y sin recidivas tras un seguimiento medio de 19 meses.

Con la siguiente serie de pacientes, en 2020 Elstner y cols.<sup>17</sup> publicaron un ensayo clínico para comparar la efectividad de la infiltración de la TBA en los tres vientres musculares de la pared abdominal lateral, como se había realizado en todos los estudios previos, frente a la infiltración únicamente del músculo oblicuo externo y oblicuo interno, con 23 pacientes en cada rama. Consiguieron un aumento en la longitud de la musculatura lateral de 3.58 cm en el grupo de los tres vientres musculares y de 4.06 cm en el

grupo de los dos vientres musculares, logrando el cierre fascial en todos los pacientes y sin recidivas tras 24 meses de seguimiento. Concluyeron que la parálisis preoperatoria selectiva es una técnica eficaz para contrarrestar la retracción muscular crónica que se observa en las grandes hernias ventrales y que el músculo transverso del abdomen juega un papel importante en la estabilidad del tronco y de la columna, por lo que el hecho de no infiltrarlo conserva un componente importante de la fisiología de la pared abdominal y no resta valor a la capacidad para cerrar defectos complejos.

Del mismo grupo, Rodríguez-Acevedo y cols.<sup>19</sup> comunicaron los resultados de una serie de casos prospectivos de 56 pacientes sometidos a reparación de hernias ventrales complejas después de la administración de TBA al menos una o dos semanas antes de la operación, 31 pacientes con una dosis de 300 UI de Botox® y 25 pacientes con 200 UI. 18 pacientes con un defecto > 15 cm, un defecto infraumbilical > 9 cm o una pérdida de domicilio IHV/PV > 20 % (volumen de la hernia incisional / volumen peritoneal - índice de Sabbagh<sup>26</sup>) recibieron NPP con hasta 1000 cc durante 3-7 días antes de la cirugía, además de la TBA. Los pacientes que recibieron 200 UI de TBA ganaron 3.6 cm de longitud en la musculatura lateral por cada lado, mientras que los que recibieron 300 UI obtuvieron 4.4 cm por cada lado; la diferencia no fue estadísticamente significativa ( $p = 0.12$ ). Los 38 pacientes que solo recibieron TBA tuvieron un aumento de 4.2 cm por lado en comparación con los 18 pacientes que recibieron TBA y NPP, con un aumento de 3.7 cm ( $p = 0.09$ ). Se consiguió el cierre fascial en todos los pacientes: 53 mediante IPOM y 3 con malla retromuscular, y a 8 se les añadió una liberación endoscópica del oblicuo externo. No se informó de la mediana de seguimiento, aunque se menciona que un paciente desarrolló una recurrencia a los 26 meses.

En 2020. Nielsen y cols.<sup>18</sup> realizaron una revisión retrospectiva de 37 pacientes de dos centros hospitalarios y Catalán-Garza y cols.<sup>2</sup>, otra serie de 36 pacientes. En ambos casos se administraron 300 UI de Botox® entre

cuatro y seis semanas antes de la cirugía. El cierre fascial se obtuvo en el 100 % y el 77.8 % de los pacientes, respectivamente.

En 2020, Bueno-Lledó y cols.<sup>23</sup> publicaron la revisión retrospectiva más reciente de su serie, con cien pacientes con datos recogidos de forma prospectiva. Todos los pacientes recibieron 500 UI de Dysport® 37 días antes de la reparación de la hernia incisional, así como una NPP de 500 a 1000 cc entre una y dos semanas antes de la cirugía en pacientes con VIH/VAC  $\geq 20$  % (índice de Tanaka<sup>27</sup>). Antes del tratamiento, la media del diámetro transversal del defecto era de 16.1 cm y de 15.1 después del tratamiento, aunque no resulta estadísticamente significativo. Asimismo, obtuvieron una reducción de la ratio VIH/VAC del 15 %. El cierre fascial se logró en el 97 % de los casos. Por otro lado, en 2016 iniciaron un estudio comparativo prospectivo no aleatorizado de 80 pacientes consecutivos: 40 pacientes recibieron TBA y se les practicó una reparación de Rives-Stoppa y a los otros 40, una separación anatómica de componentes<sup>24</sup>. En el grupo con optimización preoperatoria con TBA consiguieron el cierre fascial en el 100 % de los casos con menor morbilidad, menor estancia hospitalaria y sin recidivas en 19 meses de seguimiento en comparación con el otro grupo, por lo que concluyen que el uso de la TBA permite infraestadificar la cirugía a un procedimiento con menor morbilidad y buenos resultados, como la técnica de Rives-Stoppa.

Yurtkap y cols.<sup>25</sup> realizaron una revisión retrospectiva de 23 pacientes tras la implantación de un algoritmo para el manejo de la hernia ventral gigante combinando el uso de TBA y NPP. Emplearon 300 UI de Botox® 45 días antes de la cirugía y asociaron NPP en los defectos de más de 18 cm y pérdida de derecho a domicilio  $> 20$  % (índice de Tanaka<sup>29</sup>) y, en cualquier caso, en los que se superaban los 22 cm. Gracias al uso preoperatorio de TBA, obtuvieron una elongación de la musculatura lateral de 2.7 cm en el lado izquierdo y de 3.6 cm, en el lado derecho. Sin embargo, observaron un incremento del 2 % de la ratio VIH/VAC, lo que explican que puede deberse a no usar faja abdominal y a que la mayor parte del aire insuflado se quede en el saco herniario. Es en este estudio en el que se observa el

mayor porcentaje de complicaciones posoperatorias (en un 72.7 % de los pacientes), con la necesidad de reintervenir un tercio de ellos. Estos números relativamente altos podrían deberse al hecho de que también se trata de la serie con la media más grande del diámetro transversal del defecto y que, según apuntan los autores, la selección de pacientes puede haber diferido de los estudios mencionados anteriormente, teniendo en cuenta la gran cantidad de comorbilidades presentes en el grupo investigado.

## **DISCUSIÓN**

Dentro de la cirugía de la pared abdominal, conseguir un cierre fascial primario es un objetivo prioritario, ya que se ha demostrado superior a las técnicas de puente (o *bridging*) en la reparación de hernias<sup>32</sup>. Para lograrlo es necesario aumentar el volumen de la cavidad abdominal, intentando aumentar a su vez la distensibilidad de la pared abdominal. Las técnicas quirúrgicas de separación de componentes tienen como objetivo aumentar dicho volumen; no obstante, estos métodos requieren la disección de grandes planos musculares y suponen una distorsión de la anatomía normal de la pared abdominal. El uso de la TBA supone un complemento en la reconstrucción, lo que permite que los músculos se alarguen, se vuelvan más flexibles y, por lo tanto, faciliten el logro de un cierre fascial primario<sup>26,27,31,33,34</sup>. Esto puede ser particularmente útil en distintos grupos de pacientes: pacientes con grandes hernias con pérdida de derecho a domicilio, individuos con infección-contaminación del sitio quirúrgico y donde no se desee la colocación de una malla sintética, con grandes defectos donde quiera evitarse el puenteo y complementario a las diferentes técnicas de separación de componentes o en pacientes con defectos de menor tamaño, aunque con gran retracción de la musculatura lateral, en los que pueda permitirse una técnica de reparación más sencilla, sin añadir la morbilidad de una separación de componentes<sup>24,31</sup>. Los resultados después de la reparación de grandes hernias ventrales con grandes defectos o con pérdida de derecho a domicilio dependen en gran

medida de la optimización de distintos factores de riesgo modificables preoperatoriamente, como la diabetes, el tabaquismo o la obesidad<sup>25</sup>. El aumento de la presión intraabdominal está asociado con el desarrollo de hernias primarias e incisionales y, por ello, la obesidad se correlaciona estrechamente con un mayor riesgo de hernias incisionales y recurrencias<sup>31</sup>. El grupo que mejor refleja esta optimización de los pacientes o su mejor selección es el de Bueno-Lledó y cols.<sup>20-23</sup>. Revisando las diferentes publicaciones de su serie observamos que el porcentaje de pacientes con IMC > 30 va disminuyendo: de un 33.3 % en 2017 con 45 pacientes a un 19 % en 2020 con 100 pacientes. Algo similar ocurre con el tabaquismo, donde el porcentaje de fumadores baja de un 24.3 % a un 11 %. Por otro lado, observamos que en la serie de Yurtkap y cols.<sup>25</sup>, en la que el 39.1 % de los pacientes tienen un ASA-score  $\geq 3$ , el 60.9 % tiene al menos una reparación previa y recogen la serie con la mayor media en cuanto al diámetro transversal del defecto (de 21 cm). El porcentaje de complicaciones se eleva hasta el 72.7 %.

Los estudios que valoran el uso de la TBA como un complemento en la reconstrucción de la pared abdominal publicados hasta ahora aportan un nivel de evidencia limitado para apoyar su uso, debido, en gran medida, a la gran heterogeneidad de los trabajos. No obstante, todos ellos apuntan hacia la utilidad de su aplicación en una misma dirección.

Es difícil disminuir dicha heterogeneidad, principalmente por la propia población de pacientes, que originalmente ya son difíciles de estandarizar debido a los diversos antecedentes médico-quirúrgicos complejos que acumulan, incluyendo la posibilidad de una o de múltiples reparaciones previas de la pared abdominal. Por ello, y de cara a nuevos estudios, resulta imprescindible clasificar a estos pacientes según sus factores de riesgo, tipo y ubicación de la hernia, tipo de reparación realizada y dosis, técnica y tiempo tras la administración de TBA y los procedimientos concomitantes llevados a cabo, como el NPP. La heterogeneidad de los estudios lleva a que los resultados a largo plazo no puedan compararse en lo que respecta a la tasa de recurrencias o complicaciones posoperatorias

expresadas. Sin embargo, sí que puede valorarse el efecto conseguido tras la aplicación de TBA.

Solo los dos trabajos de Ibarra<sup>7,10</sup> demostraron una reducción significativa en el diámetro transversal del defecto herniario, y en seis de los trabajos del grupo de Elstner se obtuvo un alargamiento significativo de la musculatura lateral tras la administración de TBA<sup>1,3,10,12,15,16,19</sup>. En los trabajos de Bueno-Lledó y cols. se objetivó una reducción significativa de la ratio VIH/VAC<sup>20-23</sup>. En todos los casos, esto se cuantificó objetivamente mediante imágenes de TAC. Este efecto obtenido con el uso de la TBA permite que en casi todos los estudios se consigan tasas de cierre fascial primario por encima del 75 %. El estudio de Zendejas y cols.<sup>9</sup> mostró la tasa más baja de cierre fascial primario, con un 40.9 %, posiblemente debido a la administración tardía de TBA con un tiempo escaso para que afecte la musculatura abdominal. Sin embargo, todos concluyen que el uso de TBA conlleva una menor necesidad analgésica en el posoperatorio de estos pacientes.

Actualmente, no existe consenso sobre la dosis, la concentración o la ubicación de las inyecciones óptimas de TBA. Las dosis más empleadas han sido de 500 UI de Dysport®, repartidas uniformemente a través de cinco inyecciones por lado (Ibarra<sup>7</sup>), o 300 UI de Botox® distribuidas uniformemente a través de tres inyecciones por lado (Smoot y cols.<sup>30</sup>), aunque Rodríguez-Acevedo y cols.<sup>19</sup> sí compararon infiltraciones de 200 UI o 300 UI, sin que se observaran diferencias significativas. Al comparar las dosis de inyección, debe tenerse en cuenta un factor de conversión de 1:2 a 1:3 para onabotulinumtoxinA (Botox®) a abobotulinumtoxinA (Dysport®)<sup>27</sup>. Habitualmente, la TBA se ha empleado inyectándola en los tres vientres musculares (el oblicuo externo, el oblicuo interno y el transversal), aunque el grupo de Elstner<sup>17</sup> comparó la infiltración selectiva del oblicuo externo y del oblicuo interno sin observar diferencias significativas con la técnica habitual. Por lo tanto, la inyección al menos del oblicuo externo y del interno en tres puntos en cada lateral podría ser suficiente para proporcionar la parálisis flácida y la elongación muscular



deseada. Además, dejar el músculo transverso sin infiltrar puede disminuir las molestias sobre la inestabilidad del tronco y permitiría reducir costes, ahorrando en las dosis de TBA<sup>27</sup>.

El intervalo óptimo entre el tratamiento y la cirugía tampoco está claro, pero la mayoría de las series publicadas esperan un mínimo de dos semanas después de la administración de TBA antes de la cirugía. Es razonable esperar unas 4-6 semanas para asegurar el pico máximo del efecto de la TBA<sup>7,10,12,21,27</sup>. La parálisis flácida del músculo se consigue en los primeros diez días. El efecto máximo se obtiene a las 2-4 semanas y con una duración aproximada de 6-9 meses, tras los que el músculo vuelve a recuperar su funcionalidad<sup>4,27</sup>.

La localización de los puntos en los que inyectar se realiza mediante control ecográfico en la mayoría de grupos. Algunos pacientes resultan desafiantes por una mala ventana ecográfica debido a la desestructuración anatómica que presentan. Por ello, puede combinarse con una guía electromiográfica, agregando la posibilidad de determinar si el músculo en el que se aplica la TBA está denervado o fibrótico, lo que permite modificar el punto de infiltración para asegurar el efecto deseado, especialmente en los pacientes con múltiples recurrencias<sup>20,27</sup>.

## **CONCLUSIONES**

Tras la revisión de la bibliografía podemos inferir que la TBA parece ser un arma a tener en cuenta en las cirugías de reconstrucción de la pared abdominal. Su uso debería considerarse en defectos herniarios con un diámetro transversal > 10 cm, en hernias con pérdida de derecho a domicilio o en hernias en las que se objetive una retracción importante de la musculatura lateral debido al grosor que presentan en la TAC. Al inducir de manera reversible la parálisis flácida de la pared abdominal lateral, la TBA permite un cierre fascial primario, lo que reduce la tensión en la reparación y disminuye la presión intraabdominal, lo que contribuiría con una disminución del riesgo de recurrencia. Teniendo en cuenta los potenciales beneficios, el uso de la TBA permitiría obviar la necesidad de

técnicas de separación de componentes en algunos casos, evitando la morbilidad asociada a estas técnicas<sup>24</sup>, o, por el contrario, complementarlas, disminuyendo operaciones de puenteo, junto a otros procedimientos, como el NPP, para la optimización de los pacientes más complejos.

Además, cabe destacar que no se observaron efectos adversos importantes atribuibles al uso de TBA, por lo que el gasto añadido es el mayor obstáculo para que se extienda su uso. Es necesario unificar criterios para crear algoritmos similares a los propuestos por Bueno-Lledó y cols.<sup>20-23</sup> o Yurtkap y cols.<sup>25</sup> y utilizar clasificaciones para intentar disminuir la heterogeneidad de los estudios, tal y como lo hacen Bueno-Lledó y cols.<sup>24</sup> en su último estudio. Con ello podrían definirse las variables más representativas y desarrollarse nuevos ensayos clínicos que permitan aclarar el régimen de dosificación y la técnica de inyección óptimos y determinar los resultados a largo plazo, como las tasas de recurrencia, las complicaciones y la calidad de vida de los pacientes.

## **BIBLIOGRAFÍA**

1. Elstner KE, Jacombs AS, Read JW, Rodríguez O, Edye M, Cosman PH, et al. Laparoscopic repair of complex ventral hernia facilitated by pre-operative chemical component relaxation using Botulinum Toxin A. *Hernia*. 2016;20:209-19. DOI: 10.1007/s10029-016-1478-6
2. Catalán-Garza V, Peña-Soria MJ, Sáez-Carlin P, Cabeza-Gómez JJ, García-Fernández A, Torres-García AJ. Long-term results of botulinum toxin type A in complex abdominal Wall repair and review of the literature. *Updates in Surgery*. 2020. DOI: 10.1007/s13304-020-00775-w
3. Elstner KE, Read JW, Rodríguez-Acevedo O, Ho-Shon K, Magnussen J, Ibrahim N. Preoperative progressive pneumoperitoneum complementing chemical component relaxation in complex ventral hernia repair. *Surg Endosc*. 2017;31:1914-22. DOI 10.1007/s00464-016-5194-110

4. Jankovic J, Brin MF. Therapeutic Uses of Botulinum Toxin. *N Engl J Med.* 1991;324:1186-94. DOI: 10.1056/NEJM199104253241707
5. Erbguth FJ, Naumann M. Historical aspects of botulinum toxin: Justinus Kerner (1786-1862) and the "sausage poison". *Neurology.* 1999;53(8):1850-3. DOI: 10.1212/wnl.53.8.1850
6. Cakmak M, Caglayan F, Somuncu S, Leventoglu A, Ulusoy S, Akman H, et al. Effect of paralysis of the abdominal wall muscles by botulinum A toxin to intraabdominal pressure: an experimental study. *J Pediatr Surg.* 2006;41:821-5. DOI: 10.1016/j.jpedsurg.2005.12.023
7. Ibarra-Hurtado TR, Nuño-Guzmán CM, Echeagaray-Herrera JE, Robles-Vélez E, González-Jaime JJ. Use of botulinum toxin type A before abdominal wall hernia reconstruction. *World J Surg.* 2009;33:2553-6. DOI: 10.1007/s00268-009-0203-3
8. Zielinski M, Goussous N, Schiller HJ, Jenkins D. Chemical components separation with botulinum toxin A: A novel technique to improve primary fascial closure rates of the open abdomen. *Hernia.* 2013;17:101-7. DOI: 10.1007/s10029-012-0995-1
9. Zendejas B, Khasawneh MA, Srivantstyan B, Jenkins DH, Schiller HJ, Zielinski MD. Outcomes of chemical component paralysis using botulinum toxin for incisional hernia repairs. *World J Surg.* 2013;37:2830-7. DOI: 10.1007/s00268-013-2211-6
10. Ibarra-Hurtado TR, Nuño-Guzmán CM, Miranda-Díaz AG, Troyo-Sanromán R, Navarro-Ibarra R, Bravo-Cuéllar L. Effect of botulinum toxin type A in lateral abdominal wall muscles thickness and length of patients with midline incisional hernia secondary to open abdomen management. *Hernia.* 2014;18:647-52. DOI: 10.1007/s10029-014-1280-2
11. Chávez-Tostado KV, Cárdenas-Lailson LE, Pérez-Trigos H. Results of preoperative application of botulinum toxin type A in treatment of giant incisional hernias [in Spanish]. *Rev Hispanoam Hernia.* 2014;2:145-51. DOI: 10.1016/j.rehah.2014.06.001

12. Farooque F, Jacombs A, Roussos E, Read JW, Dardano AN, Edey M, et al. Preoperative abdominal muscle elongation with botulinum toxin A for complex incisional ventral hernia repair. *ANZ J Surg.* 2016;86:79-83. DOI: 10.1111/ans.13258
13. Hernández López A, Villalobos Rubalcava EJ. Botulinum toxin type A infiltration in the preoperative preparation of hernias with 10-15 cm defects [in Spanish]. *Rev Hispanoam Hernia.* 2016;4(2):43-9. DOI: 10.1016/j.rehah.2016.02.003
14. Zielinski M, Kuntz M, Xiaoming Z, Zagar AE, Khasawneh MA, Zendejas B, et al. Botulinum toxin A induced paralysis of the lateral abdominal wall after damage control laparotomy: a multiinstitutional, prospective, randomized, placebo-controlled pilot study. *J Trauma Acute Care Surg.* 2014;80(2):237-42. DOI: 10.1097/TA.0000000000000917
15. Elstner KE, Read JW, Rodríguez-Acevedo O, Cosman PH, Dardano AN, Jacombs ASW, et al. Preoperative chemical component relaxation using Botulinum Toxin A: enabling laparoscopic repair of complex ventral hernia. *Surg Endosc.* 2017;31:761-8. DOI: 10.1007/s00464-016-5030-7
16. Chan DL, Ravindran P, Fan HS, Elstner KE, Jacombs AS, Ibrahim N, et al. Minimally invasive Venetian blinds ventral hernia repair with botulinum toxin chemical component separation. *ANZ J Surg.* 2020;90:67-71. DOI: 10.1111/ans.15438
17. Elstner KE, Read JW, Saunders J, Cosman PH, Rodríguez-Acevedo O, Jacombs AS, et al. Selective muscle botulinum toxin A component paralysis in complex ventral hernia repair. *Hernia.* 2020;24:287-93. DOI: 10.1007/s10029-019-01939-3
18. Nielsen MO, Bjerg J, Dorfelt A, Jorgensen LN, Jensen KK. Short-term safety of preoperative administration of botulinum toxin A for the treatment of large ventral hernia with loss of domain. *Hernia.* 2020;24:295-9. DOI: 10.1007/s10029-019-01957-1

19. Rodríguez-Acevedo O, Elstner KE, Jacombs ASW, Read JW, Tomazini R, Arduini F, et al. Preoperative Botulinum Toxin A enabling defect closure and laparoscopic repair of complex ventral hernia defects. *Surg Endosc.* 2018;32:831-9. DOI 10.1007/s00464-017-5750-3
20. Bueno-Lledó J, Torregrosa A, Ballester N, Carreño O, Carbonell F, García Pastor P, et al. Preoperative progressive pneumoperitoneum and botulinum toxin type A in patients with large incisional hernia. *Hernia.* 2017;21:233-43. DOI: 10.1007/s10029-017-1582-2.
21. Bueno-Lledó J, Torregrosa A, Jiménez R, García Pastor P. Preoperative combination of progressive pneumoperitoneum and botulinum toxin type A in patients with loss of domain hernia. *Surg Endosc.* 2018;32:3599-608. DOI: 10.1007/s00464-018-6089-0
22. Bueno-Lledó J, Torregrosa A. Preoperative botulinum toxin and progressive pneumoperitoneum are useful in the treatment of large incisional hernias. *The American Surgeon.* 2019;85:E189-92.
23. Bueno-Lledó J, Carreño-Saenz O, Torregrosa-Gallud A, Pous-Serrano S. Preoperative botulinum toxin and progressive pneumoperitoneum in loss of domain hernias - Our first 100 cases. *Front Surg.* 2020;7:3. DOI: 10.3389/fsurg.2020.00003
24. Bueno-Lledó J, Martínez-Hoed JM, Torregrosa-Gallud A, Menéndez-Jiménez M, Pous-Serrano S. Botulinum toxin to avoid component separation in midline large hernias. *Surgery.* 2020;168:543-9. DOI: 10.1016/j.surg.2020.04.050
25. Yurtkap Y, van Rooijen MMJ, Roels S, Bosmans, Uyttebroek O, Lange JF, et al. Implementing preoperative Botulinum toxin A and progressive pneumoperitoneum through the use of an algorithm in giant ventral hernia repair. *Hernia.* 2021;25(2):389-98. DOI: 10.1007/s10029-020-02226-2
26. Weissler JM, Lanni MA, Tecce MG, Carney MJ, Shubinets V, Fischer JP. Chemical component separation: a systematic review and

meta-analysis of botulinum toxin for management of ventral hernia. *J Plast Surg Hand Surg.* 2017;51(5):366-74. DOI: 10.1080/2000656X.2017.1285783

27. Deerenberg EB, Elhage SA, Raible RJ, Shao JM, Augenstein VA, Heniford BT, et al. Image-guided botulinum toxin injection in the lateral abdominal wall prior to abdominal wall reconstruction surgery: review of techniques and results. *Skeletal Radiol.* 2021;5(1):1-7. DOI: 10.1007/s00256-020-03533-6
28. Sabbagh C, Dumont F, Robert B, Badaoui R, Verhaeghe P, Regimbeau JM. Peritoneal volume is predictive of tension-free fascia closure of large incisional hernias with loss of domain: a prospective study. *Hernia.* 2011;15(5):559-65. DOI: 10.1007/s10029-011-0832-y
29. Tanaka EY, Yoo JH, Rodrigues AJ Jr, Utiyama EM, Birolini D, Rasslan S. A computerized tomography scan method for calculating the hernia sac and abdominal cavity volume in complex large incisional hernia with loss of domain. *Hernia.* 2010;14:63-9. DOI: 10.1007/s10029-009-0560-8
30. Smoot D, Zielinski M, Jenkins D, Schiller H. Botox A injection for pain after laparoscopic ventral hernia: a case report. *Pain Medicine.* 2011;12:1121-3. DOI: 10.1111/j.1526-4637.2011.01147.x
31. Motz BM, Schlosser KA, Heniford BT. Chemical components separation: concepts, evidence and outcomes. *Plast Reconstr Surg.* 2018;142(3):58S-63S; DOI: 10.1097/PRS.0000000000004856
32. Booth JH, Garvey PB, Baumann DP, Selber JC, Nguyen AT, Clemens MW, et al. Primary Fascial Closure with Mesh Reinforcement Is Superior to Bridged Mesh Repair for Abdominal Wall Reconstruction. *J Am Coll Surg.* 2013;217(6):999-1009. DOI: 10.1016/j.jamcollsurg.2013.08.015
33. Alam NN, Narang SK, Pathak S, Daniels IR, Smart NJ. Methods of abdominal wall expansion for repair of incisional herniae: a systematic review. *Hernia.* 2016;20:191-9. DOI: 10.1007/s10029-016-1463-0

34. Soltanizadeh S, Helgstrand F, Jorgensen LN. Botulinum toxin A as an adjunct to abdominal wall reconstruction for incisional hernia. PRS Glob Open. 2017;5(6):e1358. DOI: 10.1097/GOX.0000000000001358



Revista  
Hispanoamericana  
de Hernia

**Tabla I.** Trabajos publicados sobre el uso de TBA en la cirugía de la pared abdominal compleja. Características del estudio y demográficas

Autor	Año de publicación	País	Tipo de estudio	Número de pacientes	Edad	Género (M:H)	IMC
<b>Ibarra y cols.</b>	2009	México	Prospectivo	12	34.3 ± 13.03	0:12	
<b>Zielinski y cols.</b>	2013	EE. UU.	Retrospectivo	18 (abdomen abierto)	66	8:10	
<b>Zendejas y cols.</b>	2013	EE. UU.	Casos y controles (1:3)	88 (22 con TBA)	61.8 ± 11.4 <sup>†</sup>	9:13 <sup>†</sup>	30.9 ± 5.5 <sup>†</sup>
<b>Ibarra y cols.</b>	2014	México	Ensayo clínico	17	34.8 ± 12.3	0:17	
<b>Chávez-Tostado y cols.</b>	2014	México	Retrospectivo	14	58.6 ± 15.4	9:5	30.8 ± 5
<b>Farooque y cols.*</b>	2015	Australia	Prospectivo	8	62 (47-83)	2:6	
<b>Hernández López y cols.</b>	2016	México	Retrospectivo	36	54 (38-84)	15:12	29.3 (23.5-38.7)
<b>Zielinski y cols.</b>	2016	EE. UU.	Ensayo clínico	46 (24 con TBA, abdomen abierto)	58.3 (52.6-67.9) <sup>†</sup>	11:13 <sup>†</sup>	26.3 (19.9-30.7) <sup>†</sup>
<b>Elstner y cols.</b>	2016	Australia	Prospectivo	27 (18 línea media)	58 (36-	12:15	31 (22-46)



<b>cols.*</b>					+ 9 lateral)	84)			
<b>Elstner y cols.</b>	2016	Australia	Prospectivo	32 (23 línea media + 9 lateral)	58 (36-84)	17:15	32.3 (22-54)		
<b>L. Chan y cols.*</b>	2020	Australia	Prospectivo	12 (7 línea media + 5 lateral)	72 (31-83)	10:2	27.3 (22.8-61.7)		
<b>Elstner y cols.</b>	2020	Australia	Ensayo clínico	46 (23: 3 vientres + 23: 2 vientres)	62 (20-83) 64 (36-83)		30 (23-40) 33 (23-51)		
<b>Nielsen y cols.</b>	2020	Dinamarca	Retrospectivo	37 (34 línea media + 3 lateral)	59.5 ± 10.1	15:22	31.1 ± 5.2		
<b>Catalán-Garza y cols.</b>	2020	España	Retrospectivo	36	60.9 ± 13.6	15:21	20.7 ± 44.42		
<b>Bueno Lledó y cols.</b>	2020	España	Prospectivo	80 (40 TBA + RS frente a 40 ACS)	51.5 (31-79) <sup>†</sup>	29:11 <sup>†</sup>	IMC > 30: 20 % <sup>†</sup>		
<b>Combinación del uso de la TBA junto con NPP</b>									
<b>Elstner y cols.*</b>	2016	Australia	Prospectivo	16 (11 línea media + 5 lateral; 9 y 7 en la tabla)	56 (42-73)	8:8	34 (22-54)		
<b>Rodríguez y cols.</b>	2017	Australia	Prospectivo	56 (18 con NPP)	59.7 ± 12.8	27:29	30.9 ± 6.4		
<b>Bueno-Lledó y cols.*</b>	2017	España	Retrospectivo	45	57.5 ± 21.3	32:13	IMC > 30: 33.3 %		
<b>Bueno-Lledó</b>	2018	España	Retrospectivo	70	59.4 ±	39:31	IMC > 30:		

<b>y cols.*</b>			(con base prospectiva)		23.1		24.2 %
<b>Bueno-Lledó y cols.*</b>	2019	España	Retrospectivo (con base prospectiva)	80	58.4 ± 24.5	45:35	IMC > 30: 22.5 %
<b>Bueno-Lledó y cols.</b>	2020	España	Retrospectivo (con base prospectiva)	100	59.4 (33-81)	59:41	IMC > 30: 19 %
<b>Yurtkap y cols.</b>	2020	Holanda/Bélgica	Retrospectivo (con base prospectiva)	23 (20 TBA, 14 NPP, 1 paciente sin reparación)	65 (28-77)	11:12	31.4 (22.7-43.3)

Media ± DE o (rango). TBA: toxina botulínica A. RS: técnica de Rives-Stoppa. NPP: neumoperitoneo preoperatorio progresivo.

\*Algunos pacientes pueden estar incluidos en estudios posteriores publicados por el mismo grupo de trabajo, por lo que en la tabla aparecen con fondo destacado las publicaciones más recientes que incluyen el mayor número de pacientes. †Datos de los pacientes que se incluyen en el grupo con TBA.



**Tabla II.** Características de las hernias incisionales y del uso de la TBA

Autor	Técnica TBA	Dosis de TBA	Tiempo hasta la cirugía (días)	Diámetro transversal del defecto (cm)	Reparación previa (%)
<b>Ibarra y cols.</b>	Ibarra	500 UI (Dysport®)	28	13.85 ± 1.49 (12-36)	0
<b>Zielinski y cols.</b>	Zielinski	300 UI (Botox®)			0 (AA por trauma)
<b>Zendejas y cols.</b>	Zendejas	300 UI (Botox®)	6 (1-19)	59.7 cm <sup>2</sup> ± 65.9	42.9
<b>Ibarra y cols.</b>	Ibarra	500 UI (Dysport®)	28	14.65 ± 2.18	0
<b>Chávez-Tostado y cols.</b>	Ibarra	100 UI (Botox®)	40.1	14.6. 282.73 cm <sup>2</sup> (con la tabla: 17.6 ± 7.1. 10-34.3)	28.6
<b>Farooque y cols.</b>	Smoot	300 UI (Botox®)	14	11 ± 6.4 (5-24)	100
<b>Hernández López y cols.</b>			28	10-15	0

<b>Zielinski y cols.</b>	Zielinski	150 UI (Botox®)	1.8 ± 2.8 (0-14)		0 (AA por trauma)
<b>Elstner y cols.</b>	Smoot	300 UI (Botox®/ Dysport®)	7-28		12.15 ± 5.41 (5-24)*
<b>Elstner y cols.</b>	Smoot	300 UI (Botox® o equivalente en Dysport®)	7-28		12.3 (5-24) 13 en línea media (6-24) 10.3 laterales (5-16)
<b>L. Chan y cols.</b>	Smoot-sin transv.	200 UI (Botox®)	30 (12-121)		10.33 ± 1.96*
<b>Elstner y cols.</b>	Smoot-23 sin transverso	200 UI (Botox®)	14-28		3 vientres: 11.3 2 vientres: 11.4
<b>Nielsen y cols.</b>	Nielsen	300 UI (Botox®)	31.6 ± 10		10.8
<b>Catalán-Garza y cols.</b>	Zielinski	300 UI (Botox®)	42		13.8
<b>Bueno-Lledó y cols.</b>	Bueno-Lledó	500 UI (Dysport®)	34 (29-41)		15.5
<b>Combinación del uso de la TBA junto con NPP</b>					
<b>Elstner y cols.</b>	Smoot	300 UI (Botox®/ Dysport®)	7-28		236 cm <sup>2</sup> (34-516) 18.6 ± 7.3 (21.5 ± 6.9 en línea media; 14.7 ± 5.8 laterales)*
<b>Rodríguez y cols.</b>	Smoot	200-300 UI	7-14		11.6 ± 5.5 (5-28)
					73 (48 con uso

<b>cols.</b>		(Botox®/ Dysport®)				de malla previa)
<b>Bueno-Lledó y cols.</b>	Bueno-Lledó	500 (Dysport®)	UI	40.2 ± 3.3 (37-44)	16.1 ± 4.1 (12-22)	100
<b>Bueno-Lledó y cols.</b>	Bueno-Lledó	500 (Dysport®)	UI	38.1 ± 3.7 (35-44)	17 ± 4.6 (11-24)	100
<b>Bueno-Lledó y cols.</b>	Bueno-Lledó	500 (Dysport®)	UI	37.2 ± 5.3 (37-49)		100
<b>Bueno-Lledó y cols.</b>	Bueno-Lledó	500 (Dysport®)	UI	38.2 (33-48)	16.1 (12-22)	
<b>Yurtkap y cols.</b>	Zielinski	300 UI (Botox®)		45 (8-120)	21 (12-30)	60.9

Media ± DE o (rango); TBA: toxina botulínica A; AA: abdomen abierto; NPP: neumoperitoneo preoperatorio progresivo.

Algunos pacientes pueden estar incluidos en estudios posteriores publicados por el mismo grupo de trabajo, por lo que en la tabla aparecen con fondo destacado las publicaciones más recientes que incluyen el mayor número de pacientes.

\*Calculado con los datos de los pacientes de la tabla de la publicación original. Dado que no se especifica cuál de los tamaños es el diámetro transversal, se utilizan de referencia los de menor tamaño, así como por las referencias obtenidas en otras publicaciones del mismo grupo de trabajo.

†Media de reparaciones previas con malla ± DE (rango).

**Tabla III.** Eficacia del uso de la TBA

Autor	Ø transverso del defecto (cm)	Ø tras TBA (cm)	Efecto TBA en el Ø o en la longitud de la musculatura lateral	Cierre fascial (%)	Separación de Componentes (%)	Técnica quirúrgica (%)
<b>Ibarra cols.</b>	<b>y</b> 13.85 ± 1.49 (12-36)	8.6 ± 2.07 (6-19)	Reducción Ø: -5.25 ± 2.32. p < 0.0001	100	50	CS: 50 SC: 50
<b>Zielinski cols.</b>	<b>y</b>			83		
<b>Zendejas cols.†</b>	<b>y</b> 59.7 cm <sup>2</sup> ± 65.9			40.9	18.2	<i>Underlay: 100</i>
<b>Ibarra</b>	<b>y</b> 14.65 ± 2.18	9.68 ±	Reducción Ø: -4.79 ±	100	53	CS: 23.5

<b>cols.</b>		1.63	1.16, p < 0.0001 I: 2.44 ± 1.22 D: 2.59 ± 1.38			SC: 53 RS: 23.5
<b>Chávez-Tostado y cols.</b>	14.6 (con la tabla: 17.6 ± 7.1. 10-34.3); 282.73 cm <sup>2</sup>	14.3	Reducción Ø: -0.3 -34.21 cm <sup>2</sup>	78	28.6	<i>Onlay</i> : 57.1 SC: 28.6 RS: 7
<b>Farooque y cols.</b>	11 ± 6.4 (5-24)		I: 2.73 ± 1.29; D: 2.99 ± 1.57, p = 0.017	100*	0	IPOM: 100*
<b>Hernández López y cols.</b>	10-15			75	25	<i>Underlay</i> : 39 <i>Onlay</i> : 36 RS: 6 Sándwich: 13 Bridging: 6
<b>Zielinski y cols.</b>				96		
<b>Elstner y cols.</b>	12.15 ± 5.41 (5-24) <sup>‡</sup>		I: 4.16 ± 2.47, p < 0.0001 D: 4.2 ± 2	100*	22.2 (EOR)	IPOM: 100 + EOR: 22.2
<b>Elstner y cols.</b>	12.3 (5-24) LM: 13 (6-24) L: 10.3 (5-16)		4 (IC 95 %: 3.38-4.6), p < 0.0001 LM: 4.5 (IC 95 %: 3.78-5.22)	100	18.7 (EOR)	IPOM 100 + EOR 18.7

<b>L. Chan y cols.</b>	10.33 ± 1.96 <sup>†</sup>		L: 2.6 (IC 95 %: 1.69-3.5) 4 ± 2.2 cm por lado (0.3-7.1) p = 0.004	100	0	IPOM: 92; RS: 8
<b>Elstner y cols.</b>	3 vientres: 11.3 2 vientres: 11.4		3 vientres: 3.58 ± 2.6 cm por lado 2 vientres: 4.06 ± 2.4 cm por lado	100	0	IPOM: 100
<b>Nielsen y cols.</b>	12.1 ± 3.4			100	40.5 (24.3 ACS; 16.2 TAR)	RS: 94.6 <i>Onlay</i> : 2.7 <i>Underlay</i> : 2.7
<b>Catalán-Garza y cols.</b>	13.9 ± 5.1			77.8	58.3 (ACS)	ACS: 58.3 <i>Bridging</i> : 22.2 CS: 19.5
<b>Bueno-Lledó y cols.</b>	TBA-RS: 15.5; ACS: 15.7			100; 95		TBA-RS frente a ACS
<b>Eficacia del uso de la TBA junto con NPP</b>						
<b>Autor</b>	<b>Ø transverso del defecto (cm)</b>	<b>Ø tras TBA + NPP (cm)</b>	<b>Beneficios observados del uso de TBA o NPP</b>	<b>Cierre fascial (%)</b>	<b>Separación de componentes (%)</b>	<b>Técnica quirúrgica (%)</b>
<b>Elstner y cols.</b>	236 cm <sup>2</sup> (34-516) 18.6 ± 7.3 (LM: 21.5 ± 6.9;		Ganancia media en la circunferencia abdominal: 4.9 cm p = 0.002	100	31.2 (EOR)	IPOM: 100 + EOR: 31.2



<b>Rodríguez y cols.</b>	$L:14.7 \pm 5.8)^{\#}$ $11.6 \pm 5.5$ (5-28)		300 UI TBA $4.4 \text{ cm} \pm 2.2$ 200 UI TBA $3.6 \text{ cm} \pm 0.9$ Solo TBA $4.2 \text{ cm} \pm 2.5$ TBA + NPP $3.7 \text{ cm} \pm 1.9$ Total: $4 \text{ cm} \pm 2.3$ por cada lado, $p < 0.0001$	100	16 (EOR)	IPOM: 100 + EOR: 16
<b>Bueno-Lledó y cols.</b>	$16.1 \pm 4.1$ (12-22)	$15.3 \pm 3.9$ (11-21)	Reducción del ratio VIH/VAC: 14 %, $p < 0.05$	100	100 (ACS)	ACS: 100 + preperitoneal: 6.7
<b>Bueno-Lledó y cols.</b>	$17 \pm 4.6$ (11-24)	$16.1 \pm 3.9$ (10-23)	Reducción del ratio VIH/VAC: 16.6 %, $p < 0.05$	97.1	94.2 (ACS, TAR)	ACS: 77.1 (de estos, el 3.7 % con <i>bridging</i> ) TAR: 20 Rives-Stoppa: 2.9
<b>Bueno-Lledó y cols.</b>			Reducción del ratio VIH/VAC: 16.3 %	96.3	88.8 (ACS, TAR)	ACS: 68.7 (de estos, el 5.4 % con <i>bridging</i> ) TAR: 23.7 Rives-Stoppa: 7.5
<b>Bueno-Lledó</b>	$16.1$ (12-22)	$15.1$ (12-	Reducción del ratio	97	86 (ACS,	ACS: 57 (de

<b>y cols.</b>		22)	VIH/VAC: 15 %, p = 0.001		TAR)	estos, el 5.3 % con <i>bridging</i> ) TAR: 32 Rives-Stoppa 11
<b>Yurtkap y cols.</b>	21 (12-30)		Aumento del ratio VIH/VAC: 2 % Grupo TBA: I: 2.7 cm (0.4-7.6) D: 3.6 cm (0.7-7.9) Grupo TBA + NPP: I: 4.2 cm (1.3-7.9) D: 4.3 cm (0.4-7.6)	82	95.5 (ACS, TAR o combinados)	ACS: 72.7 TAR: 9.1 ACS + TAR: 13.6 Sin SC: 4.5

Media ± DE y/o (rango).

Algunos pacientes pueden estar incluidos en estudios posteriores publicados por el mismo grupo de trabajo, por lo que en la tabla aparecen con fondo destacado las publicaciones más recientes que incluyen el mayor número de pacientes.

Ø: diámetro; I: musculatura lateral izquierda; D: musculatura lateral derecha; TBA: toxina botulínica A; CS: cierre simple; SC: separación de componentes; RS: técnica de Rives-Stoppa; IPOM: *Intraperitoneal Onlay Mesh*; técnica laparoscópica o asistida por laparoscopia; *Bridging*: sustitución del defecto fascial por malla; EOR: *External Oblique Release*; LM: defectos de la línea media; L: defectos laterales; ACS: *Anterior Component Separation*; TAR: *Transversus Abdominis Release*; NPP: neumoperitoneo preoperatorio progresivo; Ratio VIH/VAC: volumen hernia incisional/volumen cavidad abdominal.

\*En dos pacientes se realiza cirugía por etapas, debido a enterotomía/resección intestinal.

†El objetivo del estudio de Zendejas y cols. es el efecto analgésico de la TBA. Observan que el uso de opioides y el daño referido por los pacientes del grupo TBA es menor que en el grupo control.

‡Calculado con los datos de los pacientes de la tabla de la publicación original. Dado que no se especifica cuál de los tamaños es el diámetro transversal, se utilizan de referencia los de menor tamaño, así como por las referencias obtenidas en otras publicaciones del mismo grupo de trabajo.

**Tabla IV.** Resultados tras la cirugía de las hernias incisionales y del uso de la TBA

Autor	Complicaciones TBA o NPP (%)	Complicaciones posoperatorias (%) Tipo de complicaciones	Mortalidad (%)	Estancia hospitalaria (días)	Recidiva (%)	Seguimiento (meses)
Ibarra y cols.	0	16.67 Seroma, fístula EC	0		0	9.08 (4-18)
Zielinski y cols.	0	67 33 infecciones de herida; 11 dehiscencias fasciales, 17	11 (cirugía urgente,	23 (8-108)		

		reintervenciones...	AA)			
<b>Zendejas y cols.</b>	0	40 Clavien-Dindo > III: 13.6, Relación con el sitio quirúrgico: 9.1	0	4.1 ± 3.3	9.1	15.6 ± 13.1
<b>Ibarra cols.</b>	0	41.2 Seroma: 23.5; fístula: 11.8...	0		0	49 (37-61)
<b>Chávez-Tostado y cols.</b>	0	28.6 Seroma: 7.1 Infección de la herida: 7.1...	7.1 (TEP masivo)		0	15
<b>Farooque y cols.</b>	Distensión abdominal	25 Cirugía diferida, 1 fuga anastomótica	0	7-11 (salvo los complicados)		
<b>Hernández López y cols.</b>	0	25 Seroma, fístula EC, necrosis del colgajo, hematoma	0		0	12
<b>Zielinski y cols.</b>	0	63-68 Fístula EC: 4; infección de herida: 8; absceso intraabdominal: 4; hemorragia: 21; dehiscencia: 8; insuficiencia renal: 25...	0 TBA 9 Control	23.5 (13.5-36.5) 19 (11-23)		
<b>Elstner y cols.</b>	0	7.4 Infección de herida, dolor trócar + 2 cirugías diferidas por	0		0	16 (2-33)

		<i>enterotomía/fuga</i>					
<b>Elstner y cols.</b>	y	Distensión, tos*		0		0	19 (5-39)
<b>L. Chan y cols.</b>	y	0	8.3 Seroma	0	2 (1-28)	0	18.25 (4.6-28.6)
<b>Elstner y cols.</b>	y	Distensión, tos, dolor de espalda, disnea*		0		0	24 (9-36)
<b>Nielsen y cols.</b>	y	2.7 dolor	24.3 (relacionados con la herida), 11 reintervenciones <i>+ 18.9 médicas</i>	0			1
<b>Catalán-Garza y cols.</b>	y	0	27.8 16.7 infección del sitio quirúrgico, 11.1 seroma	0		11.4	24
<b>Bueno-Lledó y cols.</b>	y	0	TBA-RS: 22.5 (Clavien-Dindo ≥ III: 0) p = 0.02 ACS: 30 (Clavien-Dindo ≥ III: 12.5) Reintervención: TBA-RS: 0 p = 0.031 ACS: 10	0	TBA-RS: 5.1 (4-10) ACS: 6.9 (5-17)	0	19.6 (11-35)

**Tabla IV. Resultados tras la cirugía de las hernias incisionales y del uso de la TBA junto con NPP**

<b>Elstner y cols.</b>	0 TBA 50 NPP: enfisema SC, neumotórax, neumomediastin o...	25 Seroma, infección de la herida, hernia de trócar	0	12	0	21 (5-37)
<b>Rodríguez y cols.</b>	0	14 Seroma, infección de herida, hernia de trócar... <i>+ 2 cirugías diferidas</i>	0	12.3 ± 11.4 (2-57)	0 (2) <sup>†</sup>	
<b>Bueno-Lledó y cols.</b>	0 TBA 15.5 NPP: enfisema SC, dolor de hombro, perforación intestinal	26.6 Seroma, infección de herida, necrosis de la piel, infección de la malla, síndrome compartimental abdominal...	0	8.9 (6-18) Postop.  17.4 (6-35) NPP + Postop	4.4	40.5 (13-60)
<b>Bueno-Lledó y cols.</b>	0 TBA 20 NPP: enfisema SC, neumotórax, dolor	29.6 Seroma: 14.2; hematoma: 5.7; infección de la herida: 7.1; necrosis de la piel: 8.5; infección de la malla: 2.6; síndrome	0	9.7 ± 4.4 (6-19)	5.7	34.5 ± 22.3 (12-60)

	abdominal...	compartimental abdominal:				
<b>Bueno-Lledó y cols.</b>	TBA: 0 dolor de hombro/abdominal NPP: 20.1 enfisema SC: 5.6	1.3... 26.6 Seroma: 17.7; infección de la herida: 11; necrosis de la piel: 8.8	0	9.1 ± 4.5 (6-18)	6.2	38.5 ± 23.1 (13-60)
<b>Bueno-Lledó y cols.</b>	0 17 NPP: hematoma, perforación intestinal	27 2 pacientes con síndrome compartimental abdominal, 1 de ellos reintervenido para desmontaje y <i>bridging</i> con malla PTFE	0	9.4 (5-22)	8	34.5 (12-62)
<b>Yurtkap y cols.</b>	0 TBA 29.4 NPP: fístula EC, hematoma <sup>‡</sup>	72.7 infección de la herida: 54.5; infección profunda: 26.1; seroma: 18.2; hematoma: 18.2; dehiscencia de la fascia: 13.6...	4.3		13.6	19.5 (10-60)

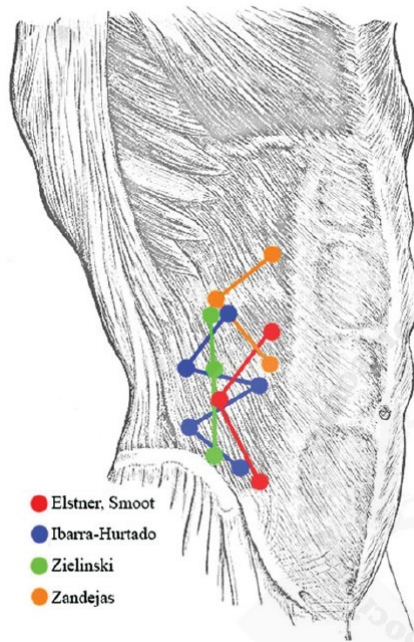
Media ± DE y/o (rango); TBA: toxina botulínica A; AA: abdomen abierto; NPP: neumoperitoneo preoperatorio progresivo.

Algunos pacientes pueden estar incluidos en estudios posteriores publicados por el mismo grupo de trabajo, por lo que en la tabla aparecen con fondo destacado las publicaciones más recientes que incluyen el mayor número de pacientes.

\*El uso de una faja abdominal parece que mejora los efectos secundarios del uso de TBA, como la distensión o la tos débil.

†Un paciente presenta una hernia en línea media, craneal a la reparación previa (en investigación, si se trata de una recidiva, una persistencia o una hernia de novo).

‡Un paciente presenta una parada cardiorrespiratoria por un bloqueo AV de grado II no conocido. Un paciente fallece por hemorragia intraabdominal en la transcavidad de los epiplones y fallo multiorgánico al quinto día de iniciar el NPP.





**Figura 1.** Puntos de inyección de TBA descritos por los distintos autores.

