



## Caso clínico

# Obstrucción intestinal baja condicionada por hernia de Petit espontánea incarcerada



## *Small bowel obstruction conditioned by incarcerated spontaneous Petit's hernia*

**Alberto Díaz García, Luis Eduardo Pérez Sánchez, Eugenia Caballero Rodríguez, Ayaya Alonso Alvarado, Manuel Ángel Barrera Gómez**

Hospital Universitario Nuestra Señora de Candelaria. Tenerife (España)

**Recibido:** 03-08-2020

**Aceptado:** 17-08-2020

### Palabras clave:

Hernia, lumbar, Petit, obstrucción intestinal, incarcerada.

### Resumen

Las hernias lumbares son una entidad infrecuente, con aproximadamente unos 300 casos descritos en la literatura. Dentro de estas, la hernia de Petit es la que se forma en el triángulo lumbar inferior. Al tratarse de una entidad poco común, las complicaciones derivadas, como la obstrucción intestinal secundaria a la incarceración o estrangulamiento, son excepcionales. Presentamos un caso de hernia de Petit que debuta como cuadro de obstrucción intestinal.

### Abstract

Lumbar hernias are a rare entity with approximately 300 described cases in literature. Amongst these, Petit's hernia is the one formed in the lower lumbar triangle. As it is an uncommon entity, complications such as secondary intestinal obstruction to incarceration or strangulation are exceptional. We present a case of Petit's hernia debuting as an intestinal obstruction.

### Keywords:

Hernia, lumbar, Petit, bowel obstruction, incarcerated.

**Conflicto de interés:** los autores declaran no tener conflicto de intereses.

*Este caso ha sido presentado en la XXII Reunión Nacional de Cirugía, celebrada en Santander del 6 al 8 de noviembre de 2019.*

\*Autor para correspondencia: Alberto Díaz García. Hospital Universitario Nuestra Señora de Candelaria. Ctra. Gral. del Rosario, 145. 38010 Santa Cruz de Tenerife (España)  
**Correo electrónico:** [alber.dg.med@gmail.com](mailto:alber.dg.med@gmail.com)

Díaz García A, Pérez Sánchez LE, Caballero Rodríguez E, Alonso Alvarado A, Barrera Gómez MÁ. Obstrucción intestinal baja condicionada por hernia de Petit espontánea incarcerada. Rev Hispanoam Hernia. 2022;10(3):146-148

## INTRODUCCIÓN

La hernia lumbar es una entidad infrecuente, con aproximadamente unos 300 casos descritos desde que en el año 1672 Barbette la describió por primera vez. Aproximadamente el 20 % de este tipo de hernias son congénitas y el 80 % restante, adquiridas, ya sea de origen espontáneo, traumático o yatrogénico<sup>1</sup>.

El triángulo de Petit tiene sus límites conformados medialmente por el músculo latísimo del dorso; posterolateralmente, por el oblicuo externo; como límite inferior, el borde superior de la cresta ilíaca y con el fondo del triángulo formado por el oblicuo interno. La debilidad de la fascia de estos músculos y el defecto de la aponeurosis del latísimo del dorso conducen a la hernia lumbar inferior o de Jean Louis Petit<sup>2</sup>. Al tratarse de una entidad poco común, las complicaciones derivadas, como la obstrucción intestinal secundaria, la incarceración o el estrangulamiento son excepcionales, por lo que no existen guías de manejo específico<sup>3</sup>.

## CASO CLÍNICO

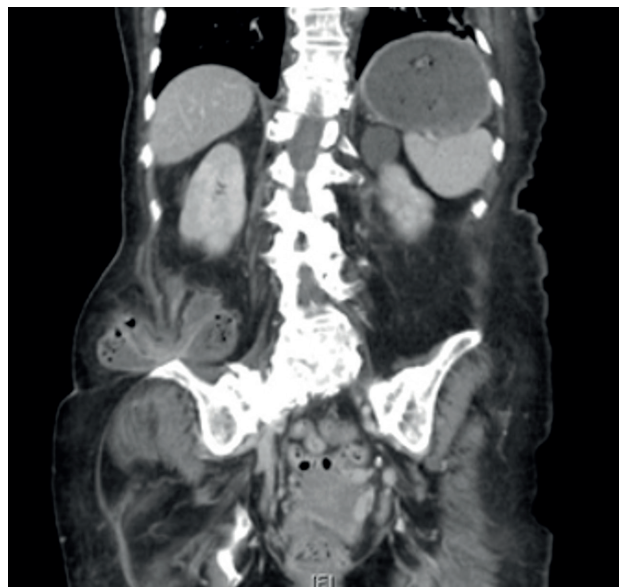Presentamos el caso de una mujer de 88 años independiente, con antecedentes de diabetes *mellitus* de tipo 2, hipertensión arterial y dislipemia. Como antecedentes quirúrgicos solo presenta una cesárea, sin antecedentes traumáticos ni otras cirugías abdominales previas.

Acude a urgencias por un cuadro clínico compatible con obstrucción intestinal y molestias en el flanco derecho de una semana de evolución. Además, refiere un cuadro constitucional con astenia y pérdida de peso de varios meses de evolución. En la exploración se objetiva un abdomen muy distendido, con molestias difusas, además de una tumoración no reductible en el flanco derecho.

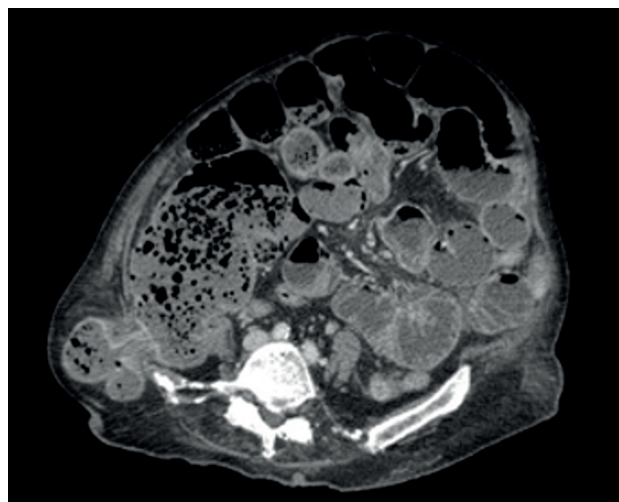
Sospechando un cuadro oclusivo de origen neoplásico se realiza una tomografía computarizada (TC) (figs. 1 y 2). Objetivamos la dilatación del ciego y del intestino delgado y confirmamos una herniación del colon ascendente a través de un defecto en la pared lateral derecha, que condiciona un cuadro de oclusión intestinal baja, sugestivo de hernia de Petit complicada.

A través de una laparotomía media, se objetiva una hernia de Petit incarcerada que contiene la pared antimesentérica del ciego. Se lleva a cabo una liberación del contenido herniario y la reparación del orificio mediante herniorrafia a puntos sueltos de monofilamento reabsorbible de larga duración de 2/0. La evolución inicial de la paciente es correcta, pero al quinto día de la operación presenta una parada respiratoria tras una broncoaspiración masiva y es *exitus*.

La región lumbar presenta dos zonas delimitadas de debilidad y definidas en un triángulo superior y en otro inferior<sup>4</sup>. Jean Louis Petit fue el primero en describir los límites anatómicos del espacio lumbar inferior en 1783 mediante la descripción del caso de una hernia lumbar incarcerada en una mujer<sup>2,5</sup>. Se trata de una entidad infrecuente dentro de la patología herniaria y existe una limitada casuística en la literatura. Por ello, pese a que en algunas publicaciones se habla de una mayor tendencia según la localización y el sexo (predominio del lado izquierdo y en varones)<sup>6,7,8</sup>, es difícil aseverar dichas afirmaciones debido a la ausencia de largas series de casos<sup>9</sup>.



**Figura 1.** Corte coronal de TC en el que se objetiva una hernia de Petit derecha complicada.



**Figura 2.** Corte axial de TAC en el que se objetiva una hernia de Petit derecha complicada.

## DISCUSIÓN

Este tipo de hernias suelen ser oligosintomáticas. Pueden pasar desapercibidas si el paciente es obeso o si la hernia es de pequeño tamaño<sup>6</sup> y requieren de un alto grado de sospecha. Pueden manifestarse como molestias o con dolor en dicha región y con una masa palpable o no a nivel lumbar. Los riesgos de complicación por incarceración o estrangulación alcanzan el 25 % y el 18 %, respectivamente, para este tipo de hernias lumbares<sup>10</sup>. Además de un estudio básico de imagen, la TAC es la prueba de elección para confirmar el diagnóstico y descartar estas complicaciones, puesto que permite visualizar la musculatura, el defecto en la pared abdominal, valorar el contenido y los posibles signos

de sufrimiento. Además, permite realizar un diagnóstico diferencial y optimizar la planificación de la técnica quirúrgica<sup>11</sup>.

Debido a lo infrecuente de esta entidad no existe un claro consenso entre la preferencia por una cirugía abierta o una laparoscópica, aunque, según lo descrito en la literatura, existe cierta tendencia al abordaje laparoscópico con reparación mediante hernioplastia libre de tensión<sup>12</sup>. En nuestro caso, la cirugía de urgencia y la importante dilatación de asas del intestino delgado, además de lo infrecuente del caso, hicieron que optásemos por una cirugía abierta.

Por lo general, se aconseja una hernioplastia por vía anterior mediante incisión lumbar en los pequeños defectos con contenido extraperitoneal y la vía laparoscópica transabdominal en los defectos moderados con hernias intraperitoneales. En los casos recidivados o en hernias difusas con un tamaño superior a 10 cm se aconseja una plastia anterior con doble malla<sup>8</sup>. Sin embargo, debido a los pocos casos y series registrados, no se ha recomendado ningún abordaje como la técnica quirúrgica estándar y con menor riesgo de recurrencia.

En esta paciente, la importante debilidad de la musculatura, junto con la duda de la integridad del colon, nos hicieron descartar el abordaje anterior. Por otra parte, el pequeño diámetro del orificio y la intervención de urgencia con líquido libre periherniario nos condicionaron a la hora de realizar un cierre primario sin malla.

## BIBLIOGRAFÍA

1. Suárez S, Hernández JD. Laparoscopic repair of a lumbar hernia: report of a case and extensive review of the literature. *Surg Endosc*. 2013;27(9):3421-9. DOI: 10.1007/s00464-013-2884-9
2. Myrzakhanov Y. Lumbar Triangle (Petit's Triangle) and It's Anatomical Characteristics. Semey State Medical University; 2014.
3. Sartelli M, Coccolini F, van Ramshorst GH, Campanelli G, Mandalà V, Ansaloni L, et al. WSES guidelines for emergency repair of complicated abdominal wall hernias. *World J Emerg Surg*. 2013;8(1):50. DOI: 10.1186/1749-7922-8-50
4. González Rodríguez F, Paulos Gómez A, López M, Conde Freire R, González Vinagre S, Barreiro Morandeira F, et al. Hernia de Grynfelt. Discusión y manejo. *Rev Hispanoam Hernia*. 2014;2(2):63-6. DOI: 10.1016/j.rehah.2014.01.001
5. Petit JL. Traite des maladies chirurgicales, et des operations qui leur convenient, volume 2. Paris: T.F. Didot; 1774. p. 256-8.
6. Orozco Gil N, Martínez Ballester M, Bañuls Matoses Á, Montesinos Meliá C, Caro Pérez F. Hernia de Petit encarcerada: a propósito de un caso. *Rev Hispanoam Hernia*. 2016;4(1):33-6. DOI: 10.1016/j.rehah.2015.11.001
7. Zhou X, Nve JO, Chen G. Lumbar hernia: clinical analysis of 11 cases. *Hernia*. 2004;8(3):260-3. DOI: 10.1007/s10029-004-0230-9.
8. Heniford BT, Iannitti DA, Gagner M. Laparoscopic inferior and superior lumbar hernia repair. *Arch Surg*. 1997;132(10):1141-4. DOI: 10.1001/archsurg.1997.01430340095017
9. Armstrong O, Hamel A, Grignon B, NDoye JM, Hamel O, Robert R, et al. Lumbar hernia: anatomical basis and clinical aspects. *Surg Radiol Anat*. 2008;30(7):533-7; discussion 609-10. DOI: 10.1007/s00276-008-0361-2
10. Mayagoitia GJC. Acceso anterior para hernioplastia lumbar posincisional. *Cir Gen*. 2001;23(1):40-3.
11. Cavallaro G, Sadighi A, Miceli M, Burza A, Carbone G, Cavallaro A. Primary lumbar hernia repair: the open approach. *Eur Surg Res*. 2007;39(2):88-92. DOI: 10.1159/000099155
12. Moreno-Egea A, Torralba-Martínez JA, Morales G, Fernández T, Girela E, Aguayo-Albasini JL. Open vs laparoscopic repair of secondary lumbar hernias: a prospective nonrandomized study. *Surg Endosc*. 2005;19(2):184-7. DOI: 10.1007/s00464-004-9067-7