

Caso clínico

Leiomioma cutáneo en pared abdominal, una entidad poco frecuente para el cirujano general



Cutaneous leiomyosarcoma in the abdominal wall, a rare entity for the general surgeon

Ernesto Muñoz Sornosa, Ana Benítez Riesco, Elena Martí Cuñat, Joaquín Ortega Serrano

Servicio de Cirugía General. Hospital Clínico Universitario de Valencia. Valencia (España)

Recibido: 18-16-2020

Aceptado: 03-08-2020

Palabras clave:

Leiomioma cutáneo, neoplasias cutáneas, pared abdominal.

Keywords:

Cutaneous leiomyosarcoma, skin neoplasm, abdominal wall.

Resumen

El leiomioma cutáneo primario es una neoplasia mesenquimal infrecuente derivada de células de músculo liso que representa el 2-3 % de los sarcomas cutáneos de partes blandas. Debido a la baja frecuencia de estos tumores y a su comportamiento heterogéneo, no hay series lo suficientemente amplias para delimitar el mejor manejo diagnóstico y terapéutico. Se debe sospechar ante una tumoración de crecimiento indolente que puede asociar prurito, eritema, dolor o ulceración. El diagnóstico fundamental dada su clínica inespecífica es el diagnóstico anatomopatológico y su adecuado tratamiento versa en su exéresis completa con márgenes libres.

Abstract

Primary cutaneous leiomyosarcoma is a rare mesenchymal neoplasm derived from smooth muscle cells that represents 2-3 % of cutaneous soft tissue sarcomas. Due to the low frequency of these tumors and their heterogeneous behavior, there are no series large enough to define the best diagnostic and therapeutic management. It should be suspected before an indolent growth tumor that can associate pruritus, erythema, pain or ulceration. The fundamental diagnosis given its nonspecific symptoms is the pathological diagnosis and its adequate treatment is its complete excision with free margins.

Conflicto de intereses: los autores declaran no tener conflicto de intereses.

***Autor para correspondencia:** Ernesto Muñoz Sornosa. Servicio de Cirugía General. Hospital Clínico Universitario de Valencia. Av. de Blasco Ibáñez, 17. 46010 Valencia (España)

Correo electrónico: munoz.sornosa@gmail.com

Muñoz Sornosa E, Benítez Riesco A, Martí Cuñat E, Ortega Serrano J. Leiomioma cutáneo en pared abdominal, una entidad poco frecuente para el cirujano general. Rev Hispanoam Hernia. 2022;10(2):91-93

INTRODUCCIÓN

El leiomioma cutáneo primario es una neoplasia mesenquimal infrecuente derivada de células de músculo liso y de histogénesis incierta que representa el 2-3 % de los sarcomas cutáneos de partes blandas¹. Debido a la baja frecuencia de estos tumores y a su comportamiento heterogéneo, no hay series lo suficientemente amplias para delimitar el mejor manejo diagnóstico y terapéutico.

El objetivo de este manuscrito, dada su poca frecuencia, es familiarizar al cirujano con esta entidad y su diagnóstico diferencial con otras lesiones más comunes.

CASO CLÍNICO

Varón de 59 años de edad sin antecedentes de interés salvo la cirugía previa de una tumoración de partes blandas en pared abdominal catalogada como quiste sebáceo hace 5 años. El paciente acude a consultas externas de Cirugía General del Hospital Clínico-Malvarrosa de Valencia por crecimiento progresivo y molestias en la cicatriz de tumoración reseca. En la exploración física destaca una lesión sobrelevada lineal de unos 2 cm con otra lesión nodular adyacente. Ante sospecha inicial de cicatriz queloide sintomática y que ha presentado crecimiento se decide realizar una exéresis bajo anestesia local y estudio anatomopatológico de la pieza.

El examen microscópico muestra proliferación de células fusiformes, atipia nuclear y frecuentes figuras de mitosis que alcanzan los márgenes laterales respetando el margen profundo. Las células tumorales presentan una expresión citoplasmática de actina, desmina y calponina (fig. 1), Ki-67 en un 20 % de las mismas, todo ello compatible con leiomioma con afectación de bordes.

Tras este diagnóstico se decide completar la cirugía para extirpación completa. Se practica ampliación de márgenes de 2 cm y marcaje de la pieza para facilitar la orientación en el estudio al microscopio. La anatomía patológica confirma bordes de resección libres. Posteriormente se remite a Oncología que solicita un estudio de extensión mediante TAC toracoabdominal (fig. 2). Ante resección completa y sin enfermedad a distancia, el paciente continúa en seguimiento clínico sin ningún tratamiento adyuvante.

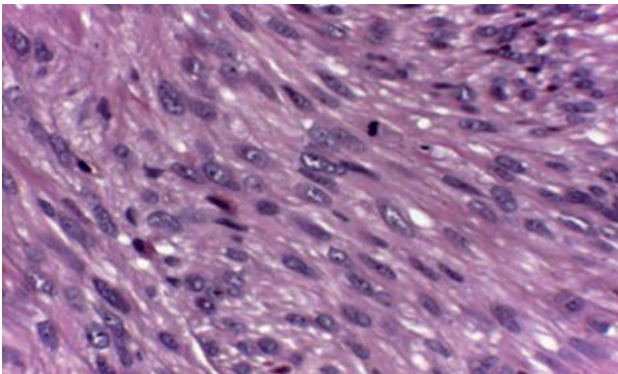


Figura 1. Muestra histológica ($\times 100$) de la pieza.

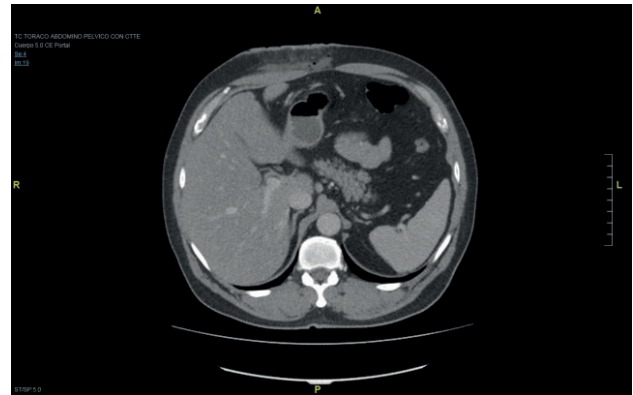


Figura 2. Imagen del TAC de extensión. Cambios posquirúrgicos en pared abdominal anterior derecha con pequeña cavidad hidroaérea de espesor laminar.

DISCUSIÓN

El sarcoma de tejidos blandos (STB) constituye un grupo variado de más de 60 neoplasias que pueden aparecer en prácticamente cualquier zona anatómica. Este tipo de tumor es relativamente infrecuente según datos publicados por la Sociedad Española de Oncología Médica (SEOM), representando aproximadamente un 1 % del total de los tumores malignos y siendo responsables del 2 % de la mortalidad debida a cáncer. En la Unión Europea se estima que se presenta con una incidencia de 5 casos nuevos al año por cada 100.000 habitantes².

Dentro del grupo de sarcomas de tejidos blandos, el leiomioma es un tumor maligno del músculo liso que puede originarse en prácticamente cualquier parte del organismo, afectando preferentemente a la cara extensora de las extremidades inferiores y al tronco^{1,3}. Afecta con más frecuencia a varones en la 5.^a y 6.^a décadas de la vida^{4,7}. Algunos de los factores de riesgo descritos en su desarrollo son traumatismos previos, VIH, historia de exposición a radiación y antecedente de leiomioma³.

La presentación clínica habitual es un nódulo solitario de crecimiento indolente con un tamaño entre 0.3 cm y 5 cm, y puede asociar prurito, eritema, dolor o ulceración^{3,7}. Dada la inespecificidad de la presentación clínica, el diagnóstico es fundamentalmente histológico e inmunohistoquímico^{8,9}, habitualmente analizando una biopsia cutánea o directamente la lesión completa extirpada quirúrgicamente. Dentro del estudio histológico, la mayoría presenta un crecimiento infiltrativo difuso de células en huso eosinofílicas y atípicas que se ramifican irregularmente entre haces de colágeno¹. En cuanto a la histoquímica, expresan desmina, vimentina y actina músculo-específica^{6,7}, como en el caso de nuestro paciente. Todas estas características histológicas son importantes para realizar el diagnóstico diferencial principal de esta entidad con el fibrosarcoma.

Se distinguen dos subtipos clínico-patológicos de leiomioma cutáneo con diferente pronóstico: el intradérmico/dérmico de pronóstico favorable donde las metástasis son excepcionales pero no la recurrencia local; y el tipo subcutáneo de pronóstico desfavorable asociado más frecuente con metástasis¹. La variante dérmica del leiomioma es rara y el análisis patológico debe

indicar la profundidad de la invasión que habitualmente se limita a la dermis, pero en ocasiones puede invadir el tejido celular subcutáneo³.

A pesar de que no se ha definido con claridad la necesidad de estudios de imagen preoperatorios para el estudio de una posible diseminación metastásica⁶, el empleo de la RM, TC con contraste o la ecografía son modalidades a tener en cuenta. Especialmente la TC de tórax, porque esta es el área más frecuente de metástasis.

En cuanto al tratamiento de primera línea para el leiomiosarcoma es la resección quirúrgica con bordes negativos⁴. Sin embargo, no está clara la amplitud necesaria de los márgenes: se han descrito como alternativas válidas tanto intervenciones con márgenes amplios¹ como con márgenes de 1 cm⁵ e incluso la cirugía micrográfica de Mohs⁷.

En relación al riesgo de recurrencias, la realización de una cirugía adecuada es clave para reducirlo, y se han definido como factores predisponentes a la recidiva un tamaño tumoral mayor de 5 cm, alto índice mitótico, márgenes positivos y extensión subcutánea del tumor³. Aunque es raro, es una neoplasia con capacidad de metastatizar y por ello parece necesario realizar un seguimiento, aunque tampoco se ha definido la estrategia más adecuada ni los casos que se beneficiarían del mismo, dado que la mayoría de los casos con metástasis las desarrollan a los dos años del diagnóstico³, aunque se han descrito casos de diseminación varios años tras la cirugía del tumor primario³.

Finalmente, el tratamiento complementario no se recomienda en el momento actual. Las metástasis suelen ser hematógenas, principalmente al hígado y el pulmón. En estos casos agentes quimioterápicos empleados son las antraciclinas, ifosfamida, docetaxel y gemcitabina¹⁰, aunque el leiomiosarcoma responde menos a la quimioterapia que el liposarcoma y el sarcoma sinovial.

CONCLUSIÓN

El leiomiosarcoma, a pesar de ser una entidad poco frecuente, debe tenerse en cuenta en el diagnóstico diferencial de las tumoraciones de partes blandas por sus implicaciones terapéuticas. Se debe sospechar ante una tumoración de crecimiento indolente

que puede asociar prurito, eritema, dolor o ulceración. El diagnóstico fundamental dado su clínica inespecífica es el diagnóstico anatomopatológico y su adecuado tratamiento versa en su exéresis completa con márgenes libres.

BIBLIOGRAFÍA

- Rodríguez-Lomba E, Molina-López I, Parra-Blanco V, Suárez-Fernández R, Pulido-Pérez A. Leiomiosarcoma cutáneo: características clínicas, histopatológicas y correlación pronóstica en 12 pacientes. *Actas Dermo-Sifiliográficas*. 2018;109(2):140-7.
- Sarcomas partes blandas - SEOM: Sociedad Española de Oncología Médica © 2019 [Internet]. Seom.org. 2020 [citado 22 mayo 2020]. Disponible en: <https://seom.org/info-sobre-el-cancer/sarcomas-partes-blandas?showall=1>
- Hmida L, Letaief F, Doghri R, Meddeb K, Mahjoubi K, Mokrani A, et al. Cutaneous leiomyosarcoma on the trunk: an unusual presentation with an aggressive course case report and review of literature. *Pan African Medical Journal*. 2018;31.
- Dahl I, Angervall L. Cutaneous and subcutaneous leiomyosarcoma. A clinicopathologic study of 47 patients. *Pathol Eur*. 1974;9(4):307-15.
- Deneve JL, Messina JL, Bui MM, Marzban SS, Letson GD, Cheong D, et al. Cutaneous Leiomyosarcoma: Treatment and Outcomes with a Standardized Margin of Resection. *Cancer Control*. 2013;20(4):307-12.
- Swanson PE, Stanley MW, Scheithauer BW, Wick MR. Primary cutaneous leiomyosarcoma. A histological and immunohistochemical study of 9 cases, with ultrastructural correlation. *J Cutan Pathol*. 1988;15(3):129-41.
- Starling J, Coldiron BM. Mohs micrographic surgery for the treatment of cutaneous leiomyosarcoma. *J Am Acad Dermatol*. 2011;64(6):1119-22.
- Machado I, Cruz, J, Lavernia J, Carbonell F. Lesiones ocupantes de espacio en pared abdominal (no herniaria). La visión del patólogo. *Rev Hispanoam Hernia*. 2015;3(3):85-94.
- Campos J, Llombart B, Estevan R, Carbonell F. Tratamiento quirúrgico de los tumores de la pared abdominal. *Rev Hispanoam Hernia*. 2015;3(3):107-13.
- Akin S, Dizdar O, Karakas Y, Turker A, Kars A. Ifosfamide and doxorubicin in the treatment of advanced leiomyosarcoma. *Current Problems in Cancer*. 2018;42(3):344-9.