

Caso clínico

Oblitoma en hernioplastia inguinal
Oblitoma in inguinal hernioplastyManuel Antonio Grez Ibáñez¹, Rixio Abner Sánchez Medina², Amaranda Silva Torres³Servicios de ¹Cirugía y de ²Urgencias. Hospital San Juan de Dios de Curicó. Curicó, Maule (Chile). ³Facultad de Medicina. Universidad de Talca. Talca, Maule (Chile)

Resumen

Introducción: El urólogo norteamericano Kretschmer, hace ya más de un siglo, reportó el caso clínico de un paciente al que se le había extraído una gasa del escroto como un cuerpo extraño olvidado años después de una herniorrafia inguinal. Además, informó de otros 5 casos de objetos olvidados tras una cirugía en otras zonas e hizo referencia a 236 casos reportados por un ginecólogo polaco y a 155 casos encontrados después de una laparotomía por un cirujano compatriota. En 1940, los Crossen (ginecólogos de Missouri) reportaron una mortalidad cercana al 25 % debida a cuerpos extraños intraabdominales en más de 500 casos auditados para tomar conciencia de la gravedad de este problema, establecer de cara al futuro las conductas necesarias para evitarlo y confirmar la veracidad de la máxima «ninguna cirugía escapa a la posibilidad de olvidar un cuerpo extraño».

Caso clínico: Reportamos el caso clínico de un paciente que presentó un aumento del volumen sólido quístico intrascrotal después de una hernioplastia de Lichtenstein sujerente de hematocele por ecografía, con indicación quirúrgica, y en la que, de forma incidental, se encontró un gasoma.

Discusión: El oblitoma o retención de cuerpo extraño después de un procedimiento quirúrgico es un problema real, vigente y prevenible que afecta a la seguridad del paciente y cuyos reportes serán cada vez más escasos por su trascendencia médica y legal, la introducción de la cirugía laparoscópica y las estrictas normas actuales de pabellón. Los oblitomas han sido reportados principalmente *a posteriori* en cirugías intraperitoneales (digestiva y ginecológica), en menor proporción en extraperitoneales (torácica, vaginal, urológica y traumatológica) y de forma anecdótica en hermiotomías inguinales. Creemos que el oblitoma posherniorrafia debería considerarse y describirse (además de las ya definiciones ya conocidas) como una complicación posoperatoria que a cualquier cirujano, por experimentado que sea, puede ocurrirle.

Recibido: 24-05-2020

Aceptado: 07-06-2020

Palabras clave:

Oblitoma, *gossypiboma*, gasoma, herniorrafia inguinal.

Abstract

Introduction: More than a century ago the North American urologist Kretschmer, reported the clinical case of a patient who had a gauze removed from the scrotum years later, like a foreign body forgotten in an inguinal herniorrhaphy. He also reported 5 other cases of forgotten objects after surgery in other areas and referred to 236 cases reported by a Polish gynecologist and 155 cases found post-laparotomy by a compatriot surgeon. In 1940, two gynecologists from Missouri, the Crossen brothers, reported that mortality was close to 25 % from intra-abdominal foreign bodies in more than 500 audited cases, thus making the seriousness of this problem aware, and regulating behaviours in the future to avoid it. This only confirms the veracity of the maxim "no surgery escapes the possibility of forgetting a foreign body".

Case report: We report the clinical case of a patient who had an intrascrotal cystic-solid tumor after a Lichtenstein hernioplasty which showed by ultrasound a hematocele and with a surgical indication, a gasome was found incidentally.

Discussion: Oblitoma or foreign body retention after a surgical procedure is a real, current and preventable problem that affects the safety of the surgical patient and whose reports will be increasingly scarce because of their medical legal significance, the introduction of laparoscopic surgery and the strict current ward rules. Oblitomas have been reported mainly after intraperitoneal surgery (digestive and gynecological) and in less proportion in extraperitoneal (thoracic, urological, neurological and trauma). Posinguinal hermiotomy reports of oblitomas are anecdotal. We believe that post herniorrhaphy oblitoma should be considered and described, in addition to those already known, as a postoperative complication that can occur to any surgeon, however experienced he or she may be.

Keywords:

Oblitoma, *gossypiboma*, gasoma, inguinal herniorrhaphy.**Conflicto de interés:** los autores declaran no tener conflicto de intereses.

*Autor para correspondencia: Manuel Antonio Grez Ibáñez. Hospital San Juan de Dios de Curicó. Av. San Martín. Curicó, Maule (Chile)

Correo electrónico: magrezster@gmail.com

Grez Ibáñez MA, Sánchez Medina RA, Silva Torres A. Oblitoma en hernioplastia inguinal. Rev Hispanoam Hernia. 2022;10(3):137-141

INTRODUCCIÓN

Transcurridas tan solo un par de décadas desde el reporte publicado en Génova del italiano Edoardo Bassini¹ (1844-1924) sobre su nueva técnica de herniorrafia inguinal, con la que se superaba la época de la simple herniotomía, el urólogo norteamericano de Chicago Herman Kretschmer² (1879-1951) publicó que había extraído una gasa parcialmente macerada como un cuerpo extraño (fig. 1) desde un absceso fistulizado a la piel del escroto derecho en un paciente que había sido intervenido un par de años antes de una herniorrafia inguinal. Además, en ese trabajo, informaba de 5 casos más de cuerpos extraños extraperitoneales dejados en cirugías de tiroides, ureterales, vesicales e intraperitoneales. Hacía referencia a August Schachner³ (1865-1941), padre de la cirugía abdominal americana, que en Kentucky, 8 años atrás, presentó una serie de 155 casos de cuerpos extraños intraperitoneales, y al ginecólogo polaco Franciszek Ludwik Neugebauer (1856-1914), que había publicado en Varsovia 236 casos clínicos de cuerpos extraños intraabdominales después de cirugías.

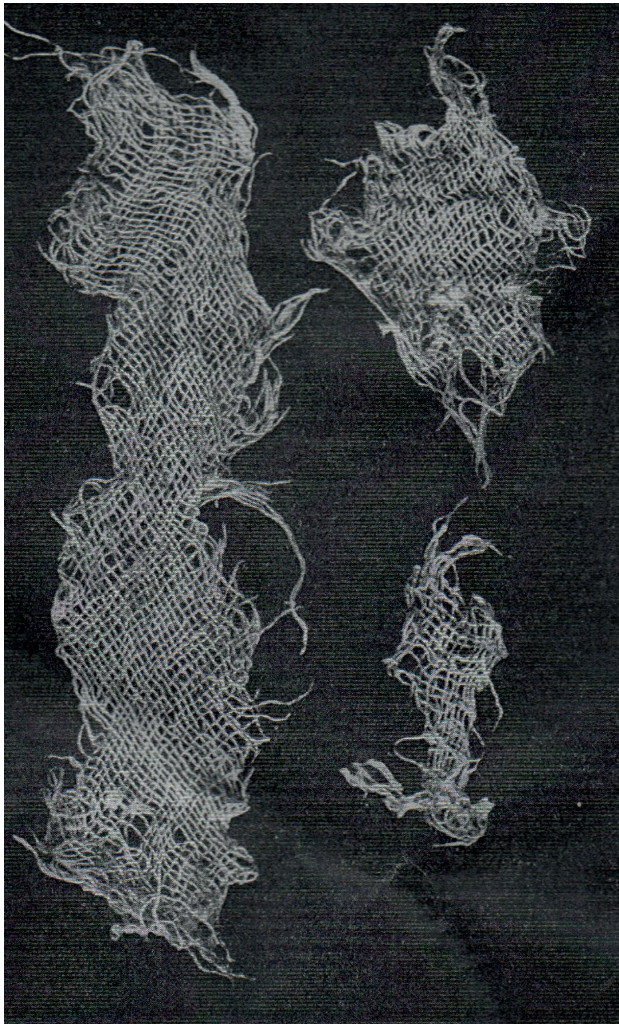


Figura 1. Antigua foto de un gasoma ya macerado, extraído del escroto post herniotomía, posiblemente el primero reportado en la historia de la cirugía herniaria.

El categorico informe de noviembre de 1940 de los ginecólogos norteamericanos Mayor Harry Sturgeon Crossen (1869-1951, cirujano militar en la Primera Guerra Mundial) y David Friedrich Crossen^{4,5}, ambos de Saint Louis, tuvo impacto en la comunidad quirúrgica de esa época al revisar más de 500 casos de pacientes con oblitomas intraabdominales que presentaban una alta morbilidad y hasta un 25 % de mortalidad en pacientes laparatomizados durante la década de los años treinta, cuando aún no se disponía de antibioticoterapia regular y solo se contaba con rayos X como apoyo diagnóstico de imagen. Esto mostró la magnitud de este grave problema y se procedió a tomar todas las conductas quirúrgicas y a dictar las normas posibles intraoperatorias, la mayoría aún vigentes, para intentar disminuir este problema⁶.

Desde que el ginecólogo Wilson^{7,8} realizó en 1884 su primer reporte mundial sobre este tema y hasta hace ocho décadas, los antiguos médicos comunicaban en sus informes el nombre real de los diferentes elementos olvidados en las distintas cirugías y los calificaban, simple y claramente, como «cuerpos extraños». Pero con el tiempo surgió la necesidad de usar un lenguaje encriptado, confuso y exclusivo para la comprensión médica⁹ con el fin de evitar su mención directa. Se utilizaron sinónimos o traducciones del latín como *corpus allienum*⁹ o simplemente *oblitum*, que significan *cuerpo extraño* y *olvido*, respectivamente, y que incluían cualquier tipo de material quirúrgico usado y olvidado durante la intervención (pinzas, agujas, alfileres, etc.). Fue el hematólogo argentino Alfredo Pavlovsky^{10,11} (1907-1984) quien en el año 1960 utilizó por primera vez el término castellanizado *oblitoma*. También de los términos latinos *gossipium* y *kiswahili boma* (algodón oculto) derivaría el término *gossypiboma* para los formados exclusivamente por algodón¹² y otros similares como *textilomas*, *compresomas* o *gasomas*. Estos últimos corresponden al 80 % de los oblitos y el resto, a instrumentos metálicos (pinzas, tijeras, agujas, bisturís, etc.) o a trozos de tubos usados para drenajes (de goma, látex o pilielileno)^{9,13}. Finalmente apareció la sigla internacional RSI, del término médico inglés *retained surgical items*¹⁴. Hace 19 años el encriptado término *oblito* pasó a ser reconocido por la Real Academia Española de la Lengua como «cuerpo extraño olvidado en el interior de un paciente durante una intervención quirúrgica»^{9,15}, y llega el problema, junto con las consecuencias médicas y legales^{16,17}.

Entre las condiciones en las que puede aparecer un oblitoma se incluyen: la cirugía de urgencia, cambio del equipo quirúrgico durante la operación, índice de masa corporal elevado, inadecuado recuento de gasas y compresas, cirugías prolongadas que fatigan al personal y el sangrado profuso. Las gasas impregnadas de sangre disminuyen de longitud y pierden su forma y su color originales, por lo que se vuelven irreconocibles en un campo quirúrgico donde los pliegues viscerales tienden a ocultarlas¹³.

La presentación clínica de un oblitoma es muy inespecífica. Pueden trascorrir semanas, meses o incluso varios años desde la operación hasta el momento en el que se presentan los primeros síntomas, que dependen de la localización del material extraño y de la vecindad con otros órganos. Habitualmente se expresan como una colección organizada o tumor y generan diversos tipos de lesiones a los órganos adyacentes, que van desde una simple inflamación hasta llegar a la obstrucción, fistulización, migración transmural o perforación⁶. Es por ello que se requiere de un alto índice de sospecha para relacionar la aparición de los síntomas

con el antecedente quirúrgico, recurrir a diferentes modalidades de imagen para poder identificar sus características, excluir otras patologías y establecer finalmente un diagnóstico certero⁹.

Cuando el material olvidado está provisto de marcador radioopaco el diagnóstico puede ser sencillo y establecerse con una radiografía simple. Un material sin cinta radioopaca impone mayores desafíos para su reconocimiento: serán necesarias una ecografía, una tomografía computarizada y, en algunos casos, hasta una resonancia magnética^{13,18}.

Presentamos un caso cínico que, después de una hernioplastia inguinal, presentó un oblitoma.

CASO CLÍNICO

Hombre de 45 años que se había sometido a una hernioplastia electiva derecha 4 meses antes en nuestro hospital. Acudió a la consulta de nuestro policlínico de cirugía por una gran hernia inguinoescrotal que, según el protocolo quirúrgico, contenía parte de las asas y del epiplón en un gran saco herniario y resultó más laboriosa, sangrante y lenta de lo habitual. La parte distal del gran saco herniario se había abandonado en el escroto.

Durante el primer control mensual poshernioplastia, se encontró una evolución favorable, excepto por un aumento del volumen escrotal derecho asintomático, de consistencia quística y que fue interpretado como un posible hidrocele posoperatorio. Como probable etiología se consideró la persistencia de la parte distal del saco herniario en el escroto. Su alta definitiva se difirió un par de meses más hasta un nuevo control para observar la evolución de dicha tumoración.

En el examen físico de control se palpó un canal inguinal derecho engrosado, ocupado con una tumoración de 5 × 3 cm sólido-quística, indolora y con testículo normal. Se solicitó una ecografía testicular de partes blandas en la que se apreciaron características sugerentes de un hematocoe organizado. Se decidió cirugía para su drenaje.

Se realizó una incisión longitudinal en el hemiescroto derecho sobre la tumoración y se accedió a los restos del saco herniario fibroso, donde se encontró de forma incidental una gasa olvidada en la cirugía anterior (figs. 2-4). A la vez que se retiró la gasa, se resecaron los excedentes de saco herniario, recubriendo el cordón espermático y manteniendo la vitalidad testicular. No se informó al paciente de lo encontrado, ya que se resolvió adecuadamente el drenaje de su hematocoe, con lo que se cumplió el objetivo inicial de la cirugía, pero se notificó de inmediato como un evento adverso según el protocolo del hospital.

El paciente fue dado de alta hospitalaria a las 6 horas con control posterior favorable en el policlínico.

La enfermera responsable realizó una auditoría sobre la cirugía anterior y encontró un recuento de gasas y de compresas correcto.

DISCUSIÓN

Al consultar el paciente en el policlínico un mes después de su hernioplastia inguinal se evidenció un aumento del volumen quístico en la región escrotal ipsilateral que podía ser una de las complicaciones locales después de la hernioplastia, tal y como han sido descritas por Adelsdorfer¹⁹ en Chile e Hidalgo²⁰

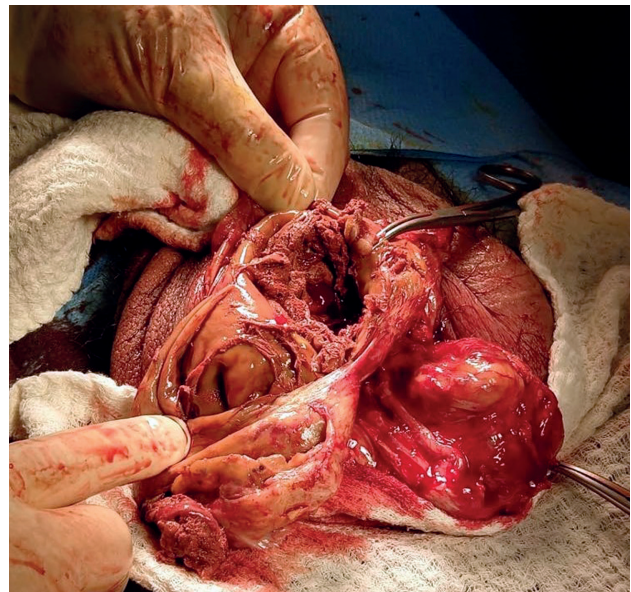


Figura 2. Foto que muestra restos del fibroso, gran y grueso saco herniario residual parcialmente abierto una vez ya drenado el hematocoe con restos de coágulos en su interior junto a una gaza parcialmente macerada, con restos de ella también en la parte externa del saco, en el ángulo derecho de la foto.

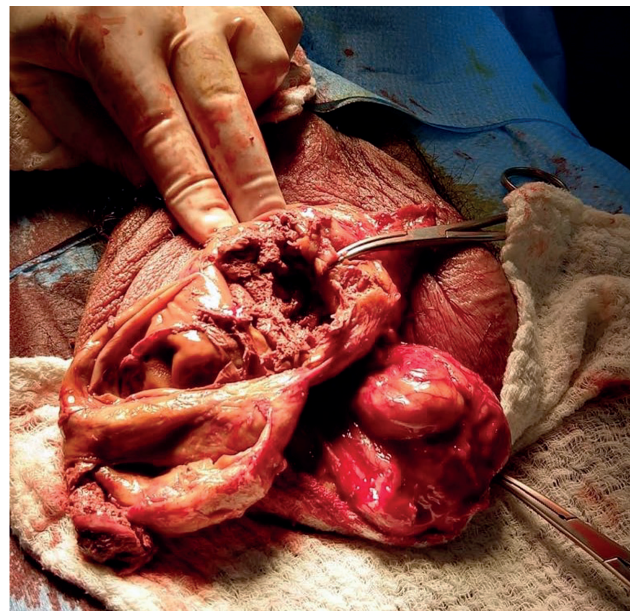


Figura 3. La misma foto del mismo ángulo que muestra los dedos del cirujano presionando por fuera el saco herniario intentando la salida espontánea de restos de la gaza, la que se encuentra firmemente adherida a la pared interna del saco.

en España. Ya fuera un hidrocele (entendido como una acumulación de líquido en el área escrotal del 1-2.8 %) o un hematoma de un 2.7 a 2.8 %, se decidió no puncionarlo por el riesgo de lesionar elementos vasculares o el conducto deferente²¹ y se citó al paciente para un control futuro para ver su evolución. Consideramos que esta fue la actuación más adecuada.

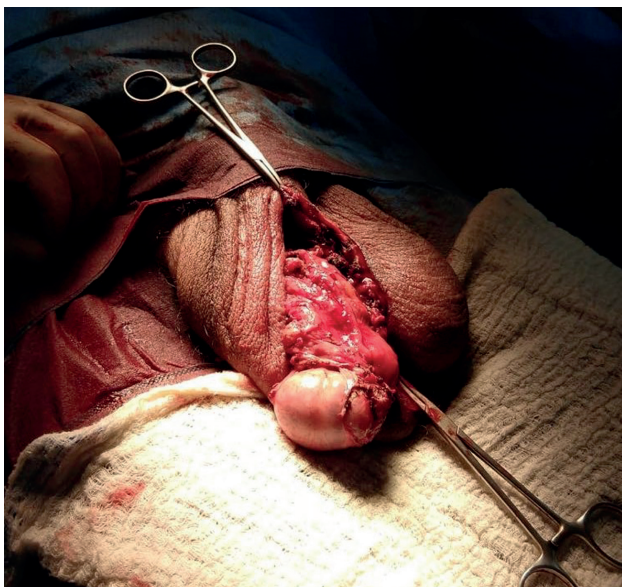

Figura 4. Foto que muestra la parte final de la cirugía, una vez ya extraída la gaza y la parte excedente del saco, con la indemnidad del teste ipsilateral, próximo a introducirlo en el saco escrotal.

Al persistir la masa quística de con las mismas características y dimensiones tres meses después de la hernioplastia, pudo plantearse un diagnóstico más específico: un pseudohidrocele²¹ o un hematocele crónico²², por lo que la solicitud de una ecografía testicular para observar las características de esta colección estaba justificada. Con el ultrasonido pudo evidenciarse una imagen sólido-quística bien delimitada en el canal inguinal extratesticular con ecorrefrigncias en su interior, sugerente de un hematocele «organizado» con la presencia de coágulos. Dicho diagnóstico obligaba a la realización de un drenaje a través de una simple cirugía mayor ambulatoria.

El descubrimiento de una gasa como un cuerpo extraño dejado accidentalmente durante una laboriosa hernioplastia inguinal dentro del saco herniario residual y junto al hematocele crónico fue un hallazgo incidental, ya que el diagnóstico de imagen nunca lo planteó directamente. Se procedió a comunicarlo de inmediato como un evento adverso¹⁸ asociado a la atención de salud, tal y como establece el protocolo de nuestro propio hospital²³.

El recuento de gasas y de compresas de esa cirugía fue reportado erróneamente como completo según el informe de la enfermera auditora. Esto es un elemento de suma importancia y que es común en muchos casos de oblitomas encontrados en la literatura médica^{5,6,13}, lo que refleja que existe un porcentaje de falsos negativos y obliga a cada cirujano a ser especialmente cuidadoso y meticuloso con este asunto durante sus operaciones.

Tal y como Kretschmer² hacia hace más de un siglo los reportes sobre oblitomas suelen dividirse en intra- y extraperitoneales^{1,8,13,24}. Los primeros son los más frecuentes, ya sea en cirugía digestiva o ginecológica¹². Maita²⁵ reporta incluso 3 casos de oblitomas intraabdominales en los que fue capaz de hacer un diagnóstico prequirúrgico, ya que a veces ese puede ser un hallazgo en otro tipo de cirugía. Durón¹¹ reporta 8 casos de oblitomas abdominales con una subdivisión intra- y extraintestinal. Por su parte, los extraperitoneales son más raros y han sido descritos

en diversos procedimientos: intratorácicos, urológicos, traumatológicos, intravaginales, etc.^{8,25}.

Las publicaciones de oblitomas poscirugía herniaria, aunque han sido escasas y anecdóticas, han estado presentes desde tiempos tan antiguos como la propia herniorrafia, desde el caso descrito por Kretschmer¹ hasta la era moderna de la cirugía, como lo reportó Verger⁶ en el año 2006 al comentar las consecuencias médicas y legales que trajo consigo una aguja poshernioplastia. Liatag¹⁴, en el año 2017, reportó un gasoma en un niño de 2 años y Hashin, en el año 2018, un compresoma en un hombre de 49 años.

La incidencia del oblitoma es muy difícil de precisar y presenta una tendencia descendente. En el año 1976 el francés Chorvat²⁶ reportó una incidencia que fue desde 1 de cada 100 intervenciones a 1 de cada 10 000, y en el año 2003 el cirujano norteamericano Atul Warande²⁷ reportó desde 1 de cada 8000 intervenciones a 1 de cada 18 000 intervenciones quirúrgicas y 1 de cada 1500 laparotomías. Las publicaciones por oblitomas están disminuyendo. Esto se asocia en parte a que su publicación resulta poco motivadora para el cirujano implicado, ya que al hacerlo parece que se desprestigia como profesional ante el servicio o el hospital en el que opera, sin mencionar los posibles riesgos intrínsecos de una futura querrela y los problemas médicos y legales que este hecho puede acarrearle⁶. Otras razones que pueden contribuir a disminuir estos casos podrían ser la llegada de la cirugía laparoscópica y las cada vez más estrictas normas de los quirófanos¹⁶.

El riesgo de dejar un oblitoma estará siempre presente en cualquier cirugía^{18,28}, incluyendo la herniaria, y debería ser considerado como una complicación posoperatoria más¹⁷, a veces con una presentación clínica insidiosa y atípica, con síntomas y signos inespecíficos, por lo que en estos casos debe pensarse siempre en la posibilidad del oblitoma. No debe ser una situación vergonzosa u oprobiosa, ya que es una complicación que hasta al cirujano más experimentado puede pasarle¹⁶.

BIBLIOGRAFÍA

1. Bassini E. Nuovo metodo per la cura radicale dell'ernia inguinale. *Atti Congr Assoc Med Ital.* 1887;(2):179-82.
2. Kretschmer HL. VIII. Removal of a Gauze Sponge from the Scrotum, Two and a Half Years After an Operation for Double Inguinal Hernia: Including a Report of Five Cases in which Foreign Bodies were Left in Operative Wounds Other than in the Peritoneal Cavity. *Ann Surg.* 1909;49(6):814-9. DOI: 10.1097/0000658-190906000-00008
3. Schachner A. IV. Foreign Bodies Accidentally left in the Abdominal Cavity: With Report of One Hundred and Fifty-Five Cases. *Ann Surg.* 1901;34(4):499-522. DOI: 10.1097/0000658-190107000-00056
4. Crossen H, Crossen D. Foreign Bodies Left in the Abdomen: The Surgical Problems, Cases, Treatment, Prevention: The Legal Problems, Cases, Decisions, Responsibilities. St. Louis: C.V. Mosby Co; 1940.
5. Egorova N, Moskowitz A, Gelijns A, Weinberg A, Curty J, Rabin-Fastman B, et al. Managing the prevention of retained surgical instruments: What is the value of counting? *Ann Surg.* 2008;247(1):13-8. DOI: 10.1097/SLA.0b013e3180f633be
6. Rovira G. Oblitos, ¿responsabilidad colectiva o individual? Aspectos médico-legales; 2007 [cited 2020 may 15]. Disponible en: <http://derechoyfarmacia.webcindario.com/documentos/oblito2007rovira.pdf>

7. Wilson C. Foreign bodies left in the abdomen after laparotomy. *Trans Am Gynecol Soc.* 1884;9:94-117.
8. Rehman A, Ul-Ain Baloch N, Awais M. Gossypiboma (Retained Surgical Sponge): an Evidence-Based Review. *Open J Surg.* 2017;1(1):8-14.
9. Maita F, Ávalos F, Panozo S. Diagnóstico prequirúrgico de cuerpos extraños en abdomen: presentación de tres casos. *Gac Med Bol.* 2012;35(1):35-8.
10. Pavlovsky A. Complicaciones abdominales agudas por cuerpos extraños dejados durante las laparotomías (Oblitomas). *Pr Med Argentina.* 1960;47:1515.
11. Durón A. Oblitomas Intestinales y Extra Intestinales. *Rev Med Hond.* 1967;35(1):3-14.
12. Carvajal J, Camuñas J, Martín M, Oliart S, Peña L, Fernández P, et al. Material quirúrgico retenido tras cirugía abdominal: importancia clínica y recomendaciones preventivas. *Mapfre Medicina.* 2005;16(4):298-303.
13. Chinelli J, Olivera E, Rodríguez G. Oblitos en cirugía: análisis de casuística y estrategias para su prevención. *An Facultad Med* 2017;4(2):18-26. Available from: <http://www.anfamed.edu.uy/index.php/rev/article/view/262>
14. Liaqat N, Dar SH, Imran RM, Asif A, Sandhu A, Waheed K. Gossypiboma: An unusual cause of Infected Wound after Inguinal Herniotomy. *APSP J Case Rep* 2017;8(4):29. Available from: <http://www.apspjcaserep.com/ojs/index.php/ajcr/article/view/620>
15. Diccionario de la Lengua Española, Real Academia Española. 22.ª ed. Madrid: Ed. Espasa Calpe Libros S.A.; 2001. p. 1602.
16. Verger A, Ayon C, Caraballo, E, Alguiri R. Guía de Procedimientos en Cirugía. 1.ª ed. Argentina; 2006. pp. 300-27. Disponible en: http://www.colmed3.org.ar/images/guia_de_cirurgia.pdf
17. Medina P, Cote E. Complicaciones postoperatorias. Cuerpo extraño u oblito después de una intervención quirúrgica. En: Aldrete J, editor. Seguridad del paciente: Una prioridad nacional. 1.ª ed. México; 2009. pp. 45-57.
18. Baridó E, Hernández A, Menjivar A, Torres F, Miranda G. Retención de cuerpos extraños en cirugía: La seguridad del enfermo en riesgo. *Cir Gen.* 2011;33(3):175-9.
19. Adelsdorfer C, Slako M, Klinger J, Carter J, Bergh C, Benavides C. Complicaciones postoperatorias de la serie prospectiva de pacientes con hernioplastia inguinal, en protocolo de hospitalización acortada del Hospital Dr. Gustavo Fricke de Viña del Mar. *Rev Chil Cir.* 2007;59(6):436-42.
20. Hidalgo M, Castellón C, Figueroa J, Eymar J, Moreno E. Complicaciones de la cirugía de las hernias. *Cir Esp.* 2001;69(3):217-23.
21. Amid P. Fluid Collection After Laparoscopic Hernia Repair? *Medscape*; 2002 [cited 2020 May 16]. Available from: <https://www.medscape.com/viewarticle/438561>
22. Jiménez R, Gallego J, González L, Torralbo G, Ardoy F, Pérez M. Hematocele crónico calcificado. A propósito de un caso. *Arch Esp Urol.* 2007;60(3):303-6.
23. Hospital San Juan de Dios. Protocolo Sistema Vigilancia Eventos Adversos Asociados Atención En Salud. Curicó; 2018. Available from: http://www.hospitalcurico.cl/web/assets/archivos/capacitacion/Eventos_Adversos.pdf
24. Borrás O, Borrás B, Orozco M, Matzalik G. Cuerpos extraños en abdomen: presentación de casos y revisión bibliográfica. *Rev Colomb Cir.* 2009;24(2):114-22.
25. Siano R, Chiesa D, Bilenca O, Grinspan R, Guardo A. Historia natural de los oblitos quirúrgicos. *Rev Argent Cir.* 1995;68(1/2):45-58.
26. Al Ani AH, Hammami MB, Adi OMM. Retained Surgical Items in Inguinal Canal: A Case Report and Literature Review. *Open Access Maced J Med Sci.* 2018;6(11):2165-2167. DOI: 10.3889/oamjms.2018.377
27. G, Kahn J, Camelot G, Henriot P, Gillet JY, Gillet M. L'évolution des corps étrangers textiles oubliés dans l'abdomen. *Ann Chir.* 1976;30:643-9.
28. Gawande AA, Studdert DM, Orav EJ, Brennan TA, Zinner MJ. Risk factors for retained instruments and sponges after surgery. *N Engl J Med.* 2003;348(3):229-35. DOI: 10.1056/NEJMsa021721