

Caso clínico

Hernia umbilical gigante estrangulada
con necrosis de colon transverso*Strangled giant umbilical hernia with transverse
colon necrosis*Germán Brito Sosa¹, Ana María Iraizoz Barrios²¹Servicio de Cirugía General. Hospital General Teófilo Dávila. Machala (Ecuador).²Facultad de Ciencias Químicas y de la Salud. Universidad Técnica de Machala. Machala (Ecuador)

Recibido: 27-03-2020

Aceptado: 10-04-2020

Palabras clave:

Hernia umbilical, colon transverso,
dolor abdominal, factores de riesgos,
herniorrafia.

Keywords:

Hernia umbilical, Colon transverse,
abdominal pain, risk factors,
herniorrhaphy.

Resumen

Introducción: La hernia de la pared abdominal es la segunda causa más frecuente de oclusión intestinal, pero la asociación de una hernia umbilical gigante estrangulada con necrosis de casi la totalidad del colon transverso es una situación poco usual.

Caso clínico: Mujer de 76 años de edad, con antecedentes de hernia umbilical de 39 años de evolución, que acude con dolor abdominal en la región umbilical. A nivel del ombligo se observa un aumento de volumen de unos 18 cm de diámetro, con la piel caliente, doloroso a la palpación e irreductible. Al realizar la laparotomía exploratoria encontramos que el contenido de la hernia umbilical gigante estrangulada es un gran segmento del colon transverso necrosado.

Discusión: El diagnóstico de la hernia umbilical se realiza por el examen clínico. La técnica quirúrgica a utilizar en la hernia umbilical de forma sistemática es la prótesis por tener menor a recidiva. No existen muchos reportes de casos similares en los que una hernia umbilical gigante complicada incluya la mayor parte del colon transverso necrosado. Las hernias umbilicales deben operarse a cualquier edad de forma programada para evitar estas complicaciones.

Abstract

Introduction: Hernia of the abdominal wall is the second most frequent cause of intestinal occlusion, but the association of a strangled giant umbilical hernia with the necrosis of almost the entire transverse colon is an unusual situation.

Case report: 76-year-old female patient, with a history of an umbilical hernia for 39 years, who presented with abdominal pain, mainly in the umbilical region. At the level of the navel, an increase in volume of approximately 18 cm in diameter is observed, with ruddy and hot skin, painful on palpation and irreducible. When performing an exploratory laparotomy, we found that the content of the strangled giant umbilical hernia is a large segment of the transverse necrotic colon.

Discussion: The diagnosis of umbilical hernia is made by clinical examination. The surgical technique to be used in the umbilical hernia in a systematic way is the prosthesis for having less recurrence. There are not many reports of similar cases where a complicated giant umbilical hernia includes most of the necrotized transverse colon. Umbilical hernias must be operated at any age on a scheduled basis, to avoid complications.

Conflicto de intereses: los autores declaran no tener conflicto de intereses.

*Autor para correspondencia: Germán Brito Sosa. Servicio de Cirugía General. Hospital General Teófilo Dávila. Buenavista esquina Boyacá. Ciudad Machala, Provincia El Oro (Ecuador). Correo electrónico: german.brito512@yahoo.es

Brito Sosa G, Iraizoz Barrios AM. Hernia umbilical gigante estrangulada con necrosis de colon transverso: reporte de un caso. Rev Hispanoam Hernia. 2021;9(4):235-237

INTRODUCCIÓN

La hernia umbilical (HU) se define como la protrusión anormal de uno o más órganos de la cavidad abdominal o de una parte de ellos a través del anillo umbilical, que puede ser congénita o adquirida¹. Se trata de una hernia primaria de la línea media que se presenta dentro de los márgenes mediales de las vainas de los músculos rectos, en un rango de 3 cm por encima y por debajo del ombligo².

Dentro de las hernias de la pared abdominal, la umbilical ocupa el tercer lugar en frecuencia, representando un 6-15 %. La HU aparece con más frecuencia entre los 40 y los 60 años, con predominio en mujeres obesas y multíparas, en una proporción de 2:1 sobre los hombres. En el continente americano representa el 14 % y en Europa, el 7 % de todas las hernias de pared. En el adulto la HU es adquirida en el 90 % de los casos³⁻⁶.

La hernia de la pared abdominal es la segunda causa más frecuente de oclusión intestinal⁶. La oclusión intestinal se define como la dificultad del tránsito intestinal hacia tramos digestivos distales, desencadenando una interferencia al flujo intestinal de gases, líquidos y sólidos⁷. La obstrucción intestinal es una enfermedad frecuente y la historia recoge que fue Praxágoras (350 a. C.) quien realizó la primera operación en un paciente que sufría de dicha dolencia⁸.

Como las hernias son una de las causas más frecuentes de oclusión intestinal, con una mortalidad alta⁷, nos propusimos mediante la presentación de este caso mostrar las consecuencias que puede traer una HU al no repararse de forma programada.

CASO CLÍNICO

Mujer blanca de 76 años de edad, con un peso de 81 kg y talla de 1.60 m, con un índice de masa corporal de 31.64 kg/cm² y el antecedente de una HU desde hace 39 años. Comienza con dolor abdominal 18 horas antes de acudir al centro de urgencias de guardia, acompañado de náuseas y vómitos. Refiere, además, que no había expulsado heces ni gases después de iniciada la sintomatología.

Como antecedentes patológicos personales, destaca una hipertensión arterial, diabetes *mellitus* y la propia hernia umbilical, y entre los familiares, una madre con hipertensión arterial.

Como datos positivos al examen físico encontramos: mucosas ligeramente secas, abdomen globuloso a nivel umbilical con un aumento de volumen de aproximadamente 18 cm de diámetro, con la piel rubicunda y caliente, dolorosa a la palpación e irreductible. A la palpación puede apreciarse una masa de bordes irregulares y a la auscultación los ruidos hidroaéreos estaban ausentes. Como signos vitales encontramos: frecuencia cardíaca de 105 latidos por minuto, frecuencia respiratoria de 20 respiraciones por minuto, presión arterial de 135/90 mmHg, temperatura axilar de 38.5 °C y saturación de oxígeno del 95 % (sin oxígeno suplementario). En el estudio de laboratorio obtenemos: hemoglobina, 11.5 g/dl; hematocrito, 37.9 %; leucocitos, 15000, con 86 de neutrófilos y 2 eosinófilos; glucemia de 7,2 mmol/L; creatinina de 0.8 mg/dl; tiempo de protrombina, 13 con plaquetas 170 x 103 ul, con un PH de 7.33 (P02 95 mm/Hg y pCO₂ de 49 mm/Hg; HC = 3 de 18 mmol/l) y con un 95 % de saturación; Na, 135 mmol/l, K de 2.9 mmol/l; Cl de 92 mmol/l y electrocardiograma normal.

Con el diagnóstico inicial de hernia umbilical gigante estrangulada con compromiso vascular, se decide realizar rápida reposición de líquido y electrolitos, se coloca sonda nasogástrica

y sonda vesical, se comienza con antibioticoterapia de amplio espectro y, posteriormente, y sin pérdida de tiempo, se traslada al quirófano para realizar una laparotomía exploradora por incisión media supraumbilical e infraumbilical.

Como hallazgos encontramos un gran saco herniario de coloración oscura (fig. 1) que al abrirlo se identifica una parte de epiplón mayor y unos 20 cm necrosados de colon transverso (fig. 2). Se realiza una resección del segmento dañado y transversostomía derecha con fistula mucosa. Se cierra la pared abdominal por planos y con puntos totales de seguridad (sin malla). La paciente evoluciona satisfactoriamente en planta de hospitalización sin pasar a unidad de intensivos.

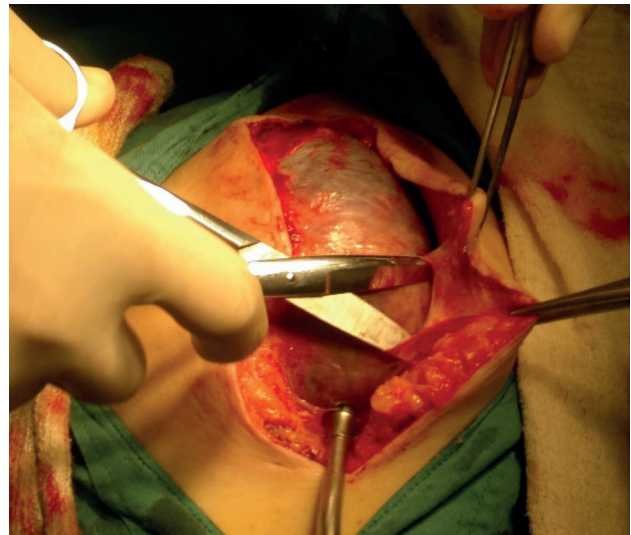


Figura 1. Diseción del saco herniario de hernia umbilical. Se aprecia contenido de coloración oscura.

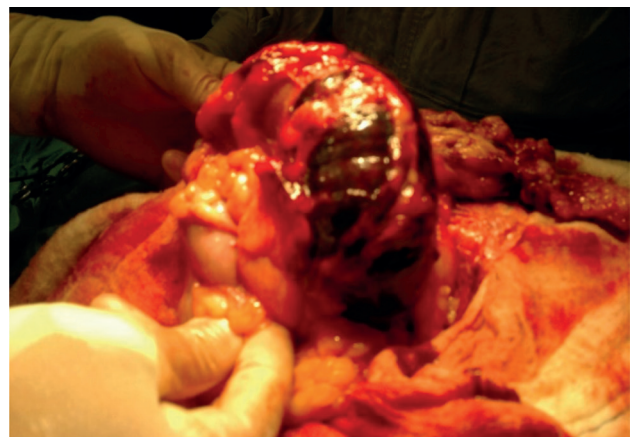

Figura 2. Segmento de 20 cm de colon transverso completamente necrosado, con la mayor parte del epiplón mayor.

DISCUSIÓN

No existen muchos casos reportados en los que una hernia umbilical gigante complicada incluya la mayor parte del colon transverso

necrosado. La hernia umbilical es una enfermedad frecuente en la población adulta; sin embargo, no ha sido tan analizada y valorada como otras hernias de la pared abdominal. Debemos dejar de considerar la HU como un procedimiento simple². Es importante resaltar que las HU reportan un alto índice de complicaciones, ya que suelen ser hernias con anillos de menor diámetro que el saco, lo que aumenta el riesgo de incarceration y estrangulación. Desde este punto de vista, la HU puede crear situaciones de urgencia con alta mortalidad en los que el tratamiento profiláctico es la cirugía electiva.

La clasificación de la HU está bien establecida: por su origen, se clasifica en congénitas y adquiridas; por su localización, en umbilicales (cuando protruyen por el anillo umbilical) y paraumbilicales (cuando lo hacen en la periferia en un rango de 3 cm)¹. La European Hernia Society las clasifica como primarias y secundarias (recidivantes). Primarias, cuando no se conoce una causa evidente de su producción, y secundaria, cuando se originan sobre una incisión⁹.

La hernia está formada por tres elementos: la zona herniaria o punto débil (anillo), el saco herniario o continente y el contenido constituido por los tejidos que estén dentro del saco¹. Los factores que favorecen la aparición de la HU en el adulto son: la distensión de la pared abdominal debido a procesos que aumentan la presión abdominal y los procesos relacionados con el deterioro metabólico del tejido conectivo³. En nuestra paciente confluían ambos factores de riesgos.

Las manifestaciones clínicas de la HU vienen dadas por la presencia de un aumento de volumen a nivel del ombligo de diámetro variable que en ocasiones pueden presentar dolor, fundamentalmente a los esfuerzos. En un examen físico en la posición de decúbito supino, invitamos al paciente a toser y podemos visualizar el aumento de volumen en la región umbilical; a la palpación, puede apreciarse si es reductible o no, y de ser reductible puede determinarse el diámetro del anillo. En los pacientes que ya presentan una complicación, el dolor es permanente, la hernia es irreductible y, si existe compromiso vascular, aparecerán cambios de coloración en la piel y un aumento de la temperatura local dependiendo del tiempo de evolución.

El diagnóstico se realiza por el examen clínico. En los casos en los que existe duda diagnóstica, como en los pacientes obesos, cuando el anillo herniario es muy pequeño o en aquellos casos de hernias umbilicales recidivantes, la realización de una ecografía debe ser suficiente para definirla. La tomografía debe reservarse para los casos en los que la ecografía no es concluyente. En nuestro paciente el diagnóstico se realizó por la clínica por lo evidente de su sintomatología, con lo que de inmediato se estableció el tratamiento.

El tratamiento es quirúrgico en la mayoría de los pacientes, aunque se encuentren asintomáticos³, menos aquellos sin síntomas que presenten alguna afección con muy alto riesgo quirúrgico o los que no den su consentimiento. No se ha llegado a un consenso acerca de la mejor técnica quirúrgica a utilizar, pero diversos estudios recomiendan la hernioplastia por tener menor recidiva ante las técnicas clásicas de sutura^{2-4,10}. La utilización de cirugía laparoscópica no confiere superioridad en la efectividad del procedimiento frente a la cirugía abierta, excepto en casos específicos². En nuestro caso no se realizó hernioplastia debido a la inflamación de los tejidos, lo que podría haber aumentado el riesgo de infección del sitio quirúrgico y un rechazo posterior de la malla. Por tal motivo se realizó un cierre por planos, reforzado con puntos totales teniendo en cuenta los factores de riesgos de la paciente.

En las hernias complicadas de la pared abdominal, en un porcentaje no despreciable hay que realizar algún tipo de resección intestinal, lo que ensombrece el pronóstico posquirúrgico³. La mortalidad en el adulto mayor por cirugía de hernia abdominal aumenta hasta un 20 % cuando se realiza una resección intestinal⁵. Las complicaciones incluyen la incarceration, la estrangulación (con o sin compromiso vascular), la perforación y la evisceración, que constituyen la complicación más inusual. Todas requieren intervención quirúrgica inmediata¹¹⁻¹³.

En conclusión, las HU en el adulto deben operarse a cualquier edad de forma electiva para evitar las complicaciones. No existen muchos reportes de casos similares en los que una HU gigante complicada incluya la mayor parte del colon transverso necrosado. Se recomienda como técnica quirúrgica de elección la hernioplastia, ya que tiene menor recidiva que las herniorrafias. Podemos concluir con una frase común entre cirujanos: «Hernia diagnosticada, hernia operada». De esa manera, disminuirémos las complicaciones que traen consigo un aumento de la mortalidad.

BIBLIOGRAFÍA

1. Abraham JF, Medero ON, García A. Hernias abdominales externas. Cirugía. La Habana: Ed. Ciencias Médicas; 2007. pp. 1451-9.
2. Lora A, Vega NV, Barrios AJ, et al. Hernia umbilical: un problema no resuelto. Rev. IATREIA. 2019;32(4):288-97. DOI: 10.17533/udea.iatreia.28
3. Viscido G, Pugliese A, Cecilia M, et al. Hernioplastias umbilicales en adultos. Análisis a largo plazo. Rev. Hispanoam Hernia. 2016;4(1):13-9. DOI: 10.1016/j.rehah.2015.08.001
4. Pelissier E, Armstrong O, Ngo P. Tratamiento de la hernia umbilical. Hernias umbilicales. Tratado de Técnicas Quirúrgica Digestivas. Barcelona: Ed. Océano; 2017. pp. 187-94.
5. Abraham Arap JF. Hernias de la pared en el adulto mayor. Cirugía de las Hernias de la Pared Abdominal. La Habana: Ed. Ciencias Médicas; 2010. pp. 127-59.
6. Arbelo I, Reyes AD, Rodríguez NY. Morbimortalidad en pacientes operados por oclusión intestinal en el Servicio de Cirugía General. Rev Finlay. 2015;5(1):24-33. Disponible en: http://scielo.sld.cu/scielo.php?pid=S1029-30432015000100007&script=sci_arttext&tlng=pt
7. Ojeda L, Maidana G, Medina E, et al. Oclusión intestinal: frecuencia y causas en un Servicio de Cirugía. Rev Cir Parag. 2011;35(2):17-20. Disponible en: <http://www.sopaci.org.py/v2/uploads/OjedaOviedo.pdf>
8. Montalvo L, Vargas E. Obstrucción intestinal. Cirugía general. Lima: Ed. de la Universidad Nacional Mayor de San Marcos; 2002.
9. Marengo B, Retamar M, Sánchez M, et al. Tipo de hernias. Clasificaciones actuales. Rev. Cir Andaluza. 2018;29(2):77-9. Disponible en: https://www.asacirujanos.com/admin/upfiles/revista/2018/Cir_Andal_vol29_n2_actualizacion2.pdf
10. Arroyo A, Costa D, Fernández A, Pérez F, et al. ¿Debe ser la hernioplastia la técnica de elección en el tratamiento de la hernia umbilical del adulto? Rev Cir Esp. 2001;50(2):69-71. DOI: 10.1016/S0009-739X(01)71846-5
11. González LE, Toledo OA, Islas E. Ruptura de saco herniario umbilical con evisceración por colocación de cuerpo extraño. Reporte de caso. Acta Pediatr Mex. 2019;40(2):65-70.
12. De Castro Marinas M, Morales Artero S, Larraz Mora E, et al. Fístula intestinal secundaria a reparación de hernia umbilical con prótesis de polipropileno. Rev Hispanoam Hernia. 2019;7(4):162-5. DOI: 10.20960/rhh.00250
13. Viscido G, Biurrun Chamale J, Bocca Anastasia MC, et al. Infección protésica crónica asociada a extrusión tras hernioplastia umbilical. Rev Hispanoam Hernia. 2017;5(3):108-11. DOI: 10.20960/rhh.91