

Caso clínico

Fascitis necrotizante de la pared abdominal asociada a síndrome compartimental. Opciones terapéuticas



Surgical management of patient with abdominal compartmental syndrome and necrotizing fasciitis

Azucena Gonzalo Rodríguez, Laura Sánchez Blasco, Ana Cristina Navarro Gonzalo, María José Valenzuela Martínez, Vicente Borrego Estella, Blanca Martínez Soriano

Departamento de Cirugía General. Hospital Clínico Universitario Lozano Blesa. Zaragoza (España)

Recibido: 06-01-2020
Aceptado: 28-01-2020

Palabras clave:

Fascitis necrotizante, síndrome compartimental abdominal, tracción fascial mediada por malla.

Keywords:

Necrotizing fasciitis, abdomen compartmental syndrome, mesh mediated fascial traction.

Resumen

Introducción y objetivo: La presencia de un síndrome compartimental abdominal (SCA) o de una fascitis necrotizante son dos de las situaciones más complejas que pueden darse en pared abdominal. Presentamos un caso que combina ambos problemas en un mismo paciente.

Caso clínico: Paciente de 70 años de edad diagnosticada simultáneamente de infección necrotizante de la pared abdominal y de síndrome compartimental. Se utilizó un cierre temporal del abdomen debido a la situación séptica y al SCA. Posteriormente se realizaron seis cambios del cierre intraabdominal asistido por vacío con tracción fascial mediada por malla (CIAVTFMM) y en la última intervención, además, se realizó una técnica de separación de componentes anterior. Esta estrategia nos permitió un cierre primario perfecto de la pared abdominal.

Discusión: En las infecciones necrotizantes de la pared abdominal asociadas a síndrome compartimental, el cierre secuencial puede ayudarnos a lograr la reparación definitiva de la pared abdominal.

Abstract

Introduction and objective: We present a very rare case that combines abdomen compartmental syndrome (ACS) and necrotizing fasciitis. Several planned surgeries lead us to an early closure of the abdominal wall.

Case report: A 70-year-old patient was diagnosed of necrotizing fasciitis of the abdominal wall and ACS after 2 previous surgeries. It was mandatory a temporary abdomen closure (TAC) due to septic situation and ACS. 6 changes of the Abthera system and an anterior component separation technique lead us a perfect closure of the abdominal wall.

Discussion: In necrotizing infections of the abdominal wall, mesh mediated fascial traction can help us to achieve closure of the abdominal wall.

Conflicto de intereses: los autores declaran no tener conflicto de intereses.

*Autor para correspondencia: Azucena Gonzalo Rodríguez. Departamento de Cirugía General. Hospital Clínico Universitario Lozano Blesa. Av. San Juan Bosco, 15. 50009 Zaragoza. Correo electrónico: azucenametal@hotmail.com

Gonzalo Rodríguez A, Sánchez Blasco L, Navarro Gonzalo AC, Valenzuela Martínez MJ, Borrego Estella V, Martínez Soriano B. Fascitis necrotizante de la pared abdominal asociada a síndrome compartimental. Opciones terapéuticas. Rev Hispanoam Hernia. 2021;9(3):180-183

INTRODUCCIÓN

El abdomen abierto (AA) es una posibilidad terapéutica que debe estar en el arsenal del cirujano general para el tratamiento de afecciones abdominales graves. Se utiliza cuando se produce un síndrome compartimental del abdomen (SCA) en diversas etiologías, como el aneurisma de aorta, los hematomas retroperitoneales, las pancreatitis agudas, el tratamiento de infecciones intraabdominales severas y también cuando se planifica una revisión a las 48 horas de una cirugía por trauma o isquemia intestinal. Una de las circunstancias más difíciles es, finalmente, lograr el cierre de la pared abdominal, sobre todo en los casos de SCA y no conformarse con una hernia ventral planificada, que conduce a los pacientes a una mala calidad de vida y a un consumo de recursos (bajas laborales, nuevos ingresos...).

Muchas estrategias se han desarrollado en esta dirección durante las últimas décadas¹. La mayoría de ellas combinan la terapia de presión negativa sobre heridas y dispositivos dinámicos de cierre. Los mejores resultados han sido publicados por grupos escandinavos e italianos¹⁻⁴. La pérdida aguda y brusca de la pared abdominal es una afección poco frecuente (después de lesiones causadas por armas de fuego o después de un desbridamiento extenso en infecciones necrosantes de tejidos blandos).

Presentamos a una paciente quirúrgica séptica con un SCA grave y una fascitis necrotizante concomitante manejada con técnicas de abdomen abierto (AA) y cierre temporal del abdomen (CTA). Se logró un cierre temprano con resultado óptimo.

CASO CLÍNICO

Mujer de 70 años de edad, alérgica a la penicilina, con diabetes de tipo 2, hipertensión, con cirugía previa de mama y una operación gástrica no especificada por una úlcera 40 años antes. Fue ingresada en el servicio de cirugía general por una obstrucción intestinal.

El tratamiento conservador inicial no fue efectivo y finalmente se sometió a cirugía de urgencia. Se encontró como la causa de la obstrucción un fitobozar en íleon terminal, que se extrajo a través de una pequeña enterotomía y, después, cierre intestinal a puntos sueltos. Siete días después fue nuevamente intervenida de urgencia por una evisceración. Se encontró una fuga a nivel de la sutura ileal que ocasionaba una peritonitis focal. Se realizó una resección intestinal segmentaria seguida de una anastomosis ileocecal. El equipo quirúrgico apreció cierta dificultad para realizar el cierre primario de la pared abdominal, por lo que se decidió utilizar una malla reabsorbible suturada a la fascia, a modo de puente, para asegurar el adecuado cierre parietal.

Seis días después de la segunda operación la paciente empeoró de forma brusca, con disminución del nivel de conciencia e hipotensión arterial. Mediante inspección se diagnosticó una infección necrotizante de la herida (fig. 1). Se instauró un tratamiento con antibióticos (aztreonam, tigeciclina, linezolid y anidulofungina). El equipo de anestesia corrigió la acidosis y la coagulopatía y se indicó una nueva cirugía urgente (la tercera). En los hallazgos intraoperatorios se detecta necrosis de la piel, grasa, fascia y músculo, con asas intestinales intensamente edematizadas. Se realizó un tratamiento agresivo con resección extensa de todos los tejidos necróticos: músculo, capas fasciales,

tejido subcutáneo y la piel (fig. 2). Se advirtió un SCA importante por el extenso edema visceral que empeoró por la resección muscular y fascial. El cierre abdominal fue impracticable, por lo que se inició terapia de abdomen abierto utilizando un cierre abdominal temporal (CTA) con sistema Abthera® (fig. 3). En ese momento, se decidió no utilizar ninguna malla debido a la presencia de la infección necrotizante, pero sí se planeó para la siguiente intervención en el caso de que la infección estuviese ya controlada.

La paciente ingresó en UCI para control del *shock* séptico (TA 60/30, con noradrenalina en perfusión a 40 ml/h). El cultivo de tejido reveló *E. coli*, *E. Faecium* y *Streptococo fallolyticus* en los tejidos, y se volvieron a ajustar los antibióticos tras prueba negativa de sensibilidad al carbapenem. Se planificaron diferentes revisiones en quirófano para los cambios del sistema de cierre asistido por vacío.

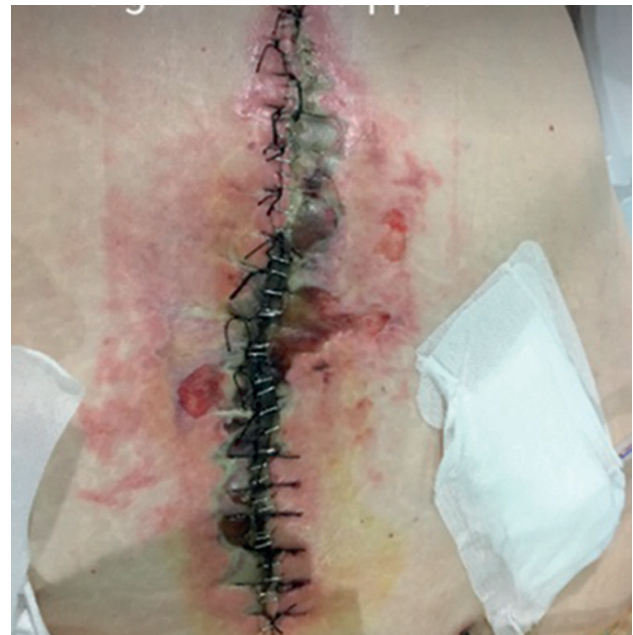

Figura 1.

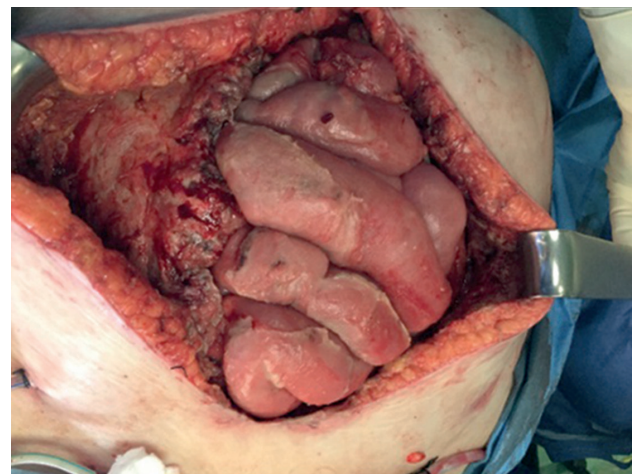


Figura 2.

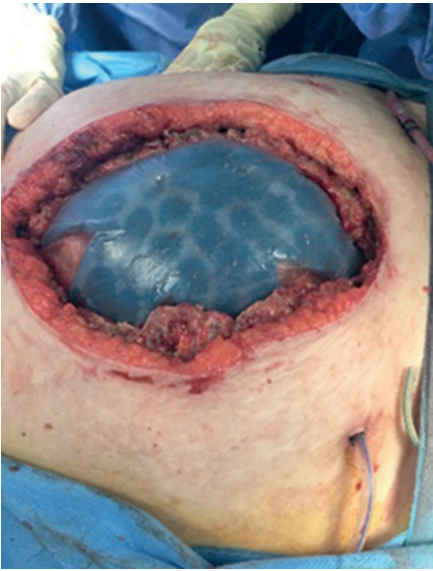

Figura 3.

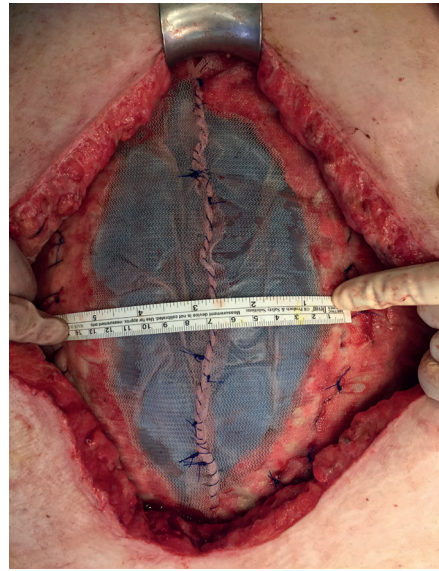


Figura 5.

En la siguiente operación, la cuarta (fig. 4), la situación había cambiado totalmente: no había progresión de los tejidos necróticos y los bordes de la pared tenían buena perfusión. En el primer cambio suturamos a los bordes fasciales una malla de polipropileno de alta densidad con varias suturas continuas de polipropileno y algunos puntos sueltos adicionales. Los siguientes cambios, hasta un total de seis sistemas usados, consistieron en la eliminación de la esponja superficial, en la apertura de la malla y en el cambio de la capa intraabdominal para, una vez colocada y extendida la nueva capa intraabdominal, proceder a enrollar y acortar la malla de polipropileno. Como penúltimo paso utilizamos varias suturas continuas cortas que mantuvieron la malla con cierta tensión (fig. 5). El último paso consistió en colocar la esponja superficial.

Cuando quedaban solo 9 cm de separación entre ambos bordes aponeuróticos se planeó el cierre definitivo, que se realizó mediante separación de componentes anteriores, sin incidencias, y se colocó una malla de polipropileno de baja densidad (figs. 6 y 7).

Un año después del alta, la paciente no tiene eventración.

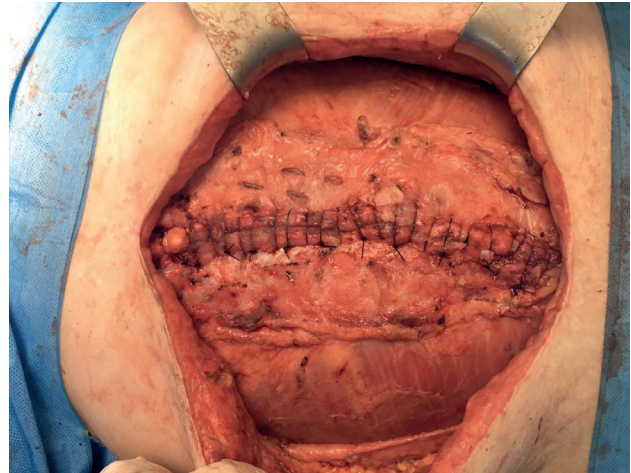


Figura 6.

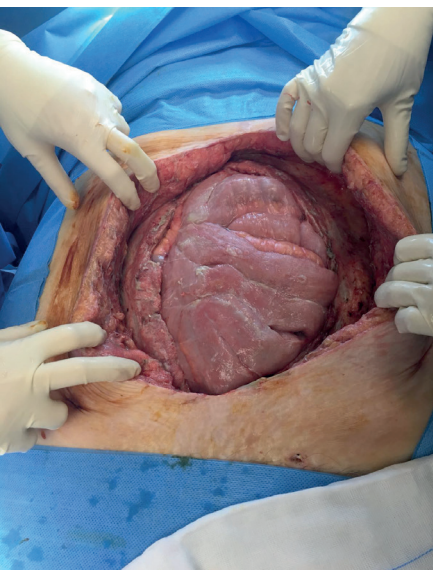


Figura 4.

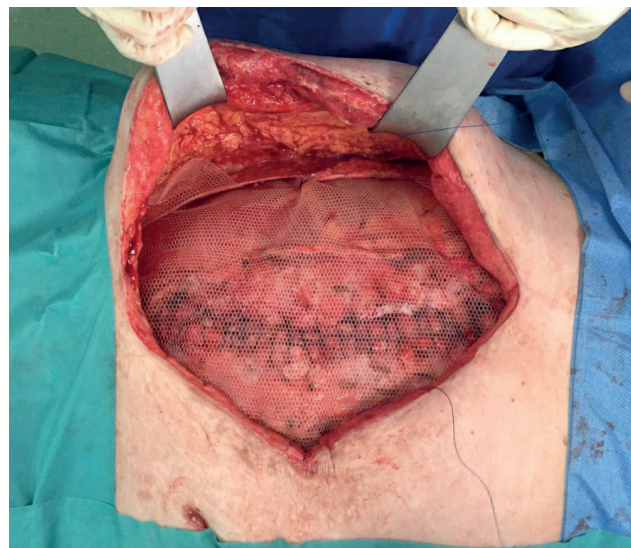


Figura 7.

DISCUSIÓN

En infecciones intraabdominales complicadas la mortalidad puede alcanzar el 30 %⁵, que puede elevarse hasta un 60 % en caso de peritonitis terciarias. Ya se ha demostrado que el AA puede ser una opción útil para el tratamiento de pacientes con sepsis abdominal⁶, y es que el manejo agresivo de estos pacientes puede mejorar los resultados^{1,2}.

El AA se ha recomendado para el tratamiento de pacientes con infección intraabdominal severa y en isquemia intestinal segmentaria, así como para la reexploración y el control de cualquier fuente persistente de infección. Es una de las terapias quirúrgicas príncipes en el manejo del SCA, ya que dejar el abdomen abierto reduce la elevada morbimortalidad de este síndrome^{7,8}, aunque poco se ha publicado respecto a su uso en infecciones necrotizantes concomitantes de la pared abdominal.

En 2007, Acosta y cols.² describieron por primera vez el cierre intraabdominal asistido por vacío con tracción fascial mediada por una malla (CIAVTFMM). Desde entonces se han publicado muchos artículos en los que la mayor parte de las series muestra una alta tasa de cierre fascial primario². Hay que destacar que la mayoría de los pacientes son vasculares^{9,10} o de trauma, que de inicio no presentan infección. Nosotros, sin embargo, presentamos un exitoso caso de CIAVTFMM en un campo de infección necrotizante.

El tratamiento antibiótico de las infecciones necrotizantes debe ser rápido y agresivo, como lo usamos en este caso que presentamos (con las limitaciones de la alergia). El régimen inicial de antibióticos empíricos debe incluir medicamentos de amplio espectro, incluidos los anti-SARM y la cobertura anti-gramnegativa¹¹. Ese fue también un punto clave en la gestión de nuestra paciente.

CONCLUSIÓN

La técnica CIAVTFMM puede utilizarse después de la infección necrotizante de la pared abdominal una vez que se controla la fuente de infección. Esta técnica correctamente planificada puede ayudarnos a conseguir un cierre primario en casos comple-

jos de pérdida de la pared abdominal o síndrome compartimental, como presentaba nuestra paciente.

BIBLIOGRAFÍA

1. Coccolini F, Roberts D, Ansaloni L, et al. The open abdomen in trauma and non-trauma patients: WSES guidelines. *World J Emerg Surg.* 2018;13(7). DOI: 10.1186/s13017-018-0211-4
2. Acosta S, Björck M, Petersson U. Vacuum-assisted wound closure and mesh-mediated fascial traction for open abdomen therapy-a systematic review. *Anaesthesiol Intensive Ther.* 2017;49(2):139-45. DOI: 10.5603/AIT.a2017.0023
3. Rasilainen SK, Mentula PJ, Leppäniemi AK. Vacuum and mesh-mediated fascial traction for primary closure of the open abdomen in critically ill surgical patients. *Br J Surg.* 2012;99(12):1725-32. DOI: 10.1002/bjs.8914
4. Björck M, Bruhin A, Cheatham M, et al. Classification-Important Step to Improve Management of Patients with an Open Abdomen. *World J Surg.* 2009;33(6):1154-7. DOI: 10.1007/s00268-009-9996-3
5. Sartelli M, Abu-Zidan FM, Ansaloni L, et al. The role of the open abdomen procedure in managing severe abdominal sepsis: WSES position paper. *World J Emerg Surg.* 2015;10(35). DOI: 10.1186/s13017-015-0032-7
6. Pérez D, Wildi S, Demartines N, et al. Prospective evaluation of vacuum-assisted closure in abdominal compartment syndrome and severe abdominal sepsis. *J Am Coll Surg.* 2007;205(4):586-92. DOI: 10.1016/j.jamcollsurg.2007.05.015
7. Pérez L, Pardellas H, Cáceres N, et al. Vacuum assisted closure: utilidad en el abdomen abierto y cierre diferido. Experiencia en 23 pacientes. *Cir Esp.* 2012;90(8):506-12.
8. Gas D, Villalobos R, Mías MC, et al. Cierre primario diferido después de eventroplastia complicada. *Rev. Hispanoam. Hernia.* 2016;4(1):21-7.
9. Björck M, Wanhainen A. Management of Abdominal Compartment Syndrome and the Open Abdomen. *Eur J Vasc Endovasc Surg.* 2014;47(3):279-87. DOI: 10.1016/j.ejvs.2013.12.014
10. Sörelis K, Wanhainen A, Acosta S, et al. Open Abdomen Treatment after Aortic Aneurysm Repair with Vacuum-assisted Wound Closure and Mesh-mediated Fascial Traction. *Eur J Vasc Endovasc Surg.* 2013;45(6):588-94. DOI: 10.1016/j.ejvs.2013.01.041
11. Sartelli M, Guirao X, Hardcastle TC, et al. 2018 WSES/SIS-E consensus conference: recommendations for the management of skin and soft-tissue infections. *World J Emerg Surg.* 2018;13(58). DOI: 10.1186/s13017-018-0219-9