

## Caso clínico

# Hernia intercostal abdominal espontánea. Reporte de un caso y revisión de la literatura

## *Spontaneous abdominal intercostal hernia. Case report and literature review*



Yeni Arroyave Guerrero<sup>1</sup>, Mauricio Zuluaga Zuluaga<sup>2</sup>, Ivo Siljic Bilicic<sup>2</sup>

<sup>1</sup>Universidad del Cauca. Popayán (Colombia). <sup>2</sup>Unidad de Cirugía Bariátrica y de Pared Abdominal. Hospital Universitario del Valle Evaristo García E.S.E. Santiago de Cali (Colombia)

### Resumen

**Introducción:** Las hernias intercostales abdominales son poco comunes, su aparición primaria es aún más rara y se han reportado pocos casos en la literatura.

**Caso clínico:** Presentamos el caso de un paciente de 76 años con bulto en la pared torácica inferior derecha, sin antecedente traumático, con episodios intermitentes de dolor abdominal y obstrucción intestinal. La tomografía computarizada de abdomen confirmó los signos de obstrucción intestinal y reportó una hernia intercostal derecha. Se llevó a cirugía y se confirmó una hernia intercostal entre la 10.<sup>a</sup> y la 11.<sup>a</sup> costilla con saco herniario crónicamente incarcerated y calcificado. Se realizó una reparación laparoscópica exitosa usando técnica transabdominal preperitoneal. Además, a la vez, se reparó una hernia inguinal recidivante.

**Discusión:** Teniendo en cuenta la poca frecuencia de esta entidad, se realizó una búsqueda sistemática de la literatura disponible y de los casos publicados a nivel mundial sobre hernia intercostal abdominal, y se encontró que nuestro caso es el cuarto espontáneo reportado en la literatura, el segundo del lado derecho y el primero con reparación concomitante de una hernia inguinal. En cuanto al tratamiento, pueden plantearse diferentes enfoques, pero las técnicas mínimamente invasivas han demostrado ser una opción segura y efectiva para su manejo.

### Abstract

**Introduction:** Abdominal intercostal hernias are uncommon, their primary occurrence is even rarer and few cases have been reported in the literature.

**Case report:** We present the case of a 76-year-old patient with a protrusion in the lower right thoracic wall, without a traumatic history, with intermittent episodes of abdominal pain and intestinal obstruction. Computed tomography of the abdomen confirmed the signs of intestinal obstruction and reported a right intercostal hernia. Surgery was carried out confirming an intercostal hernia between the 10th and 11th rib with a chronically imprisoned and calcified hernia sac, performing successful laparoscopic repair using the preperitoneal trans abdominal technique, as well as repairing a recurrent inguinal hernia at the same time.

**Discussion:** Given the low frequency of this entity, a systematic search of the available literature and of the cases reported worldwide on abdominal intercostal hernia was performed, finding that our case is the fourth of spontaneous origin reported in the literature, the second on the right side and the first with concomitant inguinal defect repair. Regarding the treatment, different approaches can be found for the treatment of this rare entity, minimally invasive techniques have proven to be a safe and effective option for its management.

**Recibido:** 02-09-2019

**Aceptado:** 10-09-2019

#### Palabras clave:

Hernia intercostal, laparoscopia, pared torácica, hernia inguinal.

#### Keywords:

Intercostal hernia, laparoscopy, chest wall, inguinal hernia.

**Conflicto de intereses:** los autores declaran no tener conflicto de intereses ni haber recibido financiación para la publicación de este manuscrito. Un resumen del caso clínico fue presentado como *E-poster* en el 45 Congreso Semana Quirúrgica Nacional "El renacimiento de la ciencia y el arte de la cirugía", el 19 de agosto de 2019 en Bogotá (Colombia).

**Autor para correspondencia:** Yeni Arroyave Guerrero. Departamento de Ciencias Quirúrgicas. Hospital Universitario San José. Cra. 6, #10. Norte 143. Popayán (Colombia). Correo electrónico: [yarroyave@unicauca.edu.co](mailto:yarroyave@unicauca.edu.co)

Arroyave Guerrero Y, Zuluaga Zuluaga M, Siljic Bilicic I. Hernia intercostal abdominal espontánea. Reporte de un caso y revisión de la literatura. *Rev Hispanoam Hernia*. 2020;8(4):177-182

## INTRODUCCIÓN

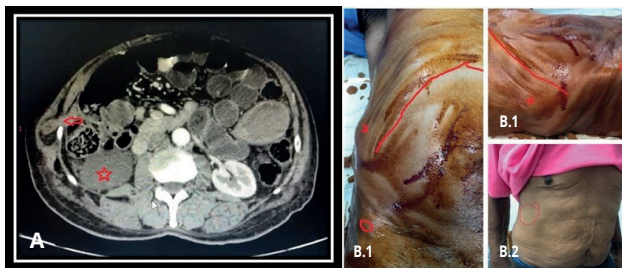
La hernia intercostal abdominal es la protrusión de las vísceras abdominales a través de un defecto del espacio intercostal. Por lo general, se produce como consecuencia de un traumatismo o cirugía previa, pero también puede ser por deformidad congénita u ocurrir de manera espontánea<sup>1,2</sup>. Es una entidad rara y pocos casos se han reportado en la literatura.

## CASO CLÍNICO

Paciente de 76 años con antecedente de hiperplasia prostática, herniorrafia inguinal bilateral abierta, con historia de aproximadamente 8 meses de aparición de un «bulto» en la pared toracoabdominal derecha con episodios intermitentes de dolor abdominal, sin antecedente traumático ni síntomas respiratorios.

Cuatro semanas antes de la valoración, acude a urgencias al presentar cuadro clínico de obstrucción intestinal, que se resuelve con manejo médico. La tomografía abdominal contrastada indica asas delgadas con niveles hidroaéreos, un quiste renal derecho y defecto de la pared toracoabdominal a nivel intercostal derecha entre la 10.<sup>a</sup> y la 11.<sup>a</sup> costilla, sin fracturas costales y hernia inguinal izquierda, motivo por el que fue derivado a la consulta de pared abdominal. Se valora al paciente, ya con la obstrucción intestinal resuelta, y se encuentra masa dura, parcialmente reductible en el 10.<sup>o</sup> espacio intercostal, además de una hernia inguinal izquierda L2R reductible (fig. 1).

Se realiza cirugía de forma electiva, colocando al paciente en decúbito dorsal, con ambos miembros superiores en paralelo. Se usan para la hernia intercostal 3 puertos, uno de 12 mm umbilical para la cámara y dos de 5 mm en flanco e hipocondrio izquierdo. Para la reparación de la hernia inguinal se adicionó un puerto de 5 mm en el flanco derecho. En la laparoscopia se encuentra hernia intercostal entre la 10.<sup>a</sup> y la 11.<sup>a</sup> costilla, con línea axilar media, de más o menos 2 cm de diámetro, con saco herniario calcificado y contenido graso en su interior, además un gran quiste renal derecho y una hernia inguinal izquierda reproducida con adherencias de colon a la pared.



**Figura 1. Hernia intercostal abdominal. Vista tomográfica y clínica.** A. TAC contrastada de abdomen. La flecha señala el defecto y el saco herniario a nivel del 10.<sup>o</sup> espacio intercostal derecho. La estrella, un quiste renal derecho. B.1. Paciente en decúbito supino. La x señala una protuberancia en región toracoabdominal derecha a nivel del defecto intercostal. La línea roja corresponde a la región subcostal y el círculo rojo marca la espina iliaca anterosuperior derecha. B.2. El círculo indica el área del defecto con disminución de la protuberancia en bipedestación.

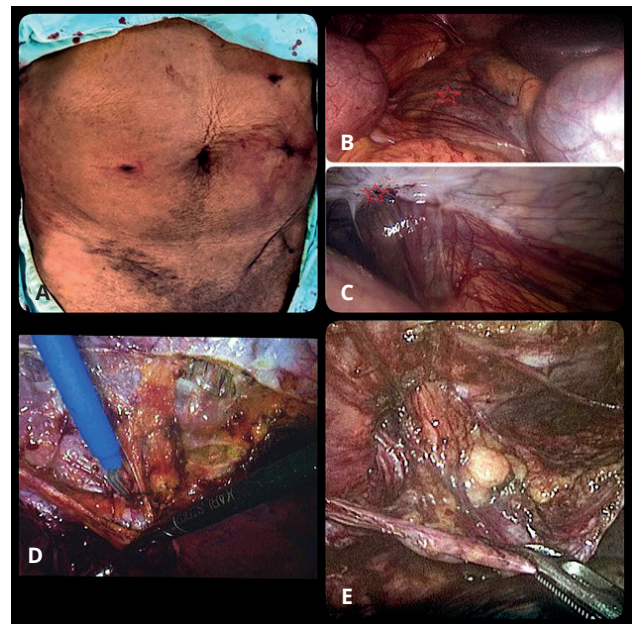
Se realiza reparación laparoscópica de la hernia intercostal con técnica transabdominal preperitoneal (TAPP), tallando un *flap* de peritoneo, reducción del lipoma preherniario y parte del saco por vía laparoscópica. Fue necesaria una pequeña incisión intercostal sobre el defecto para resección del segmento calcificado del saco. También por vía laparoscópica se realiza cierre primario del defecto con sutura barbada, colocación preperitoneal de malla de poli-propileno de 10 × 12 y cierre del *flap* peritoneal con sutura barbada (figs. 2 y 3). De igual forma, con técnica TAPP, se realiza hernioplastia inguinal izquierda sin complicaciones (fig. 4).

Se dio de alta hospitalaria al paciente a las 24 horas del posoperatorio, y se realizó control a la semana, con buena evolución, sin recurrencias herniarias y con escala visual análoga del dolor 1/10. La patología del segmento calcificado del saco fue diagnosticada de necrosis grasa (fig. 5).

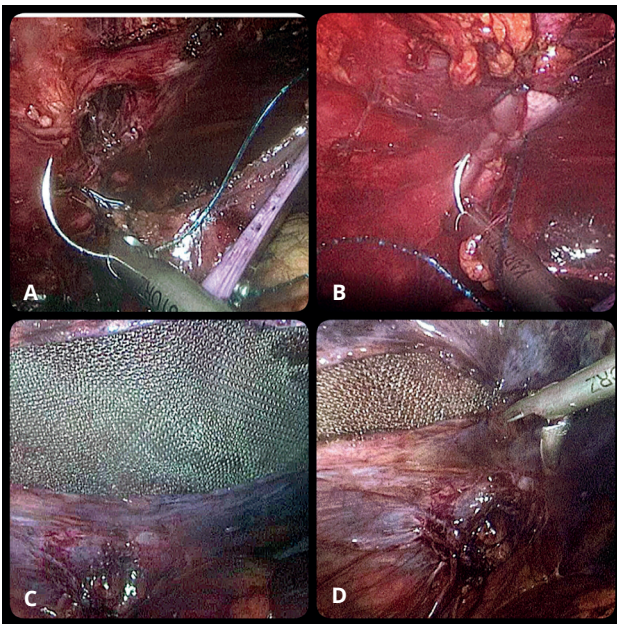
## DISCUSIÓN

El término *hernia intercostal abdominal* se refiere a la protrusión de contenido abdominal a través de un defecto del espacio intercostal. Por lo general, se produce como consecuencia de un traumatismo o cirugía previos, pero también puede ser por deformidad congénita u ocurrir de manera espontánea<sup>1,2</sup>.

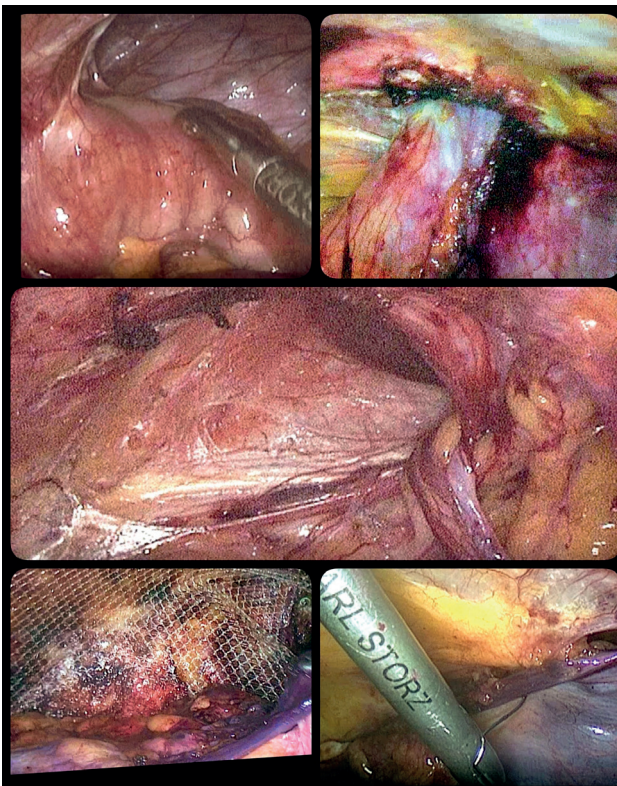
El término *hernia intercostal* debería reservarse para los casos sin lesión diafragmática, y los que implican lesión diafragmática, denominarse *hernia intercostal transdiafragmática*<sup>3</sup>. Dado que los dos tipos pueden tener presentaciones clínicas superpuestas pero distintas, plantean desafíos terapéuticos únicos y pueden requerir diferentes estrategias quirúrgicas y deben permanecer como entidades patológicas separadas<sup>4</sup>.



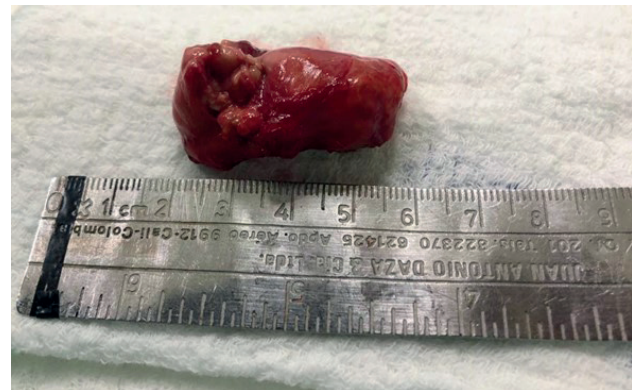**Figura 2. Hallazgos intraoperatorios y tallado de *flap* peritoneal.** A. Puertos de laparoscopia usados. B. Se señala con una estrella roja el quiste renal derecho. C. Defecto herniario (marcado con estrella roja) con contenido graso protruyendo a través de él. D y E. Tallado de *flap* peritoneal exponiendo completamente el defecto y su contenido.



**Figura 3.** Cierre del defecto y colocación de la prótesis preperitoneal. A. Defecto intercostal abdominal una vez reducido el contenido. B. Cierre del defecto con sutura barbada. C. Colocación preperitoneal de malla de polipropileno. D. Cierre del *flap* peritoneal con sutura barbada.



**Figura 4.** Reparación de la hernia inguinal izquierda con técnica TAPP. La imagen muestra adherencias del colon sigmoide a la pared. Se talla *flap* peritoneal, se reduce el contenido herniario y se fija malla preperitoneal de polipropileno. Se cierra *flap* peritoneal con sutura barbada.



**Figura 5.** Pieza quirúrgica. Saco herniario distal calcificado.

La hernia intercostal es una entidad rara y se han reportado pocos casos en la literatura. La mayoría de los casos publicados son de origen traumático, ya sea por trauma contuso, penetrante o por traumatismo leve, como tos o levantar objetos pesados. La presentación espontánea es aún mucho más rara<sup>1,5,6</sup>. Suele afectar más frecuentemente a hombres, entre los 27 y 88 años de edad, con edad media de 58 años (relación hombre mujeres, 1,8 / 1).

La hernia intercostal resulta de una musculatura debilitada en el espacio intercostal asociada a una presión incrementada a ese nivel. Existen factores anatómicos y epidemiológicos que predisponen a este binomio. Entre los factores anatómicos se encuentran el daño vascular, lesión del nervio intercostal, que lleva a parálisis muscular, y la luxación de la articulación costo transversal<sup>2</sup>. Los factores epidemiológicos incluyen fumar, EPOC, obesidad, edad avanzada, enfermedades del colágeno, malnutrición, radioterapia, esteroides y malignidad<sup>2,5,7</sup>.

Se presenta como una masa en la cara lateral de la pared torácica, con crecimiento progresivo, que causa dolor o incomodidad. La mayoría de los pacientes tiene síntomas leves, por lo que consultan cuando perduran durante más de 8 meses. El intervalo entre la consulta y el trauma, cuando es de origen traumático, puede ser de hasta 20 años, por lo que muchos casos espontáneos pueden ser secundarios a traumas menores olvidados. Dada la consulta tardía tienen más riesgo de herniación de órganos vitales, con posterior estrangulación e isquemia. Entre los órganos contenidos en este tipo de hernias se han descrito el omento, el hígado, el colon, el intestino delgado, el estómago y la vesícula biliar. Suele haber fracturas costales en un 52 % de los casos. Los espacios intercostales más propensos a la formación de estas hernias son los inferiores, por debajo de la novena costilla, dado que a este nivel no están directamente fijadas al esternón y las costillas undécima y duodécima carecen de tubérculos y fijación anterior a una estructura ósea<sup>2,5-8</sup>. En el examen físico se encuentra una tumefacción en la pared torácica; sin embargo, solo con esto es difícil hacer un diagnóstico, ya que a menudo se confunde con un hematoma, un lipoma o tumores de tejidos blandos, por eso las imágenes diagnósticas tienen gran importancia en el estudio de esta entidad<sup>1,7,8</sup>. La radiografía de tórax puede mostrar un aumento del espacio intercostal, por lo que no se recomienda para el diagnóstico<sup>8</sup>. La ecografía abdominal puede confirmar el diagnóstico y a menudo es una opción más accesible y barata que la tomografía computarizada, pero tiene limitaciones para identificar comorbilidades

asociadas y es operador dependiente<sup>5,8</sup>. La tomografía axial computarizada toracoabdominal se considera el *gold standar*, pues, además de localizar y describir el tamaño del defecto, informa sobre el contenido del saco herniario y, en especial, descarta una lesión diafragmática o visceral<sup>1,5,7,8</sup>.

En cuanto a su tratamiento, Erdas y cols. encontraron que un 15% de las hernias intercostales pueden complicarse con incarceration o estrangulación, por lo que el tratamiento de elección debería ser la cirugía<sup>7</sup>. El manejo conservador debe reservarse para pacientes con síntomas leves y múltiples comorbilidades después de un cuidadoso análisis del riesgo de recurrencia, del tamaño de la hernia y del riesgo quirúrgico<sup>4,7</sup>. El enfoque común del tratamiento es reducir la hernia de la pared torácica, suturar el defecto y aproximar las costillas. Esta reparación tiene un alto índice de recurrencia y dolor posoperatorio, por lo que la reparación protésica sin tensión es hoy en día la más aconsejada, pues evita la aproximación costal<sup>7-9</sup>. Puede abordarse mediante toracotomía a través del espacio intercostal comprometido, laparotomía, laparoscopia y, más recientemente, Wang y cols. han publicado un caso de reparación robótica<sup>1,2</sup>. La ubicación de la malla cuando se coloca también varía en la literatura, y se han descrito en cualquier plano posible. No se ha estandarizado uno u otro abordaje, dado el reducido número de casos reportados; sin embargo, los procedimientos mínimamente invasivos se han asociado con estancias hospitalarias más cortas, menor dolor, menos infección y permite el diagnóstico y manejo

de otras lesiones, como lesiones diafragmáticas no detectadas en a la tomografía<sup>1,2,7,10</sup>.

En 2007, Unlu y cols. publicaron una revisión sobre hernia abdominal intercostal: mostraron 29 casos en 23 estudios publicados, desde 1946 hasta 2005. En el mismo trabajo reportaron el primer caso de hernia intercostal espontánea: una izquierda en un paciente de 80 años, sin antecedentes traumáticos, con herniación de omento, colon e intestino delgado entre la 11.<sup>a</sup> y la 12.<sup>a</sup> costilla. Del total de casos incluidos por Unlu, 13 se describieron como hernia intercostal sin defecto diafragmático; sin embargo, Erdas y cols. publicaron en 2013 una revisión sistemática en la que realizaron un análisis detallado de la literatura, incluidos los artículos del trabajo de Unlu y cols., y encontraron que no todos cumplían con la definición de HIA<sup>5,7</sup>. Erdas y cols. incluyeron entonces 18 estudios y 20 pacientes con hernia abdominal intercostal, sin defecto diafragmático, incluido un nuevo reporte de un caso de origen traumático<sup>7</sup>.

Teniendo en cuenta que los trabajos de Unlu y Erdas abarcan la literatura disponible desde 1946 a 2012, actualizamos la revisión (Pubmed, Science Direct, Tripdatabase y Google Scholar) buscando las publicaciones desde 2013 hasta el 25 de mayo de 2019 con el criterio de búsqueda hernia y/o intercostal, y encontramos once casos más de hernia intercostal sin defecto diafragmático, de los que nueve tuvieron antecedente quirúrgico o de trauma penetrante/cerrado y dos de trauma secundario a accesos de tos.

En la tabla I se listan los casos disponibles en la literatura desde 1946 hasta la actualidad; tabla elaborada con la infor-

**Tabla I. Pacientes con hernia intercostal abdominal reportados en la literatura**

Autor principal	Fecha	Edad / sexo	Lateralidad	Mecanismo	EI	Contenido	Tratamiento
Le Neel <sup>4</sup>	1977	35 / M	Izquierda	Trauma cerrado	11	Omento	Abierto
Le Neel <sup>4</sup>	1977	27 / M	Izquierda	Trauma cerrado	9	Omento	Abierto
Best <sup>5</sup>	2001	57 / F	Izquierda	Cirugía previa	9	Colon	Abierto
Losanoff <sup>1</sup>	2004	51 / M	Derecha	Tos	6 a 8	Hígado	Abierto
Unlu <sup>6</sup>	2005	79 / F	Izquierda	Espontáneo	11	Omento, colon e intestino delgado	No lo describen
Centorrino <sup>14</sup>	1998	42 / M	Derecha	Cirugía previa	9	Flexura hepática, asas intestinales	Abierto
Rosch <sup>7</sup>	2006	57 / F	Izquierda	Cirugía previa	11	Colon izquierdo	Abierto
Kurer <sup>8</sup>	2006	84 / M	Izquierda	Espontáneo	8	Omento	Laparoscópico
Bobbio <sup>9</sup>	2008	70 / M	Derecha	Trauma cerrado	7	Omento	Laparoscópico
Domingo del Pozo <sup>10</sup>	2008	46 / M	Izquierda	Trauma cerrado	10	Omento, colon izquierdo	Laparoscópico
Smith <sup>11</sup>	2008	74 / M	Derecha	Trauma cerrado	9	Hígado	Conservador
Rodríguez Couso <sup>12</sup>	2009	75 / F	Izquierda	Trauma (NE)	10	Estómago, flexura esplénica	Abierto
Connery <sup>2</sup>	2010	55 / M	Derecha	Tos	7	Hígado	Conservador
Ampollini <sup>3</sup>	2011	73 / M	Derecha	Espontáneo	7	Omento, asas intestinales	No aceptó cx
Ohlow <sup>13</sup>	2011	61 / F	Derecha	Cirugía previa	11	Hígado	Abierto
Ryan <sup>14</sup>	2011	28 / M	Izquierda	Trauma cerrada	9	Colon izquierdo	Abierto-Laparoscopia dx
De weerd <sup>15</sup>	2012	56 / F	Izquierda	Tos	11	Colon izquierdo asas intestinales	Abierto
Bendinelli <sup>16</sup>	2012	61 / M	Derecha	Trauma cerrado	9	Hígado, omento, flexura hepática	Laparoscópico

(Continúa en la pág. siguiente)

Tabla I (cont.). Pacientes con hernia intercostal abdominal reportados en la literatura

Autor principal	Fecha	Edad / sexo	Lateralidad	Mecanismo	EI	Contenido	Tratamiento
Gundara <sup>17</sup>	2012	88 / F	Izquierda	Tos	9	Colon descendente	Abierto
Dobradín-Bello <sup>18</sup>	2013	66 / M	Izquierdo	Tos	8	No refieren	Remisión cx cardiorrástica
Yamamoto <sup>19</sup>	2013	75 / F	Derecha	Cirugía previa	10	Colon transverso	Abierto
Carreño <sup>20</sup>	2013	20 / M	Izquierdo	Trauma cerrado	9	Intestino delgado	Abierto
Schiffman <sup>26</sup>	2013	82 / M	Derecha	Cirugía previa	8	Fondo de vesícula biliar	Abierto
Erdas <sup>21</sup>	2014	48 / M	Izquierda	Trauma cerrado	9	Omento	Abierto
Abunnaja <sup>22</sup>	2014	51 / F	izquierda	Trauma penetrante	10	Omento	Abierto
Dan <sup>23</sup>	2014	58 / M	Izquierda	Trauma penetrante	9	Omento mayor	Laparoscópico
Akinduro <sup>24</sup>	2015	79 / M	Derecha	Cirugía previa	11	Colon derecho	Cierre primario <sup>a</sup>
Hufschmidt <sup>25</sup>	2016	81 / M	Derecha	Trauma cerrado	9	Hígado, pulmón y colon derecho	Conservador
Chapman <sup>26</sup>	2017	67 / M	Derecha	Tos	7	Saco herniario	Conservador
Wang <sup>27</sup>	2017	50 / F	Derecha	Cirugía previa	10	Intestino delgado y grueso	Robótico
Takeuchi <sup>28</sup>	2018	73 / M	Izquierda	Cirugía previa	8 <sup>b</sup>	Intestino delgado	Abierto
Nuestro Caso	2019	76 / M	Derecha	Espontánea	10	Saco, tejido graso	Laparoscópico

EI: espacio intercostal; NE: no especifican tipo de trauma; Dx: diagnóstica; Cx: cirugía; a: más hemicolectomía, oostomía; b: 8 hasta región umbilical transversa.

mación disponible en las publicaciones de Unlu, Erdas y con los resultados de nuestra búsqueda actual. Existen 32 casos reportados, incluido el nuestro. 22 (68.8 %) son pacientes de género masculino, la media de edad fue de 60.8 años, con un rango entre 20 y 88 años, 24 (75 %) se originaron por debajo de la 9.<sup>a</sup> costilla y 28 (87.5 %) fueron de origen traumático, ya sea por trauma mayor (contuso o penetrante) o menor, como accesos de tos.

Nuestro caso es el cuarto de origen aparentemente espontáneo. El paciente era de sexo masculino, sin antecedente traumáticos y con edad dentro del rango descrito; sin embargo, se trató de una hernia del lado derecho, que es poco común debido a la protección del hígado. Solo hay reportadas tres derechas, dos por tos<sup>1,2</sup> y una aparentemente espontánea<sup>3</sup>. Nuestro caso sería entonces el segundo con hernia intercostal abdominal derecha espontánea.

Dado lo infrecuente de esta entidad patológica no existe un tratamiento estandarizado y pueden encontrarse diferentes enfoques, desde el manejo conservador al quirúrgico. La mayoría de autores (tabla I) prefirieron el manejo abierto; cinco autores, el manejo laparoscópico y uno, el robótico. Nosotros elegimos el manejo laparoscópico y no tuvimos dificultades; además, nos permitió reparar con una incisión adicional la hernia inguinal izquierda concomitante. Creemos que, con el advenimiento de las técnicas mínimamente invasivas y sus beneficios, esta es una opción segura y efectiva para el manejo de la hernia intercostal. El enfoque laparoscópico permite diagnosticar y reparar otros defectos, ya sean asociados a la hernia intercostal, como defectos diafragmáticos o defectos independientes y distantes, como en nuestro caso, que se reparó una hernia inguinal contralateral al defecto intercostal.

## BIBLIOGRAFÍA

1. Losanoff JE, Richman BW, Jones JW. Recurrent intercostal herniation of the liver. *Ann Thorac Surg.* 2004;(77):699-701.
2. Connery A, Mutvalli E. Cough-induced abdominal intercostal hernia. *JRSM Short Rep.* 2010;1:23.
3. Ampollini L, Cattelani L, Carbognani P, et al. Spontaneous abdominal–intercostal hernia. *Eur J Cardiothorac Surg.* 2013;39(2):275.
4. Le Neel JC, Mousseau PA, Leborgne J, et al. La hernie intercostale abdominale: rapport de quatre observations. *Ann Chir.* 1978;(32):138-41.
5. Best IM. Complication of the retroperitoneal approach: intercostal abdominal hernia. *Am Surg.* 2001;(67):635-6.
6. Unlu E, Temizoz O, Cagli B. Acquired spontaneous intercostal abdominal hernia: Case report and a comprehensive review of the world literature. *Australas Radiol.* 2007;51(2):163-7.
7. Rosch R, Junge K, Conze J, et al. Incisional intercostal hernia after a nephrectomy. *Hernia.* 2006;10:97-9.
8. Kurer MA, Bradford IMJ. Laparoscopic Repair of Abdominal Intercostal Hernia: A Case Report and Review of the Literature. *Surg Laparosc Endosc Percutan Tech.* 2006;16(4):270-1.
9. Bobbio A, Ampollini L, Prinzi G, et al. Endoscopic Repair of an Abdominal Intercostal Hernia. *Surg Laparosc Endosc Percutan Tech.* 2008;18(5):523-5.
10. Domingo-del Pozo C, Alberola-Soler A, Peiró-Monzó F, et al. Reparación por vía laparoscópica de una hernia intercostal abdominal. *Cir Esp.* 2008;84(2):105-7.
11. Smith E, Spain L, Ek E, et al. Post-traumatic intercostal liver herniation. *ANZ J Surg.* 2008;78:615-6.
12. Rodríguez Couso JL, Ladra MJ, Paulos Gómez AM, et al. Hernie digestive intercostale post-traumatique. *J Chir.* 2009;146:189-90.
13. Ohlow MA, Hocke M. Incisional intercostal hernia with prolapse of the liver. *Ann Hepatol.* 2011;10:80.

14. Ryan G, Cavallucci D. Traumatic abdominal intercostal hernia without diaphragmatic injury. *Trauma*. 2011;13:364-7.
15. De Weerd L, Kjaeve J, Gurgia L, et al. A large abdominal intercostal hernia in a patient with vascular type Ehlers-Danlos syndrome: a surgical challenge. *Hernia*. 2012;(16):117-20.
16. Bendinelli C, Martin A, Nebauer SD, et al. Strangulated intercostal liver herniation subsequent to blunt trauma. First report with review of the world literature. *World J Emerg Surg*. 2012;7:23.
17. Gundara JS, Ip JC, Lee JC. Unusually complicated chest infection: colon containing intercostal hernia. *ANZ J Surg*. 2012;82:851-2.
18. Dobradin A, Bello J. Clinicoradiological diagnosis of cough-induced intercostal hernia. *J Surg Tech Case Rep*. 2013;5(2):106-8.
19. Yamamoto T, Kurashima Y, Watanabe C, et al. Incisional Intercostal Hernia with Prolapse of the Colon After Right Partial Nephrectomy. *Int Surg*. 2013;98(4):412-5.
20. Carreño Sáenz O, Montilla Navarro E, Aguilar Martí M, et al. Hernia intercostal abdominal traumática con preservación de diafragma: comunicación de un caso. *Rev Hispanoam Hernia*. 2013;1(3):105-7.
21. Erdas E, Licheri S, Calò PG, et al. Acquired abdominal intercostal hernia: case report and systematic review of the literature. *Hernia*. 2014;18(5):607-15.
22. Abunnaja S, Chysna K, Shaikh I, et al. Acquired Abdominal Intercostal Hernia: A Case Report and Literature Review. *Case Rep Surg*. 2014;2014:1-5.
23. Dan D, Ramraj P, Solomon V, et al. Laparoscopic repair of a rare acquired abdominal intercostal hernia. *Int J Surg Case Rep*. 2014;5(12):1041-3.
24. Akinduro OO, Jones F, Turner J, et al. Rare case of a strangulated intercostal flank hernia following open nephrectomy: A case report and review of literature. *Int J Surg Case Rep*. 2015;17:143-5.
25. Hufschmidt K, Hekayem L, Baqué P. An Unusual Cause of Thoracic Mass. *Gastroenterology*. 2016;151(4):e1-2.
26. Chapman AA, Duff SB. A Case of Spontaneous Transdiaphragmatic Intercostal Hernia with Contralateral Injury, and Review of the Literature. *Case Rep Surg*. 2017;2017:1-4.
27. Wang SC, Singh TP. Robotic repair of a large abdominal intercostal hernia: a case report and review of literature. *J Robot Surg*. 2017;11(2):271-4.
28. Takeuchi Y, Kurashima Y, Nakanishi Y, et al. Mesh trimming and suture reconstruction for wound dehiscence after huge abdominal intercostal hernia repair: A case report. *Int J Surg Case Rep*. 2018;53:381-5.