

Caso clínico

Hernia lumbar traumática: un reto quirúrgico.
Reporte de un caso*Traumatic lumbar hernia: a surgical challenge.*
Case report

César Augusto Villegas Bonilla¹, Juan Pablo Ruiz Pineda², Alejandro Lora Aguirre²,
Arnold José Barrios Parra², Neil Valentín Vega Peña²

¹Servicio de Cirugía General. Fundación Universitaria Sanitas. Clínica Universitaria Colombia. Bogotá (Colombia). ²Servicio de Cirugía General. Grupo Pared Abdominal. Organización Sanitas Internacional. Bogotá (Colombia)

Resumen

Introducción: Las hernias lumbares representan una proporción muy baja en la incidencia de hernias de la pared abdominal. Pueden clasificarse en congénitas y adquiridas. Estas últimas están a su vez subdivididas en primaria y secundaria. Las hernias lumbares secundarias traumáticas representan el 25 % de todos los casos. El sitio de la formación de esta hernia es principalmente el triángulo de Grynfelt y, en menor medida, el triángulo de Petit. La hernia lumbar traumática tiene síntomas muy moderados y su manejo es un reto quirúrgico dada su baja incidencia, su marcada diferencia anatómica, que requiere intervenciones que incluyen el manejo interdisciplinario con fijación a estructuras óseas de predominio pélvicas, y la alta probabilidad de recidiva y amplias disecciones de la pared abdominal lateral y posterior.

Caso clínico: Mujer de 29 años de edad con antecedente de hernia traumática lumbar derecha, corrección con malla onlay en 2015, presenta nueva recidiva con defecto de 10 cm con asas intestinales que fue llevada a cirugía. Corrección de hernia lumbar con doble malla con fijación a pelvis usando material de osteosíntesis.

Discusión: El diagnóstico de hernia lumbar suele hacerse en el examen físico y puede confirmarse por estudios con imágenes. Tanto las características de la patología como las características específicas del abordaje quirúrgico hacen a la hernia lumbar traumática un reto quirúrgico, que requiere de una adecuada planificación e intervención por parte de un grupo con experiencia.

Recibido: 12-11-2018

Aceptado: 06-11-2018

Palabras clave:

Hernia lumbar traumática, herniorrafia lumbar con malla, fijación malla con material osteosíntesis.

Abstract

Introduction: Lumbar hernias represent a very low proportion in the incidence of wall abdominal hernias. They can be classified into congenital and acquired. The latter are in turn subdivided into primary and secondary. Traumatic secondary lumbar hernias account for 25% of all cases. The creation area of this hernia is mainly the Grynfelt triangle and less frequently the Petit triangle. Lumbar hernia has very moderate symptoms and the management is a surgical challenge cause the low incidence and marked anatomical difference, which requires interventions that include interdisciplinary management with fixation to pelvic structures, with large dissections of the lateral and back abdominal wall and the high probability of relapse.

Clinical case: 29-year-old woman with a right lumbar traumatic hernia history, mesh correction onlay in 2015, presents new relapse with defect of 10 cm with intestinal handles that was taken to surgery. Correction double-mesh lumbar hernia with fixation to the pelvis using osteosynthesis material.

Discussion: Diagnosis of lumbar hernia is usually made on physical examination and can be confirmed by studies with Images. Both the characteristics of the pathology and the specific characteristics of the surgical approach make traumatic lumbar hernia a surgical challenge, which requires proper planning and intervention by an experienced group.

Key words:

Traumatic lumbar hernia, lumbar herniorrhaphy with mesh, mesh fixation with osteosynthesis material.

*Autor para correspondencia: César Augusto Villegas Bonilla. Servicio de Cirugía General. Clínica Universitaria Colombia. Cra. 66 #23 – 46. Bogotá (Colombia)
Correo electrónico: gaslla@hotmail.com

Villegas Bonilla CA, Ruiz Pineda JP, Lora Aguirre A, Barrios Parra AJ, Vega Peña NV. Hernia lumbar traumática: un reto quirúrgico. Reporte de un caso. Rev Hispanoam Hernia. 2019;7(3):121-125

Los autores declaran no tener conflicto de intereses.

INTRODUCCIÓN

Las hernias lumbares son hernias posterolaterales de la pared abdominal con una baja incidencia, y en la literatura solo se han descrito casos esporádicos o series cortas. La hernia lumbar representa un defecto de la pared parietal anatómica en la región lumbar. Debido a la baja incidencia, sigue debatiéndose el tratamiento de elección y existen dos enfoques quirúrgicos principales: el enfoque tradicional «abierto», con sutura directa o malla, y el método laparoscópico (transperitoneal o extraperitoneal).

En relación a la fisiopatología hay ciertas alteraciones anatómicas de la pared abdominal posterior que pueden predisponer al desarrollo de las hernias, como el envejecimiento, la atrofia muscular, la enfermedad debilitante o la delgadez extrema, ya que la pérdida de tejido graso puede provocar la ruptura de los orificios neurovasculares que penetran en la fascia toracolumbar. El 25 % de estas hernias lumbares espontáneas se diagnostican como encarceladas, mientras que el 18 % en realidad serán estranguladas. El otro 25 % pertenece a las hernias secundarias adquiridas y pueden tener diferentes mecanismos patógenos¹. Las hernias lumbares traumáticas pueden ser confinadas a los triángulos lumbares, pero una fuerza contusa o de gran intensidad también puede alterar otras capas de la pared muscular y causar una hernia difusa².

Las hernias lumbares traumáticas secundarias son raras, a pesar de una alta prevalencia de traumatismo abdominal, y la mayoría son causadas por colisiones de vehículos de motor. Por lo tanto, los pacientes que sufrieron traumatismo cerrado en el abdomen y tienen signos o síntomas clínicos inusuales deben ser estudiados para una hernia lumbar. El cinturón de seguridad probablemente contribuye a la formación de la hernia, dada la aplicación de una fuerza a lo largo de la línea de la correa durante el repentino momento de desaceleración que puede causar la interrupción de la musculatura. A diferencia de las hernias lumbares primarias, las hernias traumáticas secundarias ocurren con mayor frecuencia en el triángulo lumbar inferior (70 %) debido a la fuerza de corte contra la cresta ilíaca causada por el cinturón de seguridad³. El sitio de la hernia no se correlaciona necesariamente con la ubicación del trauma, sino con la debilidad muscular¹. La lesión de órganos múltiples es común en el trauma, así que debe hacerse un examen físico completo en el paciente. Las hernias incisionales también pueden ocurrir después de intervenciones quirúrgicas como nefrectomías, adrenalectomías, reparación del aneurisma aórtico, cirugía pancreática o cualquier otra incisión en el flanco o en sitios de toma injerto de huesos de la cresta ilíaca. Las hernias incisionales lumbares suelen ser difusas y deben distinguirse de la atrofia de la denervación de la musculatura de la pared abdominal⁴. El 98% de las hernias lumbares ocurren en dos espacios de la pared lumbar: el triángulo superior (Grynfeltt *hernia*) y triángulo inferior (*petit hernia*). Sin embargo, las fuerzas contundentes pueden crear hernias clasificadas como de tipo «difuso», que no están confinadas a estos dos triángulos¹ (tabla I).

Las correcciones de la hernia incisional se consideran difíciles y ocasionalmente insatisfactorias. Anatómicamente, la región lumbar (derecha e izquierda) se define como el área de la pared abdominal lateral a la línea medioclavicular y entre el plano subcostal y el plano transtuberular (que une los tubérculos

Tabla I. Clasificación de hernia lumbar

Anatomía
<ul style="list-style-type: none"> - De Grynfeltt-Lesshaft (triángulo superior) - De Petit (triángulo inferior) - Difusas
Etiología
<ul style="list-style-type: none"> - Congénita - Adquirida <ul style="list-style-type: none"> • Primaria (espontánea) • Secundaria <ul style="list-style-type: none"> - Traumática - Posquirúrgica

de las crestas ilíacas). La zona lumbar se extiende posteriormente hacia la espalda. Quirúrgicamente, el área lumbar se define como el área entre el borde inferior de la 12.^a costilla superior, la cresta ilíaca inferior, el músculo erector espinal medialmente y el músculo oblicuo externo lateralmente. La pared lumbar comprende las siguientes entidades anatómicas: 1) tejido extraperitoneal; 2) fascia transversa; 3) capa muscular profunda compuesta de músculo cuadrado lumbar y músculo psoas; 4) capa muscular media que consiste en músculo sacrospinal, músculo oblicuo interno y músculo serratus posterior inferior; 5) faja toracolumbar (lumbodorsal), que es la unión de todas las fascias de la inversión, cubriendo los músculos y sus aponeurosis en el área de la pared lumbar, 6) capa muscular superficial, que consiste en el músculo dorsal ancho posterolateralmente y el músculo oblicuo externo anterolateralmente; y 7) fascia superficial, formada por dos capas: membranosa y grasa.

El triángulo lumbar superior es un espacio triangular invertido. Sus bordes son el borde posterior del músculo oblicuo interno anterior, el borde anterior del músculo sacrospinal posterior y la 12.^a costilla y el músculo serrato posterior inferior, que forma la base del triángulo. El techo está formado por el músculo dorsal ancho; el suelo, por la aponeurosis del músculo transversal abdominal. El triángulo lumbar superior es constante (se encuentra en el 93,5 % de los cadáveres diseccionados). El triángulo lumbar superior está relacionado con el área de la penetración fascial del 12.^o pedículo neurovascular intercostal (un sitio muy común de la herniación). «Anatómicamente, los factores principales determinantes en la formación de la hernia en esta área son: 1) el tamaño y la forma del triángulo, 2) la longitud y la angulación de la 12 costilla y 3) el tamaño de los músculos cuadrado lumbar y serrato posterior. Por lo tanto, la hernia es más frecuentemente esperada en una persona corta y obesa con costillas horizontales y gran triángulo, más que en una persona alta y delgada con costillas angulosas y un pequeño triángulo¹.

El triángulo lumbar inferior es un espacio triangular vertical. Sus límites son el borde posterior del músculo oblicuo externo anterior, el borde anterior del músculo dorsal ancho posterior y la cresta ilíaca inferior, que forma la base del triángulo. Su techo es la fascia superficial. Su piso es el músculo oblicuo interno, con contribuciones del músculo transversal abdominal y la lámina posterior de la fascia lumbodorsal. El triángulo lumbar inferior se encuentra entre el 63 y el 82,5 % de los cadáveres diseccionados. Su tamaño varía desde simplemente una hendidura hasta una superficie superior a 12 cm² (tabla II).

Tabla II. Variabilidad del triángulo de Grynfelt

Tipo	Tamaño	Área superficie (cm ²)	Prevalencia (%)
I	Pequeño triángulo	< 5	50
II	Triángulo intermedio	5-15	22
III	Gran triángulo	> 15	10
IV	No triángulo	-	18

En su presentación clínica, las hernias lumbares pueden ser encarceladas o estranguladas, por lo que se recomienda que todas se reparen tan pronto como se diagnostican⁶. Dado que solo el 9 % de las hernias lumbares son agudas y requieren reparación inmediata, se indica una evaluación completa en cada caso de no emergencia. La presentación típica de las hernias lumbares es un paciente con una protuberancia semiesférica en la espalda, particularmente en el área supraílica posterior, que puede ser asintomática o asociada con grados variables de dolor. Por lo general es reducible si el paciente está en decúbito supino. Paciente asintomáticos pueden ser muy difíciles de diagnosticar, incluso con un examen exhaustivo, en particular en pacientes obesos, y especialmente si la patología no se sospecha inicialmente⁷. Otros síntomas pueden incluir náuseas, vómitos, deficiencia renal (obstrucción urinaria si el contenido de la hernia es renal), hinchazón, malestar en la región lumbar u otros signos clínicos de obstrucción intestinal si están encarcelados o estrangulados. Incluso puede haber dolor a lo largo de la distribución del nervio ciático o se refiere al abdomen anterior si hay atrapamiento. El diagnóstico diferencial incluye: lipoma, tumores de tejidos blandos, como fibroma, hematoma, abscesos, tumores renales, hidrocele renal, rhabdomioma, sarcoma, hernia muscular o paniculitis¹².

El *gold standar* para diagnosticar una hernia lumbar es una tomografía computarizada, ya que es capaz de delinear capas musculares y fasciales, detectar un defecto en una o más de estas capas, la presencia de contenido herniado, diferenciar la atrofia muscular de una hernia real y sirven como una herramienta útil en el diagnóstico diferencial, como los tumores. Aunque el diagnóstico se realiza principalmente sobre una base clínica, la TAC debe utilizarse rutinariamente en la evaluación de un paciente con una hernia lumbar. Como alternativa, puede realizarse una radiografía abdominal simple o un enema de bario para detectar, si es posible, cualquier signo radiológico de obstrucción intestinal⁹.

No se ha desarrollado un enfoque estándar para estas hernias. La rara naturaleza de los defectos lumbares, junto a debilidad o a la falta de tejido circundante adecuado para ayudar a reforzar la reparación, ha llevado a diversos enfoques de tratamiento, tales como reparación primaria, *flaps* de tejido y el abordaje laparoscópico. Como resultado de la dificultad inherente a la reparación de un defecto de hernia lumbar, la recurrencia es muy frecuente¹⁴.

CASO CLÍNICO

Paciente de 29 años de edad con cuadro de trauma de abdomen y pelvis de 3 años de evolución producto de accidente de tráfico, sin lesiones neurológicas o de estructuras óseas asociadas producto del mismo, con cuadro de masa lumbar derecha, diagnosticada

como hernia lumbar derecha y reparada con abordaje quirúrgico abierto herniorrafia lumbar derecha con malla en posoperatorio tardío con cuadro de reaparición de masa sobre área previamente afecta. Al examen físico, masa lumbar derecha de aproximadamente 8 cm sin signos inflamatorios locales, blanda, no dolorosa a la palpación, reducible a la presión, con aumento de volumen ante la vansalva y prensa abdominal, piel sin soluciones de continuidad o lesiones asociadas, pelvis y cadera con arcos de movimiento conservados sin deformidad, sin evidencias de lesión neurológica o radicular (fig. 1).

Síntomas referidos como dolor leve de predominio ante el pujo y los movimientos rotacionales del tronco y cuadro presumible recidiva herniaria; por tanto, con indicación de estudio de imagen TAC abdominal (figs. 2 y 3) con el objeto de caracterizar la lesión y las estructuras comprometidas.

Estudio de imagen que define lesión lumbar derecha, defecto de pared posterior abdominal, solución de continuidad que incluye asas intestinales, vestigios de material protésico, sin evidencias de encarcelamiento o complicación asociada. Paciente evaluado

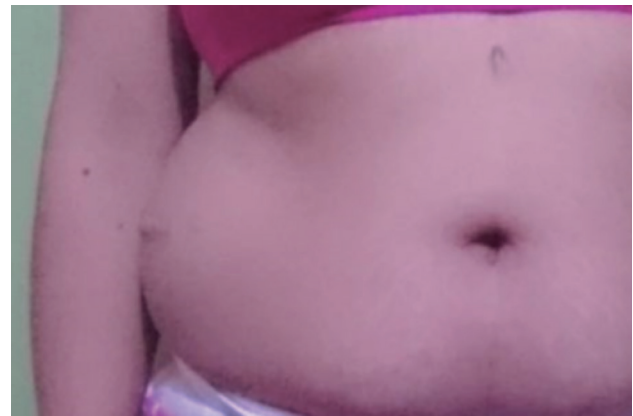

Figura 1. Se observa abombamiento de flanco derecho, con evidencias de masa, cicatriz quirúrgica de procedimiento previo.

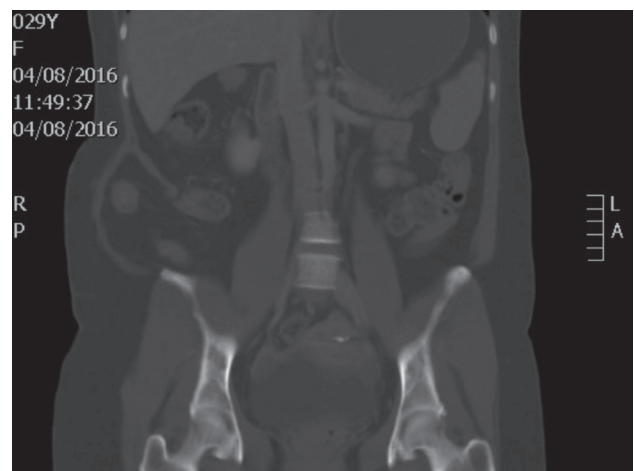


Figura 2. Se observa en corte tomográfico coronal defecto de pared abdominal lateral derecha con protrucción de contenido intraabdominal.

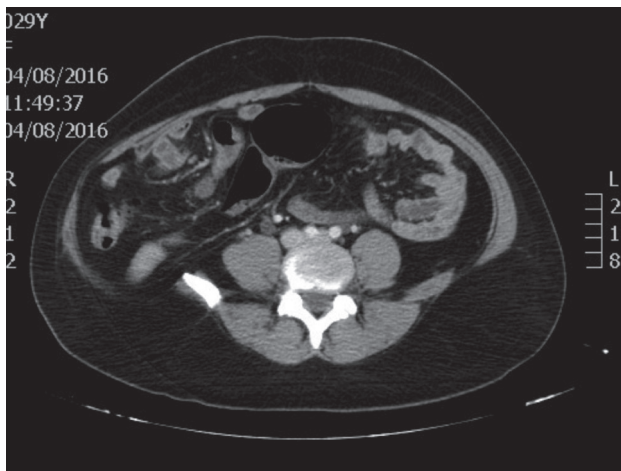


Figura 3. Se observa defecto en pared anterolateral derecha con retracción de fascia y de músculos a línea media.

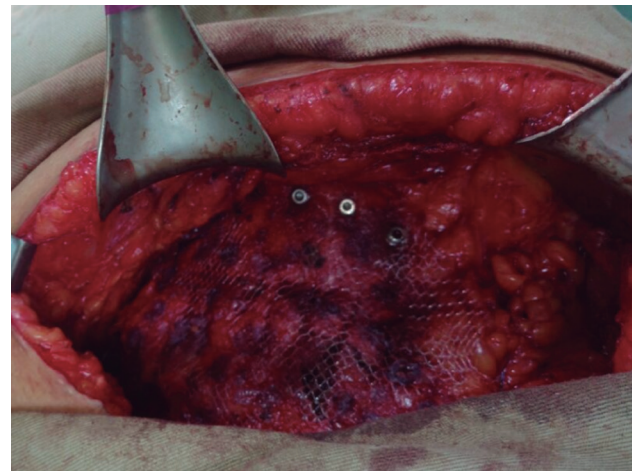


Figura 4. Imagen intraoperatoria posterior a fijación de malla. Se observa posterior a corrección de defecto malla onlay con fijación caudal a hueso ilíaco con material de osteosíntesis tipo tornillos.

con decisión, tras análisis en junta quirúrgica, abordaje quirúrgico abierto, dado antecedente de abordaje previo y contenido de asas intestinales.

Procedimiento quirúrgico con hallazgos intraoperatorios: defecto lumbar derecho de 10×10 cm a 2 cm de la cresta ilíaca derecha. Abordaje quirúrgico: incisión lumbar derecha sobre cicatriz previa, disección por planos hasta identificar defecto, liberación del saco herniario, resección de malla previa, ingreso al espacio extraperitoneal, disección de espacio de bogros y espacio retrocostal derecho, extensión de malla de polipropileno de 20×20 cm fijada con cianocrilato y punto trasfacial, disección del espacio supraponeurótico identificando la cresta ilíaca, cierre de plano muscular lateral incluyendo la fascia y, ya que el defecto se encuentra a 2 cm de la cresta ilíaca, se decide extender malla supraaponeurótica de polipropileno de 20×20 cm fijada con cianocrilato, que requiere fijación a la cresta ilíaca con 4 tornillos; procedimiento de fijación con material de osteosíntesis realizado por parte de especialista en ortopedia y traumatología (fig. 4).

Paciente con evolución perioperatoria satisfactoria con salida el mismo día del procedimiento quirúrgico con controles posoperatorios, que definen: sin cuadro de complicación, sin evidencias de dolor o limitación funcional asociados, sin evidencias de recidiva (fig. 5) y resultado estético y funcional referido por paciente como adecuado.

DISCUSIÓN

La hernia abdominal traumática es un defecto herniario de baja incidencia, con una escasa representación entre los defectos herniarios de la pared abdominal y de la región lumbar. Este hecho condiciona el debate entre los abordajes quirúrgicos y sus indicaciones, asociado al hecho de que los defectos traumáticos referidos como defectos herniarios difusos, ya que los mismos no muestran homogeneidad anatómica, repercuten en una alta probabilidad de recurrencia.

El diagnóstico de hernia lumbar suele hacerse en el examen físico (y puede confirmarse con una tomografía computarizada).

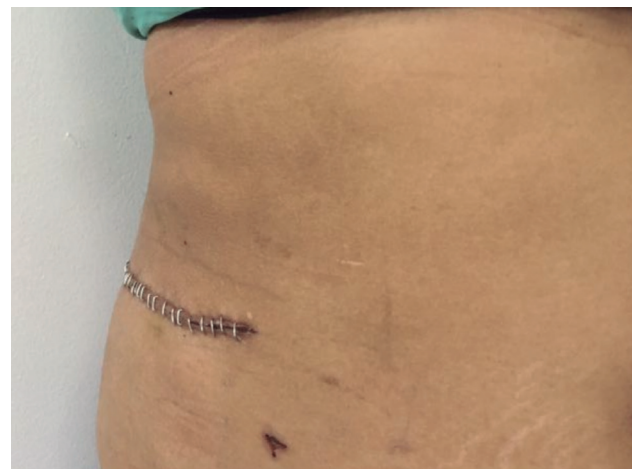

Figura 5. Se observa corrección adecuada de defecto sin evidencias de masas ni abombamientos de pared abdominal, sin signo de infección o complicación en herida quirúrgica.

Sus hallazgos pueden distinguir una verdadera hernia lumbar con un defecto fascial de la atenuación o abombamiento de los músculos del flanco, que puede ocurrir como resultado de la lesión del nervio intercostal y posterior parálisis de la pared abdominal.

En el caso clínico presentado, se hace evidente lo previamente definido. Paciente con hernia lumbar traumática recidivante con manejo inicial por un abordaje abierto con malla, escasa sintomatología y estudio de tonografía que evidenciaron contenido de asas intestinales. Tras análisis en conjunto, con el grupo de cirugía y cirujanos con experiencia en pared abdominal se concluye el manejo quirúrgico por abordaje abierto. En el intraoperatorio es necesaria la participación del servicio de ortopedia y traumatología para la fijación del dispositivo protésico de malla con tornillo al hueso pélvico. Se logró un resultado satisfactorio tanto funcional como estético.

Se concluye que las características de la patología y las características específicas del abordaje quirúrgico hacen a la hernia

lumbar traumática un reto quirúrgico que requiere una adecuada planeación e intervención por parte de un grupo con experiencia en el manejo de los defectos de la pared abdominal y lumbar, con la participación de especialidades anexas, como son ortopedia y traumatología, para lograr un resultado satisfactorio.

BIBLIOGRAFÍA

1. Stamatou D, Skandalakis J, Skandalakis L, Mirilas P. Lumbar hernia: surgical anatomy, embryology, and technique of repair. *Am Surg*. 2009;75(3):202-7.
2. Woodward A, Flint L, Ferrara J. Laparoscopic retroperitoneal repair of recurrent postoperative lumbar hernia. *J Laparoendosc Adv Surg Tech A*. 1999;9(2):181-6.
3. Barden B, Maull K. Traumatic lumbar hernia. *South Med*. 2000;93(11):1067-9.
4. Carbonell A, Kercher K, Sigmon L, Matthews B, Sing R, Heniford B, et al. A novel technique of lumbar hernia repair using bone anchor fixation. *Hernia*. 2005;9(1):22-5.
5. Meinke A. Totally extraperitoneal laparoendoscopic repair of lumbar hernia. *Surg Endosc*. 2003;17(5):734-7.
6. Habib E. Retroperitoneoscopic tension-free repair of lumbar hernia. *Hernia*. 2003;7(3):150-2.
7. Iannitti D, Biffl W. Laparoscopic repair of traumatic lumbar hernia. *Hernia*. 2007;11(6):537-40.
8. Cavallaro G, Sadighi A, Miceli M, Burza A, Carbone G, Cavallaro A. Primary lumbar hernia repair: the open approach. *European Surgical Research. Europäische Chirurgische Forschung. Recherche Chirurg Eur*. 2007;39(2):88-92.
9. Loukas M, Tubbs R, Shoja M. Lumbar hernia, anatomical basis and clinical aspects. *Surg Radiol Anat: SRA*. 2008;30(7):609-10 [cited December 21, 2016].
10. Garg C, Sharma P, Patel G, Malik P. Sutureless meshplasty in lumbar hernia. *Surg Innov*. 2011;18(3):285-8.
11. Links D, Berney C. Traumatic lumbar hernia repair: a laparoscopic technique for mesh fixation with an iliac crest suture anchor. *Hernia*. 2011;15(6): 691-3.
12. Sharma A, Pandey A, Rawat J, Ahmed I, Wakhlu A, Kureel S. Congenital lumbar hernia: 20 years' single centre experience. *J Paediatr Child Health*. 2012;48(11):1001-3.
13. Tavares-de la Paz L, Martínez-Ordaz J. Lumbar hernia. Case report and literature review. *Cir Ciruj*. 2007;75(5):381-4.
14. Suárez S, Hernández J. Laparoscopic repair of a lumbar hernia: report of a case and extensive review of the literature. *Surg Endosc*. 2013;27(9):3421-9.
15. Moreno-Egea A, Alcaraz A, Cuervo M. Surgical options in lumbar hernia: laparoscopic versus open repair. A long-term prospective study. *Surg Innov*. 2013;20(4):331-44.
16. Sun J, Chen X, Li J, Zhang Y, Dong F, Zheng M. Implementation of the trans-abdominal partial extra-peritoneal (TAPE) technique in laparoscopic lumbar hernia repair. *BMC Surg*. 2015;15:118.
17. Saboo S, Khurana B, Desai N, Juan Y, Landman W, Gates J, et al. Traumatic lumbar hernia: can't afford to miss. *Emerg Radiol*. 2014;21(3):325-7.
18. Kawaguchi M, Ishikawa N, Shimizu S, Shin H, Matsunoki A, Watanabe G. Single incision endoscopic surgery for lumbar hernia. *Minimally Invasive Therapy & Allied Technologies: MITAT*. 2011;20(1):62-4.
19. Witherspoon J, Chakravarty S, Parry C, Williams G, Stephenson B. Open sutureless lumbar hernia repair using a 'memory ring' patch. *Hernia*. 2012;16(2):227-8.