



**Malla infectada: complicación no
comunicada de la reparación
endoscópica preaponeurótica de
la diástasis de los rectos**

**Infected mesh: unreported
complication of preaponeurotic
endoscopic repair of diastasis
rectis**

10.20960/rhh.00551

01/26/2024

Malla infectada: complicación no comunicada de la reparación endoscópica preaponeurótica de la diástasis de los rectos
Infected mesh: unreported complication of preaponeurotic endoscopic repair of diastasis rectis

Carlos Alberto Cano, Roberto Arias

Unidad de Paredes Abdominales. Hospital Pablo Soria. San Salvador de Jujuy (Argentina)

Autor para correspondencia: Carlos Alberto Cano. Unidad de Paredes Abdominales. Hospital Pablo Soria. C/ General Güemes, 1345. 4600 San Salvador de Jujuy (Argentina)

Correo electrónico: canojuj@gmail.com

Recibido: 26-04-2023

Aceptado: 01-06-2023

Conflicto de intereses: los autores declaran no tener conflicto de intereses.

RESUMEN

Introducción: La infección protésica continúa siendo el talón de Aquiles en la cirugía de la pared abdominal. Las consecuencias de esta complicación representan un desafío al cirujano tratante.

Caso clínico: Se presenta una paciente sometida a una reparación endoscópica preaponeurótica por diastásis de los rectos y hernia umbilical pequeña. Cursa posoperatorio complicado con seroma gigante, infección protésica y recidiva herniaria con episodios de atascamientos que requirieron una cirugía abierta con reparación protésica retromuscular y dermolipsectomía.

Discusión: Se presenta la resolución quirúrgica de una paciente complicada por prótesis infectada sometida a una cirugía videoendoscópica preaponeurótica por diástasis de recto y hernia umbilical; a nuestro entender, el primer caso presentado de esta complicación en la literatura.

Palabras clave: Infección, prótesis, complicación, diástasis de rectos, reparación preaponeurótica.

ABSTRACT

Introduction: Prosthetic infection continues to be the Achilles heel in abdominal wall surgery. The consequences of this complication represent a challenge to the treating surgeon

Case report: A patient submitted to a preaponeurotic endoscopic repair due to diastasis of the recti and a small umbilical hernia is presented. Complicated postoperative course with giant seroma, prosthetic infection and hernia recurrence with episodes of entrapment that required open surgery with retromuscular prosthetic repair and dermolipectomy

Discussion: The surgical resolution of a patient complicated by an infected prosthesis who underwent mini-invasive surgery for diastasis recti and umbilical hernia is presented.

To our knowledge, the first reported cases of this complication in the literature.

Keywords: Infection, prosthesis, complication, diastasis the rectis, preaponeurotica repair.

INTRODUCCIÓN

El diagnóstico de malla infectada es difícil de establecer y probablemente la malla se relacione más con infecciones profundas o de órgano-espacio que con infecciones superficiales¹.

No existen en la literatura criterios de consenso en el manejo de las prótesis infectadas debido a que el problema ha merecido escasa atención en cuanto a su fisiopatología, diagnóstico y tratamiento².

Para algunos autores, cuando la prótesis implantada es de polipropileno, las maniobras destinadas a la conservación de la prótesis son efectivas³.

Con el advenimiento de la cirugía de invasión mínima, las posibilidades de infección protésica se redujeron ostensiblemente; sin embargo, cuando esta complicación ocurre, las consecuencias son un verdadero desafío para el cirujano actuante y un padecimiento inesperado para el paciente que la presenta.

La reparación endoscópica preaponeurótica de la diastasis de los rectos (REPA) constituye un procedimiento miniinvasivo de excelente resultado y escaso índice de complicaciones. El compromiso infeccioso de la prótesis no se ha publicado, por lo que haber asistido a una paciente con esta complicación nos motiva para su comunicación.

CASO CLÍNICO

Paciente de 49 años que acude a la consulta por presentar dolor a nivel supraumbilical que se exacerba con el esfuerzo y cede con el reposo de varios años de evolución. En ocasiones manifiesta lumbalgia vespertina que cede con la administración de analgésicos.

Ya había acudido con anterioridad al servicio de emergencias por un dolor localizado a nivel de una tumoración umbilical que se diagnosticó como una hernia umbilical pequeña y sintomática que no requirió tratamiento quirúrgico de urgencia.

Antecedentes ginecoobstétricos: dos embarazos con partos normales.

No presenta antecedentes cardiovasculares ni metabólicos.

En el examen físico se evidencia un IMC de 30, abdomen blando depresible, sin defensa ni contractura y no se palpan visceromegalias.

A la maniobra de Valsalva se constata una diástasis de los músculos rectos de grado 3 y una hernia umbilical de reducida dimensiones asintomática al momento del examen.

Se propone tratamiento miniinvasivo con técnica REPA para tratar conjuntamente la hernia umbilical. Con los exámenes preoperatorios normales, el procedimiento se llevó a cabo en enero del 2022.

Bajo anestesia general y con profilaxis antibiótica con cefazolina, se colocan tres puertos de trabajo a nivel hipogástrico, uno en la línea media suprapúbica de 10 mm y dos puertos laterales de 5 mm.

Se procede a la disección del tejido celular subcutáneo con gancho hasta las vecindades del apéndice xifoides y rebordes costales en lo cefálico y por debajo de ambas espinas ilíacas hacia distal. La disección libera un pequeño saco umbilical en la desinserción umbilical, con contenido de grasa preperitoneal, que se reseca.

Se procede al tratamiento de la diástasis de los rectos con una plicatura con sutura barbada de polipropileno número 0 desde el apéndice xifoides hasta las proximidades del pubis. En dicha sutura se cierra el defecto umbilical. Se implanta a continuación una malla de baja densidad, macroporosa, combinada de polipropileno y poliglecaprone de 20 x 15 cm, que se fija con puntos separados de poliglactina. Se procede a reinsertar el ombligo con punto intracorporeo y se colocan dos drenajes aspirativos de polietileno. La paciente con faja compresiva sale de quirófano a la sala de recuperación.

Se indica como tratamiento posoperatorio hidratación parenteral, diclofenax de 75 mg y ketorolac de 120 mg como dosis diaria.

La paciente es dada de alta sin drenajes a los tres días del posoperatorio con buena evolución.

A los 15 días del control posoperatorio consulta por dolor abdominal leve, sin fiebre ni taquicardia. El examen físico revela una leve

distensión abdominal, por lo que se solicita una ecografía de pared abdominal que pone de manifiesto una gran colección, interpretada como seroma, que se decide evacuar a través de una punción percutánea (fig. 1).

La paciente es citada a los 15 días, cuando se constata nuevamente la colección, por lo que recibe el mismo tratamiento percutáneo. En el transcurso de los 5 meses posteriores la enferma recibe reiteradas punciones evacuatorias. El líquido extraído es de color hemático, con cultivo negativo.

A los 9 meses de la intervención quirúrgica la enferma ingresa por el servicio de urgencia con fuerte dolor abdominal, fiebre (38 °C), taquicardia y disnea. El laboratorio revela una leucocitosis con neutrofilia y la ecografía demuestra persistencia de la colección supraaponeurótica, por lo que se decide reiterar la punción evacuadora. En esta oportunidad se extrae líquido seropurulento, de moderada cantidad. Por el estado de la paciente se decide intervención quirúrgica con anestesia general. Se procede a extraer la malla supraaponeurótica a través de una incisión supraumbilical de forma parcial. La paciente cursa el posoperatorio sin complicaciones y se le da el alta hospitalaria con buena evolución.

En enero de 2023 la paciente acude a la consulta por presentar una tumoración supraumbilical de un mes de evolución que aumenta de tamaño con el esfuerzo y no se reduce con el reposo. En el examen físico se constata al nivel supraumbilical una tumoración no reducible dolorosa a la palpación compatible con hernia incisional M3. Se solicita tomografía axial computarizada volumétrica de la pared abdominal en la que se evidencia la presencia de un defecto en la línea media a nivel supraumbilical de 7 cm de diámetro con un saco que, en la maniobra de Valsalva, presenta contenido de asas de delgado y epiplón mayor (fig. 2).

Se decide tratamiento quirúrgico con preparación con neumoperitoneo progresivo preoperatorio a través de un catéter insertado por el radiólogo intervencionista (fig. 3). Una vez completada la insuflación de 7 litros de aire ambiental y con la preparación preoperatoria en condiciones asa I, se realiza el tratamiento quirúrgico.

Se abordó el abdomen con incisión de Ivo Pitanguy, una laboriosa disección del tejido celular subcutáneo hasta visualizar el saco eventrógeno, que se abre reduciendo su contenido. El defecto se trata con la técnica de Rives-Stoppa con malla de polipropileno de alto peso de 15 x 15 retromuscular (fig. 4). Durante el procedimiento se constata parte de la malla implantada en la REPA y restos no incorporados, por lo que se procede a su extirpación (figs. 5 y 6).

Se culmina el tratamiento con dermolipectomía, re inserción del ombligo y dos drenajes en el tejido celular subcutáneo, donde, además, se realizan puntos de Baroudi con el objetivo de disminuir el espacio de despegamiento (fig. 7). Se le da el alta a los 4 días, previa extracción de los drenajes.

A día de hoy mantiene una buena evolución sin complicaciones.

DISCUSIÓN

Hace varios años la cirugía de la diástasis de recto comenzó a realizarse de forma miniinvasiva con un procedimiento descrito por Juárez Muas que permitía restituir la línea media incluso en diástasis de gran tamaño con buenos resultados cosméticos, minimizando las morbilidades parietales y aumentando la calidad de vida, con gran impacto en la esfera psicológica de las pacientes.

Las complicaciones fueron prácticamente nulas. El autor no refirió seromas, hematomas ni infección protésica, a pesar del tan discutido lugar del implante protésico: el espacio preaponeurótico⁴.

Tiempo después, Medina publicó un procedimiento similar en el que la morbilidad posoperatoria se evaluó según la clasificación de Clavien-

Dindo, y la complicación más frecuentemente observada fue la presencia de seroma en la zona infraumbilical, por ser la zona más caudal. Esta complicación se presentó en el 48 % (20) de los pacientes en un grado leve (grado 1), sin repercusión clínica y con evolución espontánea. Solo en 6 (14 %) casos se requirió punción (grado 2) durante controles realizados en consultas externos. No se observó infección de la herida quirúrgica ni necrosis cutánea en ninguno de los pacientes operados. Cabe destacar que el implante de la prótesis varió entre el espacio preperitoneal y el preaponeurótico⁵.

Bezama en Chile refiere una técnica de su autoría, con anestesia locorreional y colocando la malla en el espacio preperitoneal, sin morbilidad intra- ni posoperatoria (hematoma, infección de la herida, seroma, etc.) ni tampoco mortalidad asociada a la técnica, en la que todos los pacientes fueron dados de alta el día de la operación (régimen de cirugía ambulatoria), sin ingreso hospitalario alguno⁶.

En la misma línea también se ha publicado otra opción laparoscópica conocida como MILOS por parte de Reinpold en 2013, pero que supone un proceso de gran complejidad y precisa un alto aprendizaje y tecnología⁷.

Uriarte y cols. concluyen, y a través de una búsqueda en PubMed, que ningún tratamiento ha demostrado superioridad, ya que todos muestran resultados excelentes, con recidivas cercanas al 0 % y sin morbilidad, lo que hace dudar de la veracidad de los estudios⁸.

En la misma línea, un reciente estudio multicéntrico, sobre 215 pacientes, describe al seroma como la complicación posoperatoria más frecuente (9.7 %), sin infección protésica ni recidiva⁹.

Es destacable la ausencia de complicaciones infecciosas referidas por estos autores, lo que podría constituir un gran beneficio para cada una de las técnicas propuestas como tratamiento de la diástasis de los rectos.

Cuando la infección protésica ocurre en un procedimiento quirúrgico la evolución de los pacientes está asociada al correcto manejo de la complicación y, sobre todo, a las terapias de conservación del implante para evitar la consecuencia más desagradable, la recidiva.

Es importante tratar de preservar la malla como medida inicial, pero creemos que deberían evitarse tratamientos crónicos, reiterados y poco eficaces, como curaciones locales, resecciones protésicas parciales y antibioticoterapia, que condenan al paciente a peregrinar por consultas externas y al aislamiento social, y proceder de forma temprana a la remoción, sobre todo si la presentación de la complicación es tardía y en prótesis de 400 cm² o más¹⁰.

La paciente presentada en este caso clínico refirió reiteradas consultas a su cirujano, recibió reiteradas punciones y se enfrentó a la más desagradable consecuencia: la recidiva, que fue tratada al año de su REPA. La evolución hasta la fecha es satisfactoria y sin signos de recurrencia.

Probablemente el tratamiento percutáneo del seroma, con punciones reiteradas, influyó en la infección protésica y en su posterior remoción ante el cuadro de sepsis que presentó la paciente. Sin embargo, no existe evidencia de que este procedimiento terapéutico, como así también el uso de drenajes en contacto con el implante protésico, sean determinantes para la infección de la malla.

Asimismo, una reciente publicación sobre el cambio de guantes y de instrumental en el cierre de la herida disminuyó ostensiblemente la aparición de infección del sitio quirúrgico¹¹.

CONCLUSIONES

Probablemente la infección protésica esté infravalorada por los autores que publican su experiencia con el tratamiento videoscópico de las

diastásis de los rectos. A pesar de esto, la REPA se presenta como una excelente opción terapéutica en el manejo de la diástasis de los rectos.

BIBLIOGRAFÍA

1. Sánchez VM, Abi-Haidar Y, Itani Kamal MF. Mesh Infection in Ventral Incisional Hernia Repair: Incidence, Contributing Factors, and Treatment. *Surg. Infect.* 2011;12(3):205-10.
2. Vázquez Mellado-Díaz A. Infection of Prosthetic repairs of ventral and inguinal hernias. *Cir Gen.* 2007; 29(3):230-4.
3. Astiz JM, Chau O, Beraudo M, Bergé S, Dunogent J. Malla infectada. *Rev Argent Cirg.* 1999;76(5):172-6.
4. Juárez Muas D, Verasay GF, García GM. Reparación endoscópica prefascial de la diastásis de los rectos: descripción de una nueva técnica. *Rev Hispanoam Hernia.* 2017;5(2):4751. DOI: 10.20960/rhh.33
5. Medina JP, Busnelli G, Cerutti R, Pirchi D. Tratamiento endoscópico subcutáneo de las diastásis de músculos rectos y de otros defectos de la línea media. *Rev Argent Cir.* 2019;111(1):E20-6. DOI: 10.25132/raac.v111.n1.1344.en
6. Bezama Murray JA. Técnica quirúrgica para reparar la diástasis de rectos asociada a hernia umbilical. Diez años de experiencia. *Rev Hispanoam Hernia.* 2017;5(2):52-6. DOI: 10.20960/rhh.34
7. Reinpold W. Neue Techniken in der Narben- und Bauchwandhernienchirurgie. *CHAZ.* 2013;14:331-7.
8. Uriarte Terán JI, Zorraquino González A, Pérez-de-Villareal Amilburu P, Gutiérrez Ferreras AI, Hierro-Olabarria Salgado L, Uriarte Vergara B, et al. Opciones terapéuticas en la diastásis de recto. Propuesta de algoritmo terapéutico. *Rev Hispanoam Hernia.* 2020;8(2):65-71. DOI: 10.20960/rhh.00215
9. Juárez Muas D, Palmisano E, Pou Santoja G, Cuccomarino S, González Higuera G, Mayo P, et al. Reparación endoscópica

preaponeurótica (REPA) como tratamiento de la diastásis de los músculos rectos asociada o no a hernias de la línea media. Estudio multicéntrico. Rev. Hispanoam Hernia. 2019;7(2):59-65. DOI: 10.20960/rhh.194

10. Cano C, Contreras M, Barrios D, Paredes M, Jerez M. Malla infectada. Tratamiento no conservador. Rev Argent Cirug. 2014;106(3):157-62.

11. Wollfhagen N, de Jonges S. Praticice of changing gloves and its effect on surgical-site infections. BJS. 2023,110(5):531-2. DOI: 10.1093/bjs/znad028

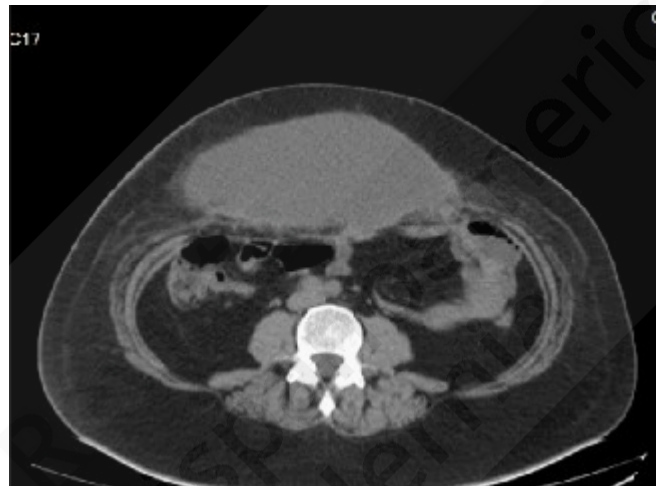


Figura 1. Imagen del seroma. Corte axial de la TAC.

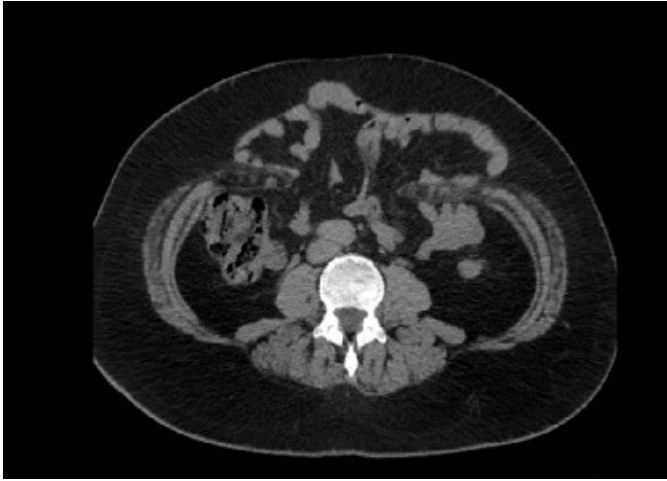

Figura 2. Defecto medial con asas intestinales. Corte axial de la TAC.

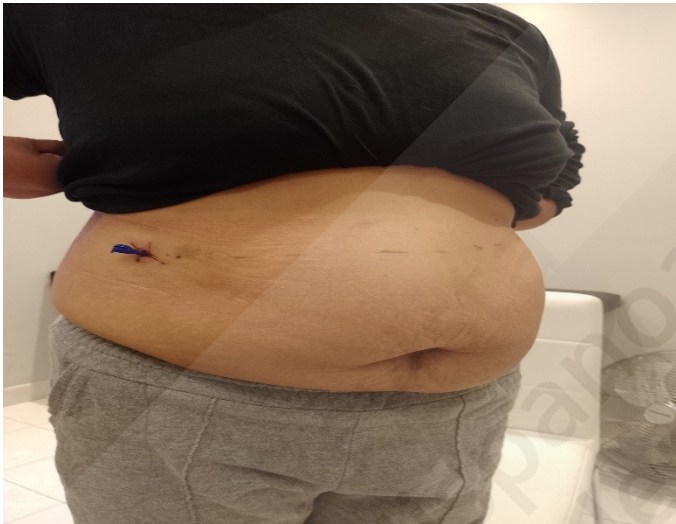

Figura 3. Catéter para neumoperitoneo preoperatorio.

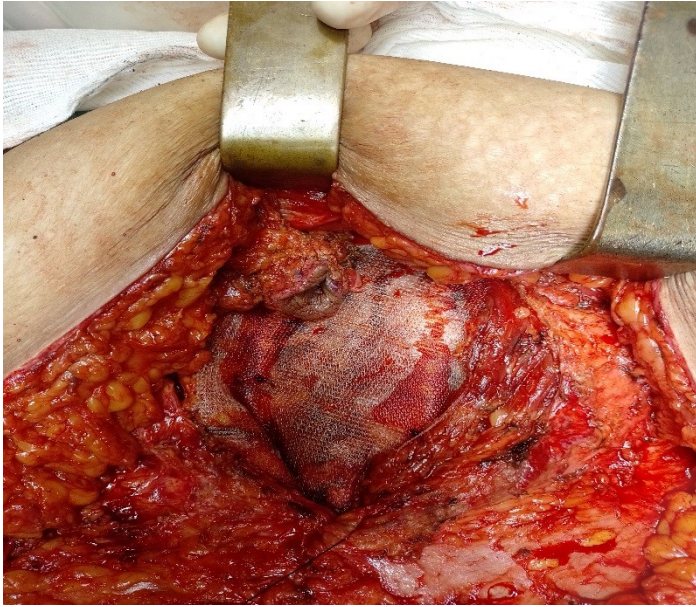


Figura 4. Malla de polipropileno retromuscular (Rives-Stoppa).

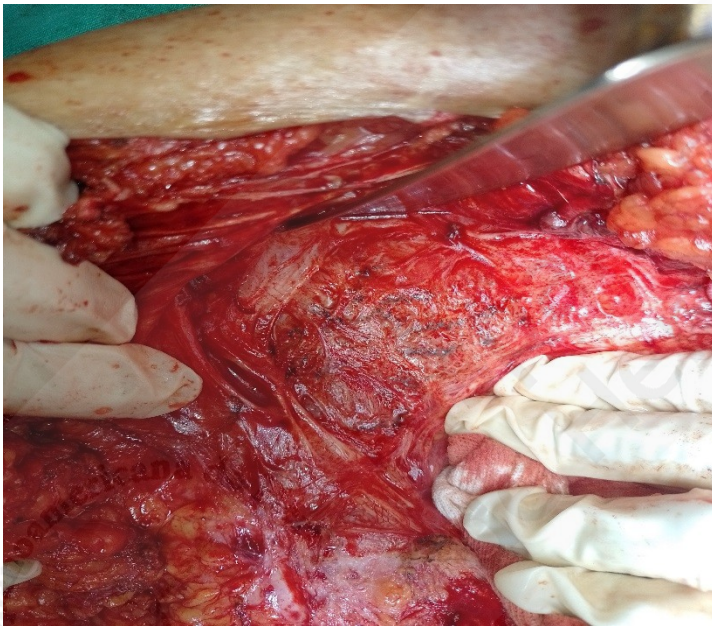


Figura 5. Malla de bajo peso incorporada (Ultrapro).

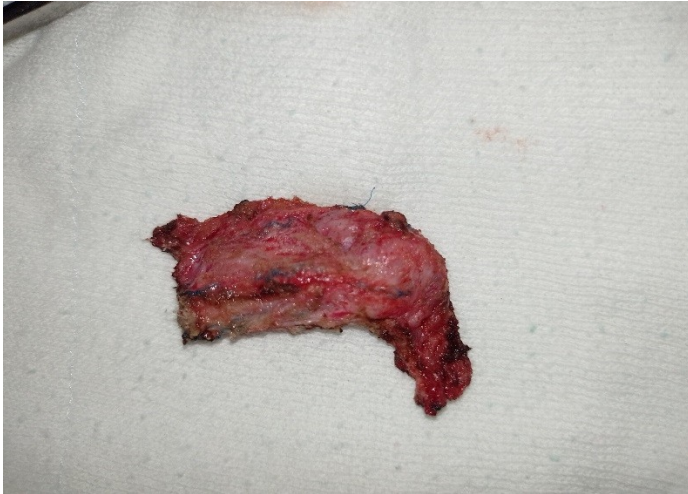

Figura 6. Resto de malla no incorporada explantada.

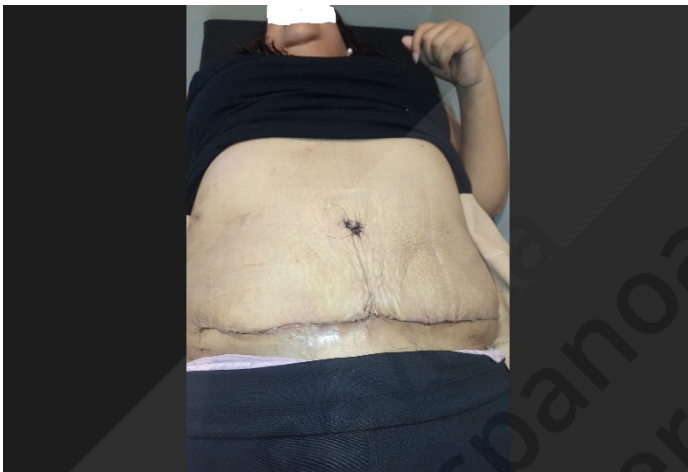

Figura 7. Dermolipectomía y reinsertión de cicatriz umbilical.