

Caso clínico

Hernia de Spiegel-Casseri asociada a hernia inguinal bilateral

Spiegel-Casseri hernia associated with bilateral inguinal hernia

Alesio E. López, Elías E. Ortega, Gustavo A. Nari, Eugenia de Elías, Flavia G. López

Servicio de Cirugía General. Hospital Tránsito Cáceres de Allende. Córdoba (Argentina)

Resumen

Introducción: La hernia de Spiegel-Casseri (HSC) es una entidad poco frecuente que representa hasta el 2 % de los defectos herniarios de la pared abdominal, aunque existe un subdiagnóstico, por lo que su frecuencia podría ser mayor. Su diagnóstico suele ser difícil e insospechado, con alto riesgo de incarceration y de estrangulación, y el tratamiento quirúrgico es obligatorio. La tomografía computarizada suele ser indispensable para su correcta valoración.

Caso clínico: Varón adulto con antecedentes de miastenia *gravis* de larga evolución que consulta por hernia inguinal bilateral y HSC izquierda. Debido a sus antecedentes se indica abordaje quirúrgico por vía abierta preperitoneal con colocación de malla de polipropileno y plastia de Lichtenstein para reparar los tres defectos. Durante el posoperatorio presenta un hematoma en saco abandonado que se trata con medidas conservadoras y que no requiere drenaje alguno.

Discusión: La mayoría de las series de casos notificados de HSC en la bibliografía muestra una incidencia variable de defectos concomitantes de la pared abdominal. En este caso, la miastenia *gravis*, una enfermedad crónica y debilitante, coincidió con la presencia de tres defectos parietales asociados y actuó como limitante para las opciones anestésicas y quirúrgicas. Si bien la HSC es una entidad poco frecuente y la asociación de otras hernias en el momento del diagnóstico es todavía menos frecuente, dicha asociación existe y debe tenerse en cuenta para lograr un óptimo tratamiento del paciente.

Recibido: 11-05-2021

Aceptado: 13-05-2021

Palabras clave:

Hernia de Spiegel-Casseri, hernia de la línea semilunar, miastenia *gravis*, hernia inguinal, cirugía.

Abstract

Introduction: Spiegel-Casseri's hernia (HSC) is an infrequent entity that represents about 2 % of abdominal wall herniary defects, but frequency could be increased due to its subdiagnosis. The diagnosis of HSC is usually difficult and unsuspected and it presents high risk of jamming and strangulation so its surgical management is imperative. A TC is essential for diagnosis.

Case report: Male, with pathological antecedents of myasthenia *gravis*, who consults about bilateral inguinal hernia and left Spiegel-Casseri's hernia. Due to his clinical history, an open preperitoneal surgical approach with Lichtenstein plastic to repair all the three defects is done. During the postoperative, he had a bruise on the dropped hernial sac, treated with conservative measures and control and didn't require drainage.

Discussion: Most series of notified cases of HSC in the literature show variable incidence of attendant abdominal wall's defects. In this case, myasthenia *gravis*, a chronic and weakening disease, prompted three associated parietal defects and limited anesthesiologist options and surgical approaches. HSC is an unusual entity and its association with others hernias even more, but it exists and must be taken into account to achieve an optimal treatment for the patient.

Keywords:

Spiegel-Casseri hernia, semilunar line hernia, myasthenia *gravis*, inguinal hernia, surgery.**Conflicto de intereses:** los autores declaran no tener conflictos de interés.

Autor para correspondencia: Alesio E. López. Servicio de Cirugía General. Hospital Tránsito Cáceres de Allende. Buchardo, 1250. Córdoba (Argentina)

Correo electrónico: alesiolopez31@gmail.com

López AE, Ortega EE, Nari GA, de Elías E, López FG. Hernia de Spiegel-Casseri asociada a hernia inguinal bilateral. Rev Hispanoam Hernia. 2023;11(4):171-174

INTRODUCCIÓN

La hernia de Spiegel-Casseri (HSC) es una entidad poco frecuente que representa hasta el 2 % de los defectos herniarios de la pared abdominal, aunque existe un subdiagnóstico, con lo que su frecuencia podría ser mayor de lo publicado¹. En el siglo XVII, Giulius C. Casseri (1552-1616) dibujó la línea semilunar por primera vez, aunque su obra se publicó en 1632 junto al texto de su sucesor, Adriaan van der Spiegel, por lo que se asocia erróneamente dicha hernia a un solo autor. En 1742, Le Dran publicó su tratado en el que describió por primera vez las hernias de la línea semilunar, a las que denominó *ventrales*². Consideramos que las aportaciones de Casseri deben tomarse en cuenta, por lo que denominamos a estos defectos como hernias de Spiegel-Casseri.

La HSC se debe a una debilidad en la aponeurosis situada entre la línea semilunar y el borde externo del músculo recto, que se extiende desde el reborde costal hasta el pubis. La mayoría se presenta en el cinturón de Spangen, región definida por dos líneas paralelas: una inferior, que se extiende entre las espinas ilíacas superiores, y otra imaginaria, ubicada a 6 cm por encima de la anterior³. Su presentación se ha descrito en todas las edades, pero predomina en la población adulta y en mujeres.

El diagnóstico de este proceso suele ser difícil e insospechado, por lo que presenta un alto riesgo de encarcelación y de estrangulación⁴. El tratamiento quirúrgico tradicional es el abordaje abierto con cierre del defecto asociado a la colocación de una malla⁵. Sin embargo, desde la llegada de la cirugía laparoscópica se han descrito múltiples procedimientos, abdominales (TAPP) y extraperitoneales (TEP), y hoy en día se tiende a elegir este abordaje para reparar el defecto. Las series publicadas de HSC describen un porcentaje variable de otros defectos herniarios asociados al momento de su diagnóstico^{1,3-5}.

Presentamos el raro caso de un paciente con HSC asociada a una hernia inguinal bilateral.

CASO CLÍNICO

Un hombre de 60 años con antecedentes de miastenia *gravis* de larga duración consulta por una hernia inguinoescrotal derecha gigante, dolor inguinal izquierdo y tumoración en el flanco homolateral. Durante el examen físico se objetiva una hernia inguinoescrotal derecha con contenido visceral, una hernia inguinal izquierda indirecta y se sospecha de otra HSC homolateral. Se solicita tomografía (TC) abdominal que descubre una gran hernia inguinal derecha que contiene epiplón, ciego e íleon, además de la hernia inguinal izquierda con contenido graso preperitoneal y una HSC homolateral ocupada por epiplón mayor, un borde antimesentérico de sigmoides en su interior y un anillo del defecto de 4 cm de diámetro (fig. 1).

Se solicita la valoración cardiovascular y anestésica por el antecedente de miastenia *gravis*, que recomienda la valoración de un procedimiento regional como primera instancia. Se plantea la resolución de todos los defectos en una misma operación mediante anestesia raquídea.

En la cirugía se realiza una incisión vertical pararectal izquierda sobre defecto de HSC en la que se confirma el anillo de 5 cm

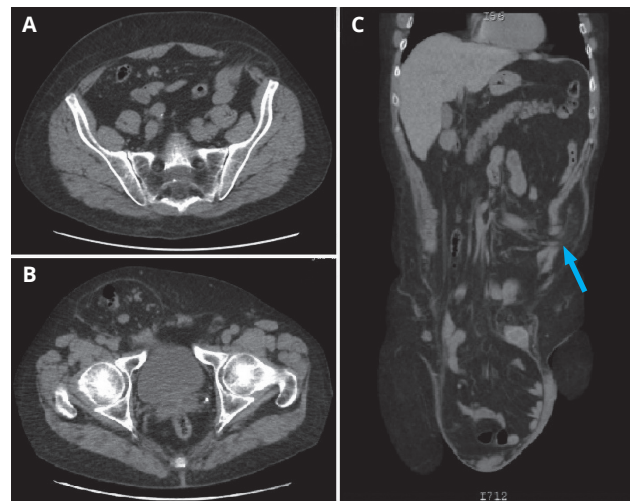


Figura 1. TC de abdomen y de pelvis. A. Hernia de Spiegel-Casseri izquierda con su forma típica de hongo. B. Hernia inguinal bilateral. C. Hernia inguinoescrotal derecha y de Spiegel-Casseri (flecha azul).

de diámetro con un saco ocupado por sigma y epiplón, que se individualiza mediante lisis con tijera. Se realiza una amplia disección preperitoneal distal hasta el ligamento de Cooper homolateral y una tracción del deferente y de los vasos y de la hernia indirecta se reduce la grasa preperitoneal. Se realiza plastia preperitoneal con malla de polipropileno de 15 × 15 centímetros que se extiende ampliamente desde el ligamento de Cooper y se fija con material monofilamento absorbible ultralento, sobrepasando el defecto lateral (fig. 2).

Sobre el lado derecho se realiza la técnica de Lichtenstein con malla de 10 × 12 cm tras sección y abandono del saco distal. El posoperatorio transcurre con buena evolución y sin complicaciones. Se procede al alta hospitalaria en 48 horas y en el control a los 10 días se presenta una pequeña colección líquida en la bolsa escrotal derecha. Se solicita ecografía que confirma la colección líquida organizada compatible con hematoma de 7 × 8 cm. Se indican analgésicos y conducta expectante con controles ambulatorios. Se resuelve a los 21 días sin que sea necesaria su evacuación. El seguimiento a seis meses no demuestra recidivas.

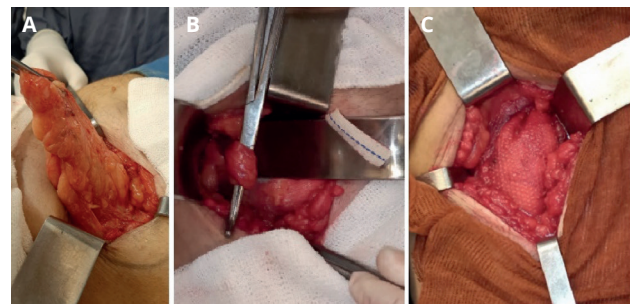


Figura 2. Imágenes quirúrgicas. A. Hernia de Spiegel-Casseri. B. Tracción de los elementos que conformaran el cordón espermático desde el plano preperitoneal. C. Plastia preperitoneal cubriendo la región inguinal izquierda y la hernia de Spiegel-Casseri.

DISCUSIÓN

La HSC es una entidad infrecuente y de difícil diagnóstico. Su presencia se sospecha poco debido a su desarrollo intersticial sin sobrepasar la aponeurosis del músculo oblicuo externo, donde adopta la forma de un hongo. Se presenta con dolor inespecífico y una protrusión poco visible o palpable⁶. La herniogénesis todavía no se conoce bien. Puede responder a causas congénitas o adquiridas y existen múltiples teorías que han intentado explicarla. Entre las más destacadas se encuentran la de Zimmermann y cols., que postulan el paralelismo de las fibras musculares del transverso y del oblicuo interno, o la teoría vasculonerviosa propuesta por Sir Astley Cooper en 1804, en la que el origen respondería a la perforación vascular de la aponeurosis por ramas de la epigástrica inferior y de los nervios perforantes de los últimos ramos intercostales. También se han propuesto causas embriológicas, traumáticas, por envejecimiento, por aumento de la presión abdominal y otras que responden a puntos anatómicos de debilidad^{7,8}.

La incidencia de HSC es mayor en la población adulta, aunque se han descrito en todas las edades, incluso en neonatos. Webber y cols. notificaron, sobre 101 pacientes adultos tratados, una relación mujer-hombre de 2:1, con una edad media de 64 años y una escasa predominancia de lateralidad izquierda¹. En la población menor de 16 años, que representa el 3 % de todas las HSC notificadas, Moles-Morenilla y cols. informaron, sobre 33 casos, una edad media de 3 años y un amplio predominio en el sexo masculino, de defecto principalmente asociado a criptorquidia⁹.

Ante la sospecha clínica de esta entidad, la ecografía es de utilidad, accesible y económica, aunque la TC es superior, ya que aporta datos como el tamaño del defecto, las características del saco y de su contenido, las relaciones anatómicas y no es operador dependiente, lo que la convierte en la prueba de elección¹⁰⁻¹². A pesar de los grandes aportes de la ecografía y de la TC, existe un pequeño grupo de pacientes con HSC sintomáticos y estudios normales de imagen en el que el diagnóstico se confirma solo en la exploración quirúrgica¹.

La rigidez del anillo hace que la incidencia de complicaciones agudas sea alta y se reporta un riesgo del 24-27 % para la incarceration y de hasta un 14 % de estrangulación⁶. Los órganos más frecuentemente comprometidos son el intestino delgado, el epiplón y el colon, aunque con menor frecuencia se ha informado de casos con compromiso gástrico, apendicular, apéndice epiloico, etc.^{7,10,13}.

El tratamiento tradicional de la HSC es la cirugía por abordaje abierto con cierre del defecto, asociando o no la colocación de una malla⁵. En 1992 Carter y Mises realizaron la primera reparación laparoscópica por vía TAPP¹⁴, y en 1999 Moreno Egea publicó la primera reparación por abordaje TEP¹⁵. Desde entonces, múltiples estudios han demostrado los beneficios de estos abordajes frente a la vía abierta, aunque, según Donovan y cols. en 2021¹⁶, la TAPP y TEP no han mostrado diferencias. En nuestro caso, debido a los antecedentes del paciente, a los defectos asociados y a la falta de experiencia en el abordaje TEP, nos vimos limitados a la resolución del caso por abordaje abierto.

La mayoría de las series de la bibliografía muestra una incidencia variable de defectos concomitantes de la pared abdominal al momento del diagnóstico o del tratamiento de las primeras.

En este caso particular, la miastenia *gravis* como enfermedad crónica y debilitante podría haber favorecido el desarrollo de múltiples defectos parietales asociados. Webber notificó, en una serie de 101 casos de HSC, 4 hernias asociadas de distinta localización¹. También Larson encontró 2 pacientes con hernia inguinal asociada sobre una población estudiada de 81 casos (tabla 1).

La asociación de otros defectos parietales ante la presencia de una HSC tiene una incidencia variable y escasamente notificada. Además, en la mayoría de los casos, el hallazgo de un segundo defecto fue ocasional y principalmente encontrado por el acceso laparoscópico, por lo que debe hacerse hincapié en la pesquisa de estos defectos, tanto en el preoperatorio como durante la operación. Las enfermedades debilitantes, como la miastenia *gravis*, favorecen la asociación de hernias, lo que fue la justificación de nuestro caso.

Podemos concluir que, si bien la HSC es una entidad poco frecuente y la asociación de otras hernias en el momento del diagnóstico es todavía menos frecuente, dicha asociación existe, debe sospecharse ante enfermedades debilitantes como la miastenia *gravis* y debe tenerse en cuenta para lograr un óptimo tratamiento del paciente.

Tabla I. Principales notificaciones de HSC con asociación de otros defectos

Autor/año	HSC (n)	Hernia asociada (n)
Guirao Manzano (2000)	9	Inguinal (1)
Larson (2002)	81	Inguinal (2)
Ruiz de la Hermosa (2010)	39	Inguinal (5) Umbilical (4)
Moles-Morenilla (2010)	33	Umbilical (2) Inguinal (5)
Webber (2017)	101	Femoral (1) Umbilical (1) Inguinal (2)

HSC: Hernia de Spiegel-Casseri; n: número de casos.

BIBLIOGRAFÍA

- Webber V, Low C, Skipworth R, Kumar S, Beaux A, Tulloh B. Contemporary thoughts on the management of spigelian hernia. *Hernia*. 2017;21(3):355-61. DOI: 10.1007/s10029-017-1579-x
- Moreno Egea A. Investigación histórica de las hernias laterales de la pared abdominal. *Rev Chi Cir*. 2015;67(1):93-101. DOI: 10.4067/S0718-40262015000100016
- Ruiz de la Hermosa A, Amunategui Prats I, Machado Liendo P, Nevárez Noboa F, Muñoz Calero A. Hernias de Spiegel. Nuestra experiencia y revisión de la literatura. *Rev Esp Enferm Dig*. 2010;102(10):583-6.
- Larson D, Farley D. Spigelian Hernias. Repair and outcome for 81 patients. *World J Surg*. 2002;25:1277-81. DOI: 10.1007/s00268-002-6605-0

5. Guirao Manzano J, Mansilla Molina D, Pérez Folques J, Civera Muñoz J, Vázquez Ruiz J, Falomir Gil G, et al. Tratamiento de la Hernia de Spiegel con mallas de polipropileno. Nuevo enfoque terapéutico. *Cir Esp.* 2000;67(2):192-5.
6. Rankin A, Kostusiak M, Sokker A. Spigelian Hernia: case series and review of the literature. *Visc Med.* 2019;35:133-6. DOI: 10.1159/000494280
7. Machado F, Calle C, López F. Hernia de Spiegel como causa de obstrucción intestinal: abordaje laparoscópico. *Rev Hispanoam Hernia.* 2019;7(2):72-5. DOI: 10.20960/rhh.184
8. Moreno Egea A. Hernia de Spiegel. En: Carbonell Tatay F, Moreno Egea A, editores. *Eventraciones. Otras hernias de pared y cavidad abdominal.* 1.ª ed. Valencia: Editorial Peyma; 2012.
9. Morenilla Moles L, Sánchez Blanco M, Galindo Galindo A, Márquez Muñoz M, Recio Moyano G, Gómez Rubio D. Hernia de Spiegel en la infancia. Una revisión de 40 hernias de la literatura. *RAPD Online.* 2010;33(1).
10. Rupit Serrano M, Jaime Limón A, Palacio Vélez F. Obstrucción Intestinal secundaria a hernia de Spiegel estrangulada con contenido de íleon terminal, apéndice cecal, ciego y colon ascendente. Reporte de un caso. *Ciruj Gen.* 2017;39(3):157-63. DOI: 10.35366/77029
11. Gough V, Vella M. Timely computed tomography scan diagnoses spigelian hernia: a case study. *Ann R Coll Surg Engl.* 2009;91(8):W9-10. DOI: 10.1308/147870809X450629
12. Ye Z, Wang MJ, Bai LF, Zhuang HX, Zhuang W. Spigelian hernia in the right upper abdominal wall: a case report. *BMC Surg.* 2018;18(1):109. DOI: 10.1186/s12893-018-0449-5
13. Melero Abellán A, Motos Micó J, Gumbau Puchol V, Noguera Aguilar F, Roig Vila J. Apendicitis epiploica en hernia de Spiegel incarcerada. *Rev Hispanoam Hernia.* 2013;1(4):165-6. DOI: 10.1016/j.rehah.2013.07.001
14. Carter JE, Mizes C. Laparoscopic diagnosis, and repair of spigelian hernia: report of a case and technique. *Am J Obstet Gynecol.* 1992;167:77-8. DOI: 10.1016/S0002-9378(11)91630-5
15. Moreno Egea A, Torralba JA, Aguayo JL. Totally extraperitoneal laparoscopic repair of spigelian hernia. *Eur J Coeliosurg.* 1999;32:83-4.
16. Donovan K, Denham M, Kuchta K, Carbray J, Ujiki M, Linn J, et al. Laparoscopic totally extraperitoneal and transabdominal preperitoneal approaches are equally effective for spigelian hernia repair. *Surg Endosc.* 2021;35(4):1827-33. DOI: 10.1007/s00464-020-07582-9