



ELSEVIER

Revista Hispanoamericana de Hernia

www.elsevier.es/rehah


Original

La «invasividad» de las técnicas quirúrgicas en el tratamiento de las hernias de la región inguinal



David Dávila Dorta*

Sección de Cirugía Esofagogastrica, Obesidad Mórbida y Pared Abdominal Compleja, Servicio de Cirugía General y Digestivo, Consorcio Hospital General Universitario, Cirugía General y Digestivo, Hospital 9 de Octubre (Grupo NISA), Valencia (España)

INFORMACIÓN DEL ARTÍCULO

Historia del artículo:

Recibido el 19 de mayo de 2016

Aceptado el 23 de mayo de 2016

On-line el 2 de julio de 2016

Palabras clave:

Técnicas quirúrgicas en la hernia inguinal
Técnicas invasivas y miniinvasivas en la hernia inguinal
Respuesta inflamatoria después de hernioplastia inguinal abierta
Respuesta inflamatoria después de cirugía laparoscópica de la hernia inguinal

R E S U M E N

La evolución histórica de las técnicas hernioplásticas inguinales se ha caracterizado, entre otros motivos, por la progresiva reducción de la agresividad de los abordajes. Estos pueden ser invasivos, miniinvasivos y mínimamente invasivos, según la dimensión de la incisión. Con frecuencia, por una confusión perceptivo-conceptual, la agresividad incisional se confunde con la generada por la disección tisular de la ingle, extendiendo y entendiendo el concepto de miniagresividad del abordaje al producido por el traumatismo global de la técnica (el incisional más el disectivo), lo que constituye un error, más patente en determinadas técnicas (desde el abordaje extenso en la técnica de Stoppa a los mínimos en las técnicas videoscópicas, conceptuadas como técnicas mínimamente invasivas y muy poco agresivas, cuando el campo quirúrgico es objetivamente demostrativo de una extensa disección agresiva).

Para evaluar las variaciones del traumatismo global que generan las técnicas quirúrgicas de las hernias, se aporta una clasificación original de las técnicas hernioplásticas con arreglo a la dimensión (cuantitativa) de la incisión (maxi-, normo- o miniinvasiva), y la extensión (cualitativa) de la disección tisular (mini-, normo- o maxidisectiva).

Con ella es posible tipificar cada técnica en el grupo correspondiente, de manera que a través de los tipos y grupos de técnicas en la clasificación el cirujano puede conocer con una aproximación objetiva y real el daño tisular global generado por cada técnica y, simultáneamente, disponer de una información añadida que le facilite en este sentido la decisión para elegir el tipo de hernioplastia que considere más apropiado.

© 2016 Sociedad Hispanoamericana de Hernia. Publicado por Elsevier España, S.L.U. Este es un artículo Open Access bajo la licencia CC BY-NC-ND (<http://creativecommons.org/licenses/by-nc-nd/4.0/>).

Invasiveness of surgical procedures for inguinal hernia repair

A B S T R A C T

Developments in inguinal hernioplasty techniques have sought, among other factors, to reduce the aggressiveness of the surgical approach. Thus, access may be invasive, miniinvasive or minimally invasive according to incision size. However, the concept of surgical

Keywords:

Surgical techniques in inguinal hernia

* C/ Micer Mascó, portal 9, planta 10.^a, puerta 19, 46010 Valencia (España). Teléfono: 670 365 382.

Correo electrónico: ddavila@sohah.org

<http://dx.doi.org/10.1016/j.rehah.2016.05.003>

2255-2677/© 2016 Sociedad Hispanoamericana de Hernia. Publicado por Elsevier España, S.L.U. Este es un artículo Open Access bajo la licencia CC BY-NC-ND (<http://creativecommons.org/licenses/by-nc-nd/4.0/>).

Invasive and miniinvasive techniques in inguinal hernia
 Inflammatory response to open inguinal hernia repair
 Inflammatory response to laparoscopic inguinal hernia repair

aggression is often erroneously interpreted as the insult produced by the route of tissue access without considering the impact of the tissue dissection produced in the groin area. This misleading interpretation has been more obvious for some techniques ranging from the extensive approach of the Stoppa technique to the minimal approaches of today's videoscopic techniques. Thus, these videoscopic techniques have been interpreted and described as minimally invasive and scarcely aggressive while there is little argument that the surgical field they create is one of extensive aggressive tissue dissection.

To assess the general surgical insult produced by a hernia repair technique, this study proposes the classification of these techniques according both to the size (quantitative) of the surgical access incision (as maxi-, normo- or miniinvasive), and the extension (qualitative) of tissue dissection produced (as mini-, normo- or maxidissective).

Using this system, each technique can be classified so that the surgeon will have a real objective idea of the overall tissue damage a given procedure will induce. This additional information will help in choosing the most appropriate hernioplasty method in each case.

© 2016 Sociedad Hispanoamericana de Hernia. Published by Elsevier España, S.L.U. This is an open access article under the CC BY-NC-ND license (<http://creativecommons.org/licenses/by-nc-nd/4.0/>).

Introducción

Desde hace tiempo se vienen empleando los términos «miniinvasivo/a» o «mínimamente invasivo/a» como expresiones diminutivas deducidas de los vocablos «invasividad», «invasivo/a», empleados en radiología, cardiología, urología, ginecología, etc., y cuyo significado, según el diccionario de la Real Academia Española¹, es: «Que invade o tiene la capacidad de invadir. Que obliga a penetrar en el cuerpo mediante una incisión en la piel o a introducir en él un instrumento o material extraño al organismo». Estos términos son utilizados también en nuestra especialidad, cirugía general y del aparato digestivo, relacionados con la dimensión de la incisión practicada en la pared abdominal para tratar una patología de la propia pared o en la cavidad abdominal.

Con la aparición de la cirugía videoasistida laparoscópica y endoscópica se produjo un cambio terminológico para las incisiones muy cortas («miniincisiones»); ocasionalmente, solo una², adaptada a los diseños instrumentales *ad hoc* para realizar las mismas operaciones que en cirugía abierta –casi todas– a través de dichos accesos –puertos–, mucho menos agresivos para la pared abdominal, es la denominada cirugía «miniinvasiva» o «mínimamente invasiva».

Sin embargo, en la cirugía de la hernia inguinal, esta terminología se interpreta coloquialmente, en bastantes ocasiones, de forma inexacta al intuir o imaginar que la diferencia entre una técnica «invasiva» y una «mini-» o «mínimamente invasiva» radica no solo en la extensa o corta dimensión de la herida, sino en la amplia o limitada disección de los tejidos inguinales subyacentes. Esta es una interpretación generada por una confusión perceptivo-conceptual entre ambos vocablos, abordaje y disección, al interpretarlos conjuntamente, mezclados, para la técnica «invasiva» o la «mínimamente invasiva», cuando en realidad son dos conceptos objetivamente diferentes por sus respectivas y distintas percepciones técnico-quirúrgicas que las definen e identifican, como se refleja en la propia historia evolutiva de la cirugía herniaria.

Breve sinopsis sobre percepción de la invasividad en la evolución histórica de la cirugía herniaria

Desde los primitivos abordajes inguinales «ortodoxos» iniciados por Annadale³ en 1876 en el espacio preperitoneal y por Bassini⁴ en 1887 en el espacio inguinal anterior, se han publicado decenas de técnicas hernioplásticas derivadas de ellas, con la pretensión de mejorar sus resultados realizando modificaciones técnico-anatómicas, sin o con prótesis añadida, por vía anterior⁵⁻¹¹ y por vía posterior¹²⁻²¹. En esta evolución se percibe una búsqueda secuencial de cambios técnicos con la finalidad de reducir las primitivas tasas de mortalidad e infecciones, y posteriormente de hematomas, recidivas, dolor posoperatorio y de la «invasividad», para mejorar la confortabilidad y el bienestar posoperatorio. Dichos objetivos han sido alcanzados en gran parte por el mayor dominio técnico-quirúrgico de la ingle, el empleo casi sistemático de prótesis, y de abordajes y disecciones más limitadas y menos agresivas por cualquiera de las vías empleadas, sin aumentar la tasa de recidivas ni del dolor posoperatorio.

El punto de inflexión de esa tendencia evolutiva de los objetivos y resultados fue propiciado, fundamentalmente, por las «olvidadas» técnicas de Zagdoun⁵ –hernioplastia por vía anterior reforzada con una prótesis de perfil adaptado al suelo inguinal y al cordón espermático– y de Usher⁸, demostrando que la prótesis, además de reforzar, elimina la tensión en la plastia («without tension», Usher dixit). Estos modelos técnicos servirán décadas después para que la auténtica técnica original de Lichtenstein –tapón en hernias femorales o en recidivadas²², y concretamente su «réplica»⁹ de la de Zagdoun^{5,23}– se emplee mayoritariamente durante más de dos décadas por la comunidad quirúrgica internacional como técnica paradigmática entre las más eficientes y efectivas sin tensión (*tensión free*), desplazando casi definitivamente a las hernioplastias sin prótesis al uso^{4,6,7,13} hasta la aparición de la técnica de Rutkow-Robbins¹¹, ofertada como equivalente y con una notable prevalencia a la saga de la Lichtenstein⁹.

Sin embargo, en la actualidad no existe consenso sobre cuál es la mejor técnica para la reparación de la hernia inguinal, ni qué tipo de abordaje es el más idóneo (anterior, posterior abierto o videoscópico²⁴), aunque la bibliografía señala como técnicas de referencia más utilizadas las dos opciones de la vía anterior^{9,11}. Dicha prevalencia está compartida, a distancia de ellas, por otras novedosas opciones técnicas diseñadas para intentar disminuir, aún más, el dolor posoperatorio y mejorar la confortabilidad, limitando el grado de invasividad de los abordajes y de la agresividad de la disección. En cirugía abierta, empleando incisiones más cortas («miniinvasivas»)¹⁷⁻¹⁹ que las empleadas en las técnicas «clásicas»^{4,7,9-15}, y en cirugía videoscópica, con incisiones pequeñas, «mínimamente invasivas», a través de las que colocan la prótesis a modo de «parche» retroinguinal intraperitoneal (IPOM²⁵), disecan los tejidos inguinales por el acceso transabdominopreperitoneal (TAPP²⁰) o emplean la vía extraperitoneal-preperitoneal (TEP²¹). Estas dos últimas técnicas quedan reconocidas de vanguardia por la tecnología mínimamente invasiva y los resultados obtenidos²⁴, pero no por la extensa y profunda disección preperitoneal «omitida» como tal en la bibliografía, pero objetiva y claramente percibida en cualquier vídeo.

Percepción de la invasividad del abordaje y de la extensión de la disección en la cirugía de la hernia inguinal

Admitidos los términos y conceptos objetivos de cirugía «miniinvasiva» o «mínimamente invasiva» en la cirugía de la hernia inguinal, cuando los abordajes son menores de 5 cm de longitud^{2,17-21}, estaremos autorizados a reconocer, convenir y adoptar de forma convencional los otros dos términos adjetivados y diferenciales de los anteriores: el de hernioplastia «normoinvasiva» para los abordajes entre 5 y 10 cm de longitud, y de hernioplastia «maxiinvasiva», cuando la invasividad incisional supera los 10 cm.

Dichas variables («mini-, normo- y maxiinvasivas») reflejan de forma intuitiva, objetiva y cuantitativa el grado de «agresión» a la pared inguinal que produce la incisión en cada técnica. Sin embargo, como el concepto de «invasividad» se aplica en función del tamaño de la incisión, solo aporta una información parcial de la «agresión tisular global» a la ingle producida por la técnica empleada, es decir, no traduce el «daño» que producen las maniobras de disección en el espacio inguinocrural abordado por cualquiera de las vías elegidas. Este daño disectivo resulta difícil de cuantificar pero fácil de intuir, objetivar y cualificar en la medida en que el cirujano conoce y observa, con notable aproximación «tridimensional», la extensión y profundidad macroscópica alcanzada en la disección por cualquiera de las vías de abordaje y técnicas empleadas.

Conocida la variabilidad de opciones hernioplásticas existentes, ¿cómo podríamos aproximarnos para conocer y reconocer de forma práctica qué invasividad y agresividad disectiva genera cada opción técnica por vía anterior, posterior abierta o videoscópica? Además, ¿cómo se podría cuantificar la invasividad y cualificar la disección tisular para obtener una dimensión aproximada del «daño global inguinal» producido por las técnicas de la cirugía herniaria?

Tabla 1 – Clasificación de las técnicas hernioplásticas inguinales por la invasividad y la disección

Tipo	Dimensión de la invasividad	Extensión de la disección
Tipo I	Maxiinvasivas Cheatle ¹² , Rives ²⁶ , Wantz ¹⁵ , Stoppa ¹⁴ ...	Maxidisectivas
Tipo II	Normoinvasivas	Normodisectivas
IIa	Técnicas por vía anterior Bassini ⁴ , Zagdoun ⁵ , McVay ⁶ , Shouldice ⁷ , Usher ⁸ , Lichtenstein ⁹ , Rutkow-Robbins ¹¹ , Gilbert-PHS ²⁷ ...	
IIb	Técnicas por vía anterior transinguinopreperitoneal Berliner ²⁸ , Shumpelick ²⁹ , Pélissier ³⁰ ...	
IIc	Técnicas por vía posterior preperitoneal abierta Nyhus ³¹ , Dávila ¹⁶ ...	
Tipo III	Mini/minimamente invasivas	Mini-, normo-, maxidisectivas
IIIa	Técnicas miniinvasivas Lichtenstein ²² , Gilbert ¹⁰ , IPOM ²⁵ ...	Minidisectivas
IIIb	Técnicas miniinvasivas Ugahary ¹⁷ , Kugel ¹⁸ , ONSTEP ¹⁹ ...	Normodisectivas
IIIc	Técnicas mínimamente invasivas TAPP ²⁰ , TEP ²¹ , SILS ² ...	Maxidisectivas

Basándonos, pues, en la magnitud de la «invasividad» y de la extensión de la «disección», macroscópicamente objetivables en cada técnica, se presenta una clasificación convencional, inédita, lógica y práctica cuyo objetivo no es, ni se pretende en modo alguno, sumarla a las conocidas clasificaciones de las hernias inguinales por todos conocidas según el tipo anatómico de la hernia, el calibre del orificio o el tamaño de la protrusión en la pared inguinal, sino que nace con un objetivo distinto: que el cirujano conciba, identifique y evalúe ambas variables (invasividad y disección) y asigne la opción técnica que pretende utilizar al tipo de hernia correspondiente de la clasificación que se expone en la [tabla 1](#), fundamentada en esas dos variables objetivables:

1. Una magnitud cuantitativa del nivel de daño anatómico percibido por el abordaje «invasivo, miniinvasivo o mínimamente invasivo» directamente evaluable por la longitud de la incisión.
2. Una magnitud cuantitativa de la extensión y profundidad de la disección percibida, macroscópicamente, por el grado de agresión tisular en el espacio anatómico inguinal para tratar el saco herniario y reconstruir la pared, sin o con prótesis.

Clasificación de las técnicas hernioplásticas según la invasividad y la disección tisular

Tipo I: Técnicas maxiinvasivas-maxidisectivas

Son técnicas cuyas incisiones superan normalmente los 10 cm de longitud, y las disecciones retroinguinales, siempre preperitoneales, son muy extensas, lo que las sitúan en la máxima

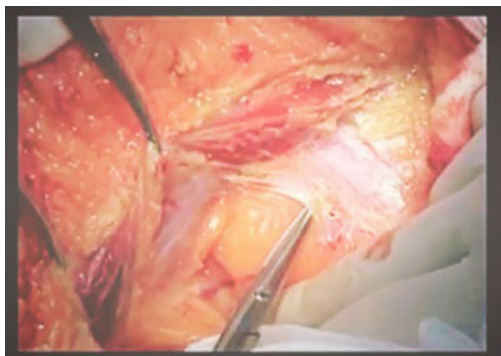


Figura 1 – Tipo I: Técnica maxiinvasiva y maxidisectiva. Vía preperitoneal. Técnica de Stoppa.

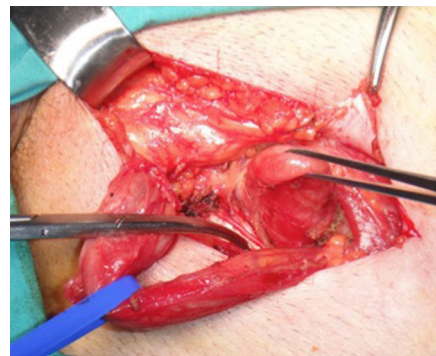


Figura 2 – Tipo II, grupo IIA: Técnica normoinvasiva y normodisectiva. Vía anterior. Técnica de Zagdoun-Lichtenstein.

expresión del daño disectivo tisular entre todas las técnicas hernioplásticas.

Entre ellas, destaca la clásica técnica de Cheattle¹², cuyo acceso es por línea media infraumbilical. Rechaza los músculos recto anterior y piramidal y la pared lateral de la vejiga, para ampliar el acceso a la disección del espacio preperitoneal retroinguinal, donde se trata el saco y repara el orificio herniario suturando la cintilla al ligamento de Cooper para reparar el orificio femoral. En la técnica de Rives²⁶ también se aborda por línea media infraumbilical siguiendo una disección similar a la anterior, lo suficientemente extensa para desplegar una prótesis de 15 × 15 cm con una hendidura vertical en «corbata» para el cordón espermático, siendo fijada con múltiples puntos a las estructuras anatómicas disecadas y a la pared posterior. Otra técnica, la de Wantz¹⁵, incide transversalmente la piel suprainguinal lateral y la hoja anterior del músculo recto, extendida lateralmente a la musculatura ancha con sus respectivas aponeurosis, para acceder de forma extensa y profunda al espacio preperitoneal. Identificado y tratado el saco herniario, se coloca la prótesis de 15 × 15 cm cubriendo el saco visceral expuesto, como un «hemi-Stoppa», y se la asciende adosada a la pared posterior, parietalizando el cordón espermático. Queda protegida por la sutura de la amplia brecha de la musculatura ancha y la aponeurosis del músculo recto. En la técnica de Stoppa¹⁴, el abordaje al espacio preperitoneal bilateral se realiza por una incisión media infraumbilical larga (fig. 1) seguida de la disección retromusculorrectal bilateral hasta alcanzar los espacios inguinorretropúbicos, desde los músculos psoas y las espinas ilíacas antero-superiores hasta el pubis, exponiendo los espacios vasculares y espacios de Bogros y Retzius, para tratar los sacos herniarios y permitir el amplio despliegue y adaptación de una prótesis «gigante», de al menos 20 × 30 cm, desde los ligamentos de Cooper hasta la zona yuxtaumbilical, y lateralmente extendida hasta ambas correderas parietocólicas extraperitoneales, cubriendo así al amplio saco visceral expuesto que, finalmente, queda protegido por la prótesis y por la sutura aponeurótica de la línea media.

La disección inguinal percibida en las técnicas del tipo I es de amplia extensión y profundidad, con una mayor agresividad en la técnica de Stoppa por la bilateralidad que la caracteriza.

Tipo II: Técnicas normoinvasivas-normodisectivas

En este tipo de técnicas las incisiones son de tamaño «moderado», de 5-10 cm de longitud, suficiente para realizar una disección inguinal perceptivamente bastante menos agresiva que en las técnicas previas del tipo I, y son hernias abordables a través de tres posibles vías de acceso:

Ia: Técnicas por vía anterior

Es el abordaje más empleado internacionalmente. La incisión de la piel suele ser paralela al pliegue inguinal, y de forma similar, en la subyacente aponeurosis del oblicuo mayor. A través de ella, siempre en el espacio inguinal anterior, se inicia la disección del sector preinguinal del cordón espermático (en ocasiones hasta el teste). Unas opciones técnicas intentan respetar el músculo cremáster, mientras que otras lo extirpan parcial o totalmente durante la disección del saco herniario. Expuesto el suelo del conducto inguinal, unas técnicas incinden y suturan la fascia transversalis para reforzarla, y otras no. Finalmente, tras las maniobras disectivas, unas técnicas –actualmente minoritarias– terminan con la sutura de los planos anatómicos (Bassini⁴, McVay⁶, Shouldice⁷), mientras que la inmensa mayoría de cirujanos colocan una prótesis, habitualmente suturada a determinados planos anatómicos (Zagdoun⁵, Usher⁸, Lichtenstein⁹, Rutkow-Robbins¹¹, Gilbert-PhS²⁷). En todo este grupo de técnicas, la amplitud de la disección inguinal anterior se puede calificar de una extensión «moderada» (fig. 2).

Ib: Técnicas por vía anterior transinguinopreperitoneal

En este grupo el abordaje es similar a las del grupo IIA, incluido el tratamiento del saco herniario, pero la disección es más amplia y profunda a través de la apertura sistemática de la fascia transversalis para acceder, mediante disección roma, al espacio preperitoneal subyacente, desde donde se coloca la prótesis con una mejor disposición sobre la pared inguinal postero-inferior, fijándola al ligamento de Cooper y tendón conjunto y, finalmente, a los planos anatómicos con ligeras variantes según la opción técnica (Berliner²⁸, Shumpelick²⁹, Péllisier³⁰, etc.). La disección inguinal anterior es prolongada en profundidad, siendo algo más amplia que en las del grupo IIA, por incluir el espacio preperitoneal (fig. 3).

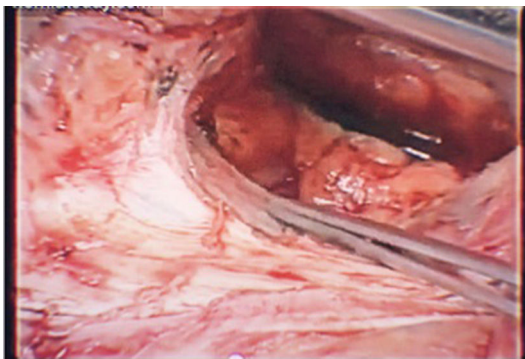


Figura 3 – Tipo II, grupo IIB: Técnica normoinvasiva y normodisectiva. Vía anterior transinguinopreperitoneal. Técnica de Berliner.

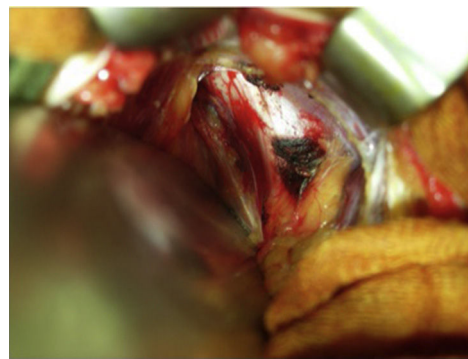


Figura 4 – Tipo II, grupo IIC: Técnica normoinvasiva y normodisectiva. Vía posterior preperitoneal abierta. Técnica de Dávila.

IIC: Técnicas por vía posterior preperitoneal abierta

Este grupo de técnicas emplea incisiones similares en longitud a los grupos IIA y IIB (entre 5-10 cm), siempre suprapúbicas laterales transversas para abordar directamente el espacio preperitoneal mediante una disección de extensión «moderada», cómoda, y objetivamente algo menos agresiva que por la vía anterior transinguinopreperitoneal (IIB). La técnica de Nyhus³¹ es paradigmática en este grupo: se incide transversalmente la hoja anterior de la aponeurosis del músculo recto, ampliándola lateralmente a la pared musculoaponeurótica ancha para acceder y disecar el espacio preperitoneal, en el que se identifica y diseca el cordón espermático y el saco herniario. Nyhus popularizó y fundamentó la herniorrafia por esta vía para la mayor parte de las hernias: sutura de la cintilla iliopubiana al músculo transversario en las inguinales, y entre la cintilla y el ligamento de Cooper para reparar las hernias femorales, y solo añadía una prótesis de 12 x 15 cm en las hernias recidivadas o complejas, fijándola al ligamento de Cooper, a la pared posterior con una hendidura lateral en «corbata» para el cordón espermático y, finalmente, fijándola con puntos a la pared posterior.

Del mismo grupo es la técnica del autor (técnica de Dávila)³², fundamentada en los principios de Nyhus pero con distinto abordaje al espacio preperitoneal. A través de una incisión topográficamente similar, entre 4-6 cm de longitud, se incide solamente la hoja anterior de la aponeurosis del músculo recto y, en vez de ampliarla transversalmente a la musculatura ancha como en las técnicas de Nyhus o Wantz, se accede de forma original al espacio preperitoneal abriendo longitudinalmente la fascia transversalis, siguiendo el borde pararectal lateral hasta cerca del pubis. Es un abordaje con una disección tisular bastante más limitada, más sencilla y menos agresiva del espacio preperitoneal, ajustada al «área» de Fruchaud (como se observa en la [figura 4](#)), para tratar el saco herniario y colocar y adosar la prótesis de 12 x 15 cm sobre dicha «área», sin necesidad de extenderla medialmente al pubis o más allá, ni lateralmente al psoas, vasos ilíacos o a la espina ilíaca antero-superior. El extremo libre proximal de la prótesis queda en posición prerrectal-retroaponeurótica, a la que se suturan los bordes aponeuróticos, pero no entre ellos, para evitar la tensión¹⁶. La extensión y profundidad de

la disección con esta técnica es objetivamente menor que la generada por la técnica de Nyhus o similares.

Tipo III: Técnicas miniinvasivas/mini-,normo- o maxidisectivas

Los abordajes en este último tipo de técnicas son cortos, «miniinvasivos» por antonomasia, menores de 5 cm (incluso «muy cortos», de 30 a 5 mm, los «mínimamente invasivos»). Pero en lo que difieren los tres grupos de técnicas («mini-, normo- y maxidisectivas») es en el grado macroscópico y objetivo de la extensión y profundidad de la disección inguinal aplicada.

IIIa: Técnicas miniinvasivas-minidisectivas

Son técnicas por vía anterior con incisiones menores de 5 cm de longitud, suficiente para realizar una disección inguinal bastante limitada, la imprescindible para identificar y tratar el saco herniario e implantar un simple tapón protésico en el orificio herniario, como en la técnica original de Lichtenstein²² para la hernia femoral, o la del tapón sin suturas de Gilbert¹⁰. También cabe incluir en este grupo la técnica laparoscópica IPOM²⁵, justificable en este apartado por ser un abordaje mínimamente invasivo para reducir la hernia, seguido de una mínima disección del peritoneo retroinguinal para adosar y fijar la prótesis a modo de parche intraperitoneal.

IIIb: Técnicas miniinvasivas-normodisectivas

En este grupo se incluye la técnica de Ugahary¹⁷ y la de Kugel¹⁸, cuyas incisiones menores de 5 cm permiten proseguir por vía transmuscular (como en un McBurney algo más bajo) con la ayuda de disección roma digital, valvas o separadores, hasta el espacio preperitoneal, prácticamente por palpación, «a ciegas». Disecan el cordón espermático, tratan el saco herniario y luego, ayudados por el citado instrumental y por palpación, colocan y adaptan la prótesis al espacio retroinguinal disecado, también bajo una visión muy limitada. Otra técnica en este grupo es la ONESTEP¹⁹, cuyo abordaje por una incisión similar a las anteriores permite la disección inguinal anterior y preperitoneal con una visión directa también muy limitada. Tras la disección y tratamiento del saco herniario, también de forma similar a las dos técnicas

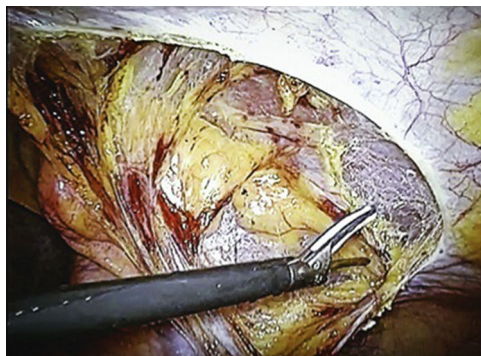


Figura 5 – Tipo III, grupo IIIc: Técnica mínimamente invasiva y maxidisectiva. Videoscópica TAPP.

previas, se introduce y extiende digitalmente la prótesis en el espacio retroinguinal diseccionado –sin visión directa–, y queda alojada en sus 2/3 distales en posición preperitoneal mientras que su tercio proximal queda en situación preinguinal, con una hendidura que rodea al cordón espermático, fijándola a su alrededor como en las opciones protésicas IIa^{5,9,11}.

IIIc: Técnicas mínimamente invasivas-maxidisectivas

Por último, este grupo reúne las técnicas hernioplásticas videoscópicas. Abordan la ingle a través de incisiones parietales muy cortas: tres para un trocar de 12 mm y dos trocres de 5 mm, –o solo una, transumbilical, SILS² de 25-30 mm–, bien por vía transabdominopreperitoneal (TAPP²⁰), accediendo a la ingle previa incisión en forma de colgajo en el peritoneo inguinal para crear una amplia «ventana» (fig. 5), a través de la que se inicia la extensa disección preperitoneal, o bien por una vía totalmente extraperitoneal (TEP²¹), creando un túnel con instrumental y gas para distenderlo, dislacerando el tejido graso desde la zona retromúsculo-fascial infraumbilical hasta la zona preperitoneal. En ambas técnicas (TAPP y TEP) la superficie de disección es amplia, tal vez mayor en la TEP, al recrear una silueta de perfil troncocónica de vértice subumbilical y de base la amplia superficie retroinguinal.

La disección preperitoneal es notablemente extensa, profunda, exigente y cuidadosa, con maniobras continuas de tracción y contratracción tisular que diastasan y esqueletizan progresiva y ampliamente el tejido fascial, adiposo, conducto deferente y vasos funiculares (antes de que formen el cordón espermático), vasos epigástricos y sacos herniario y visceral (fig. 6). Esta es una disección extensiva hasta límites anatómicos suficientemente alejados del «área» de Fruchaud para identificar con más seguridad el pubis, ligamento de Cooper, zona obturatriz, vejiga, vasos ilíacos, músculo psoas, nervios, espina ilíaca antero-superior y los triángulos «vascular» de Doom y «nervioso» del dolor. Solo entonces se introducirá y desplegará totalmente una prótesis preformada o estándar de 15 × 15 cm: medialmente, hasta la vejiga; lateralmente, sobre el músculo psoas (previa identificación de la espina ilíaca antero-superior); caudalmente, rebasando el ligamento de Cooper hasta la zona obturatriz, cubriendo los elementos que formarán el cordón en su origen, y al saco visceral expuesto durante la disección del saco herniario, y cranealmente, sobre la pared inguinal posterosuperior. Si la hernia

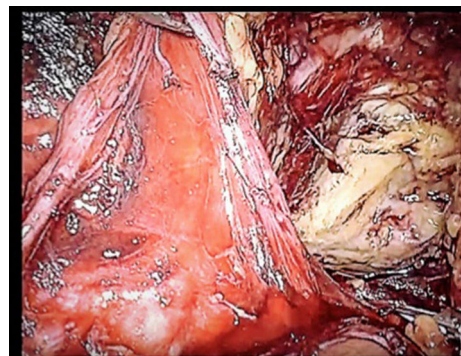


Figura 6 – Tipo III, grupo IIIc: Técnica mínimamente invasiva y maxidisectiva. Videoscópicas TAPP/TEP.

es bilateral –o se sospecha–, la extensión disectiva retroinguinal se amplía con análogas dimensiones al lado contralateral, por los mismos puertos de acceso y con las mismas maniobras disectivas, creando, eso sí, un campo retroinguinopúbico bilateral que expone una amplia extensión panorámica de las ingles. En la TAPP²⁰ se finaliza con el cierre del amplio colgajo-ventana peritoneal de acceso al espacio preperitoneal retroinguinal.

Discusión

Como ya se indicó, el objetivo del artículo ha sido realizar un análisis objetivo, esquemático y aproximado del traumatismo macroscópico global producido por la invasividad incisional (cuantitativa) del abordaje y del daño tisular añadido (cualitativo) durante las maniobras disectivas en unas técnicas hernioplásticas inguinales consideradas, entre otras, como modelos paradigmáticos.

Las técnicas fueron clasificadas en tres tipos según la magnitud cuantitativa (máxima, normo o mínima) de la invasividad. A su vez, dichos tipos de técnicas fueron agrupados de acuerdo con el nivel cualitativo de extensión de la disección tisular (máxima, normo o mínima), convencionalmente establecidos por el autor, con los siguientes objetivos: 1.º Señalar con aproximación el daño tisular global generado por las técnicas quirúrgicas para tratar la hernia inguinal, y 2.º Aclarar la ocasional confusión interpretativa de que el grado de «invasividad» está en correlación directa con el grado de extensión de la disección. Es cierto que a mayor invasividad, mayor extensión en la disección de los tejidos inguinales (hernioplastias de tipo I), pero no en todas se cumple la percepción inversa, es decir, a menor invasividad, menos daño disectivo tisular. Como ejemplo de tal discordancia –que suele pasar desapercibida hasta en las publicaciones– se observa que una técnica del tipo IIIa^{10,22,25} es mini- o mínimamente invasiva y minidisectiva, mientras que una técnica del tipo IIIc^{2,20,21} también es mínimamente invasiva pero maxidisectiva. Esta evidencia es observable en la TAPP²⁰, TEP²¹ o SILS², y la percepción permanece hasta ahora omitida en la bibliografía publicada respecto a este grupo de técnicas, tal vez por conjugar mentalmente que una técnica mínimamente invasiva tiene «menor» dolor posoperatorio, aceptando por ello que es una técnica «mínimamente agresiva», cuando en

realidad la disección es generosamente «maxiagresiva», como se observa en quirófano o en cualquier vídeo. Tal diferencia interpretativa obedece, entre otros factores, a la desapercibida «tecnolatría»³².

La clasificación también define y discrimina los tipos y grupos de técnicas que pueden orientar sobre qué tipos de hernias no deberían ser tratadas con determinados tipos de técnicas. Por ejemplo, una hernia femoral puede tratarse con la técnica de Stoppa, pero no debería, por el excesivo daño anatómico que produce para un defecto tan pequeño y corregible, al menos con igual efectividad, por otras técnicas menos agresivas. Y al contrario, con una técnica mínimamente invasiva tipo TAPP²⁰, TEP²¹ o SILS² se puede tratar una hernia inguinoescrotal voluminosa, compleja o complicada, pero no se debería, porque sería resuelta con mayor efectividad por otros tipos de técnicas de manera más segura y sin añadir un posible daño iatrogénico. Estas son decisiones tácticas para la reflexión, pese a la cualificada experiencia y habilidad técnica del cirujano.

El dolor posoperatorio generado estrictamente por la invasividad y la disección tisular de las técnicas hernioplásticas es muy variable^{33,34}. Aparte de la influencia de la susceptibilidad personal ante el dolor, se admite que está estrechamente relacionado con la dimensión del abordaje parietal y, posiblemente, no tanto, con la magnitud de la disección inguinal practicada. Se admite que es mayor en las hernioplastias sin prótesis (herniorrafias) que con prótesis, y en general, con independencia del tipo de técnica practicada. Sin embargo, pese a la pulcritud con que se realice cada técnica, se suman con frecuencia otros factores que incrementan el dolor inguinal: la reparación con tensión, la iatrogenia inadvertida sobre nervios parietales (por sección, electrocoagulación, atrapamiento por puntos o grapas para la fijación protésica, etc.), lo que contrasta con el menor dolor provocado por la prótesis autoadhesiva o cuando es fijada con pegamentos. Dichos factores no son imputables a la disección inguinal *per se*, sino a tácticas o maniobras potencialmente lesivas técnica-dependientes y no técnica-dependientes³⁵.

Según estas premisas, una técnica de tipo I (maxiinvasiva con maxidisección, por ejemplo, de tipo Stoppa o Wantz) produce más dolor que una técnica tipo de II (mini- o mínimamente invasiva con mini-, normo- o maxidisección inguinal), como la TAPP o TEP. La dimensión cuantitativa del abordaje en las primeras es evidentemente mucho más extensa que en las segundas, pero la percepción de la extensión y profundidad de la disección inguinopreperitoneal de las primeras es cualitativamente, *grosso modo*, similar en ambos tipos de técnicas, aunque aparentemente no lo parezcan por la impresión menos traumática tisular de las segundas. La cirugía videoscópica genera menos dolor por las miniincisiones del abordaje, pero se tiende intuitivamente a interpretarla también como una intervención muy poco cruenta o escasamente agresiva. Esta interpretación equívoca se ve favorecida y asumida por la menor intensidad clínica de los síntomas²⁴ respecto a las primeras, aun cuando la realidad anatomoquirúrgica demuestra lo contrario, una «maxidisección».

Además de la valoración perceptivo-cualitativa del daño tisular global producido por las hernioplastias, indicada en la clasificación de la [tabla 1](#), también se intenta cuantificar el traumatismo mediante el estudio de los marcadores

de respuesta inflamatoria sistémica producidos por la agresión a los tejidos³⁶. Muchos artículos presentan resultados poco concluyentes³⁷. Las hernias inguinales reparadas por videoscopia no pueden considerarse como procedimientos «mínimamente invasivos» y menos traumáticos que las hernioplastias convencionales, por vía abierta, como indican Schwab et al.³⁸ en un estudio prospectivo que compara los niveles de citoquinas (proteína C reactiva, prostaglandina F1_a, neopterin e interleucina-6) detectadas tras TEP frente a técnica de Shouldice (grupo IIIc frente a IIA de la clasificación), y que encuentra que la técnica abierta presenta una menor respuesta que la técnica por videoscopia, con diferencias estadísticamente significativas. Sin embargo, cuando comparan la técnica de Kugel con la TEP³⁹, otro grupo investigador no halla diferencias estadísticamente significativas (grupo IIb frente a IIIc de la clasificación). Incluso algunos⁴⁰ califican la hernioplastia TAPP (grupo IIIc de la clasificación) como técnica «microinvasiva», cuando solo la incisión peritoneal para acceder al espacio preperitoneal supera los 10 cm –conceptos paradójicos–. Estudios de la respuesta inflamatoria sistémica en hernias recidivadas tratadas con TAPP frente a hernioplastia abierta encuentran que todos los marcadores de coagulación y respuesta al estrés e inflamación (salvo la proteína C reactiva) no presentan diferencias estadísticamente significativas⁴¹ entre hernioplastias videoscópicas y las abiertas. Y cuando se compara la técnica de Stoppa con la TEP, los marcadores son más elevados con diferencias estadísticamente significativas⁴² en la técnica abierta. En resumen, los estudios de respuesta inflamatoria sistémica permiten cuantificar el daño tisular global generado por las técnicas hernioplásticas solo con cierta aproximación y con una variabilidad notable en los resultados obtenidos por los diversos estudios.

A través de la clasificación aportada se observa que existe una evidente heterogeneidad de tipos y grupos de opciones técnicas para el tratamiento de una variedad de tipos clínicos de hernias inguinales, que exigen diferentes magnitudes de invasividad incisional y de extensión disectiva, lo que pone de manifiesto que no hay una hernioplastia validada como única, suficiente y definitiva que resuelva todos los tipos de hernias. Tampoco se deben manejar todas, pero sí conocerlas. Tal vez dos o tres técnicas, y no una mezcla, son suficientes para dominar toda la patología herniaria de la ingle, aunque la elección de ellas lleva implícito un subjetivismo propiciado, en opinión del autor, por la «defensa» de sus propias opciones técnicas, fundamentadas en la eficiencia, efectividad y morbilidad asociada a cada una de ellas, pero también por otros factores trascendentes casi nunca mencionados, difícilmente cuantificables pero de notable trascendencia en los resultados, como son, por ejemplo, aprendizaje, experiencia acumulada, habilidad técnica, preferencias personales, de escuela, de la industria e incluso de factores «tecnológicos»³², que suelen pasar desapercibidos y justifican, entre otras cosas, que cada opción técnica sigue y seguirá teniendo sus pros y sus contras y, por tanto, sus defensores y detractores.

En definitiva, a través de la clasificación expuesta, se puede determinar de acuerdo con la magnitud del «daño tisular global» generado por la invasividad y la disección inguinal qué técnica es posible o conviene elegir para una

determinada hernia, en cada tipo y grupo. Esta clasificación, como se ha indicado, aporta una curiosa e interesante información, hasta ahora escasamente difundida, sobre las técnicas quirúrgicas para tratar las hernias y sus respectivos efectos lesivos tisulares en la pared y la ingle, así como la posibilidad de comprender y mejorar la decisión para elegir, con un criterio más objetivo, cualesquiera que sean las opciones técnicas pretendidas, de acuerdo con su invasividad y disección inguinal.

Conclusiones

En la cirugía de la hernia inguinal, la incisión del abordaje (invasividad) produce sistemáticamente una primera agresión superficial en la pared abdominal y, a través de ella, una segunda agresión más profunda, por la disección de los tejidos inguinales subyacentes que muy pocas veces cita la bibliografía.

En las técnicas miniinvasivas o mínimamente invasivas, los abordajes son cortos o muy cortos e inducen a presuponer o intuir que el daño tisular generado por la disección debe ser similar al producido por el propio abordaje, admitiendo virtualmente que es mínimo, cuando en realidad la disección puede ser máxima, como se demuestra en las técnicas videoscópicas.

La clasificación aportada evalúa el «daño global» aproximado de las técnicas, de acuerdo con la percepción objetiva de la dimensión cuantitativa de la invasividad y la extensión cualitativa de los efectos de la disección en la zona inguinal. El traumatismo incisional y disectivo reflejado por los marcadores de respuesta inflamatoria sistémica también cuantifican del daño, pero solo de forma aproximada.

A través de los tipos y grupos de técnicas en la clasificación, el cirujano puede conocer con una aproximación objetiva y real el daño tisular propiciado por cada una de las técnicas, disponiendo simultáneamente de una información añadida, más realista, sobre la posible decisión para elegir una u otra opción técnica basada en la percepción de esas dos variables separadas: la dimensión de la invasividad y la extensión de la disección inguinal.

Responsabilidades éticas

Protección de personas y animales. Los autores declaran que para esta investigación no se han realizado experimentos en seres humanos ni en animales.

Confidencialidad de los datos. Los autores declaran que en este artículo no aparecen datos de pacientes.

Derecho a la privacidad y consentimiento informado. Los autores declaran que en este artículo no aparecen datos de pacientes.

Conflicto de intereses

El autor declara no tener conflicto de intereses.

BIBLIOGRAFÍA

1. Real Academia Española y Asociación de Academias de la Lengua Española. Diccionario de la lengua española. 23.ª ed. Madrid: Espasa.
2. Bucher P, Pugin F, Morel P. Single-port access prosthetic repair for primary and incisional ventral hernia: Toward less parietal trauma. *Surg Endosc.* 2011;25:1921-5.
3. Annandale T. Case in which a reducible oblique and direct inguinal and femoral hernia existed on the same side and were successfully treated for operation. *Edinburgh Med J.* 1876;27:1087.
4. Bassini E. Sulla cura radicale dell'ernia inguinale. *Arch Soc Ital Chir.* 1887;4:380-6.
5. Zagdoun J, Sordinas A. L'utilisation des plaques de nylon dans la chirurgie des hernies inguinales. *Mém Acad Chir.* 1959;85:28-9.
6. McVay CB, Anson BJ. Inguinal and femoral hernioplasty. *Surg Gynecol Obstet.* 1949;88:473-85.
7. Shouldice EB. The Shouldice repair for groin hernias. *Surg Clin Qir N Am.* 2003;83:1163-87.
8. Usher FC, Hill JR, Ochsner JL. Hernia repair with Marlex mesh. A comparison of techniques. *Surgery.* 1959;46:718-24.
9. Lichtenstein IL, Shulman AG, Amid PK, Montllor MM. The tension-free hernioplasty. *Am J Surg.* 1989;157:188-93.
10. Gilbert AI. Sutureless repair of inguinal hernia. *Am J Surg.* 1992;163:331-5.
11. Rutkow IM, Robbins AW. Tension-free inguinal herniorrhaphy: A preliminary report on the mesh plug technique. *Surgery.* 1993;114:3-8.
12. Cheatele GL. An operation for the radical cure of inguinal and femoral hernia. *BMJ.* 1920;2:68-9.
13. Nyhus LM, Stevenson JK, Listerud MB, Harkins HN. Preperitoneal herniorrhaphy; a preliminary report in fifty patients. *West J Surg Obstet Gynecol.* 1959;67:48-54.
14. Stoppa R, Petit J, Abourachid H. Procédé original de plastie des hernies de l'aîne: l'interposition sans fixation d'une prothèse en tulle de Dacron par voie médiane sous-péritonéale. *Rev Med Picardie.* 1972;1:46-8.
15. Wantz GE. Giant prosthetic reinforcement of the visceral sac. *Surg Gynecol Obstet.* 1989;169:408-17.
16. Dávila D, García-Pastor P, Oviedo M, Carbonell F. Prótesis autoadhesiva por vía preperitoneal posterior abierta (Nyhus modificado-técnica personal) en el tratamiento de las hernias de la ingle. *Rev Hispanoam Hernia.* 2013;1:135-47.
17. Ugahary F, Simmermacher RKJ. Groin hernia repair via a grid-iron incision: An alternative technique for preperitoneal mesh insertion. *Hernia.* 1998;2:123-5.
18. Kugel RD. Minimally invasive, nonlaparoscopic, preperitoneal, and sutureless, inguinal herniorrhaphy. *Am J Surg.* 1999;178:298-302.
19. Lourenço A, da Costa RS. The ONSTEP inguinal hernia repair technique: Initial clinical experience of 693 patients, in two institutions. *Hernia.* 2013;17:357-64.
20. Arregui ME, David CJ, Yucel O, Nagan RF. Laparoscopic mesh repair of inguinal hernia using a preperitoneal approach: A preliminary report. *Surg Laparosc Endosc.* 1992;2:53-8.
21. Duluq JL. Traitement des hernies de l'aîne par mise en place d'un patch prothétique sous-péritonéal en rétropéritonéoscopie. *Cahiers Chir.* 1991;79:15-6.
22. Lichtenstein IL, Shore JM. Simplified repair of femoral and recurrent inguinal hernias by a "plug" technique. *Am J Surg.* 1974;128:439-44.
23. Carbonell F. Mitos de la cirugía en la hernia inguinal. ¿Fue Lichtenstein el inventor de la técnica que lleva su nombre? Revindicando a Zagdoun en la vieja Europa. ¿Quién fue el primero? *Rev Hispanoam Hernia.* 2015;3:75-80.

24. Simons MP, Aufenacker T, Bay-Nielsen M, Bouillot JL, Campanelli G, Conze J, et al. European Hernia Society guidelines on the treatment of inguinal hernia in adult patients. *Hernia*. 2009;13:343-403.
25. Toy FK, Smoot RT. Toy-Smoot laparoscopic hernioplasty. *Surg Laparosc Endosc*. 1991;1:151-5.
26. Rives J. Surgical treatment of the inguinal hernia with Dacron patch. Principles, indications, technique and results. *Int Surg*. 1967;47:360-1.
27. Gilbert A, Graham M, Voigt W. A bilayer patch device for inguinal hernia repair. *Hernia*. 1999;3:161-6.
28. Berliner SD. Técnica para la hernia inguinal. *Clin Quir N Am*. 1984;2:189-205.
29. Schumpelick V, Arlt G. Transinguinal preperitoneal mesh-plasty in inguinal hernia using local anesthesia. *Chirurg*. 1996;67:419-24.
30. Pélissier EP. Inguinal hernia: Preperitoneal placement of a memory-ring patch by anterior approach. Preliminary experience. *Hernia*. 2006;10:248-52.
31. Nyhus LM. The posterior (preperitoneal) approach and iliopubic tract repair of inguinal and femoral hernias-an update. *Hernia*. 2003;7:63-7.
32. Sitges-Serra A. Tecnología o tecnolatría: ¿a dónde van los cirujanos? *Cir Esp*. 2012;90:156-61.
33. Poobalan AS, Bruce J, King PM, Chambers WA, Krukowski ZH, Smith WCS. Chronic pain and quality of life following open inguinal hernia repair. *Br J Surg*. 2001;88:1122-6.
34. Sajid MS, Craciunas L, Singh KK, Sains P, Baig MK. Open transinguinal preperitoneal mesh repair of inguinal hernia: A targeted systematic review and meta-analysis of published randomized controlled trials. *Gastroenterol Rep (Oxf)*. 2013;1:127-37.
35. Bay-Nielsen M, Perkins FM, Kehlet H, Danish Hernia Database. Pain and functional impairment 1 year after inguinal herniorrhaphy: A nationwide questionnaire study. *Ann Surg*. 2001;233:1-7.
36. Di Vita G, Milano S, Frazzetta M, Patti R, Palazzolo V, Barbera C, et al. Tension-free hernia repair is associated with an increase in inflammatory response markers against the mesh. *Am J Surg*. 2000;180:203-7.
37. Gurleyik E, Gurleyik G, Cetinkaya F, Unalmiser S. The inflammatory response to open tension-free inguinal hernioplasty versus conventional repairs. *Am J Surg*. 1998;175:179-82.
38. Schwab R, Eissele S, Brückner UB, Gebhard F, Becker HP. Systemic inflammatory response after (TEP) vs Shouldice groin hernia repair. *Hernia*. 2004;8:226-32.
39. Bender O, Balci FL, Yürney E, Saglam F, Ozdenkaya Y, Sari YS. Systemic inflammatory response after Kugel versus laparoscopic groin hernia repair: A prospective randomized trial. *Surg Endosc*. 2009;23:2657-61.
40. Solá R, Mías MC, Gabarrell A, Casals R. Tratamiento de las hernias de la ingle por laparoscopia transabdominopreperitoneal (TAPP): estudio prospectivo. *Cir Esp*. 2000;68:116-9.
41. Rahr HB, Bendix J, Ahlburg P, Gjedsted J, Funch-Jensen P, Tønnesen E. Coagulation, inflammatory, and stress responses in a randomized comparison of open and laparoscopic repair of recurrent inguinal hernia. *Surg Endosc*. 2006;20:468-72.
42. Libiszewski M, Drozda R, Bialecki J, Wieloch M, Hedayati M, Kuzdak K, et al. Assessment of inflammatory response intensity in early postoperative period in patients after hernioplasty operated on classic Stoppa method and videoscopic TEP method. *Pol Przegl Chir*. 2011;83:497-501.