



Revista Hispanoamericana de Hernia

www.elsevier.es/rehah



Nota clínica

Hernia atípica de la región inguinal: comunicación de un caso



CrossMark

Eduardo Cordero Estrada^{a,*}, Miguel Magdaleno García^b,
Carlos René López Lizárraga^c, César Felipe Ploneda Valencia^d,
Mónica Abud González^e, Benjamín Aarón Cárdenas Zavala^f
y Adrián Morales Cárdenas^g

^a Cirugía general del hospital Dr. Juan I. Menchaca, Guadalajara, México

^b Cirugía general del Servicio de Cirugía General en UMA 55, León, México

^c Cirugía general, hospital Dr. Juan I. Menchaca, Guadalajara, México

^d Residencia de tercer año de Cirugía General del hospital Dr. Juan I. Menchaca, Guadalajara, México

^e Medicina internista en el hospital Dr. Juan I. Menchaca, Guadalajara, México

^f Cirugía oncológica, consulta externa, Instituto de Cancerología de Jalisco, Jalisco, México

^g Residencia de tercer año de cirugía general del hospital Dr. Juan I. Menchaca, Guadalajara, México

INFORMACIÓN DEL ARTÍCULO

Historia del artículo:

Recibido el 29 de abril de 2015

Aceptado el 19 de septiembre de 2015

On-line el 2 de noviembre de 2015

Palabras clave:

Hernia inguinal

Herniorrafia

Hernia suprainguinal

Hernia parainguinal

Hernia periinguinal

Hernia de Spiegel baja

Hernias de Spiegel ;

R E S U M E N

Introducción: Las hernias periinguinales, parainguinales y spigelianas bajas son hernias que pertenecen al grupo de las hernias ventrolaterales, también llamadas suprainguinales.

Caso clínico: Varón de 32 años con tumoración en región inguinal derecha. Encontramos una hernia periinguinal de 1.5 cm, a 1.5 cm por arriba del anillo profundo. Se realizó cierre primario del defecto. Además se visualizó una hernia indirecta de 7.5 × 2 cm. Se efectuó resección del saco, ligadura alta y técnica de Lichtenstein.

Discusión: Dada la rareza de las hernias periinguinales, su clasificación, diagnóstico y tratamiento continúan en debate.

© 2015 Sociedad Hispanoamericana de Hernia. Publicado por Elsevier España, S.L.U. Este es un artículo Open Access bajo la licencia CC BY-NC-ND (<http://creativecommons.org/licenses/by-nc-nd/4.0/>).

* Autor para correspondencia. Calle Hospital, 278, Colonia la Perla, Guadalajara (México).

Correo electrónico: eduardocordero10@hotmail.com (E. Cordero Estrada).

<http://dx.doi.org/10.1016/j.rehah.2015.09.002>

2255-2677/© 2015 Sociedad Hispanoamericana de Hernia. Publicado por Elsevier España, S.L.U. Este es un artículo Open Access bajo la licencia CC BY-NC-ND (<http://creativecommons.org/licenses/by-nc-nd/4.0/>).

Atypical inguinal hernia: A case report

ABSTRACT

Keywords:

Inguinal hernia
Herniorrhaphy
Suprainguinal hernia
Para-inguinal hernia
Peri-inguinal hernia
Low Spigelian hernia
Spiegel hernia ;

Introduction: Peri-inguinal, para-inguinal and low spigelian hernias belong to the group of ventrolateral hernias, also called suprainguinal hernias.

Case report: 32-year-old male with a mass in the right inguinal region; we found a peri-inguinal hernia defect of 1.5 centimeters to 1.5 centimeters above the deep ring. We developed primary closure of the defect, plus indirect hernia of 7.5 × 2 centimeters performing resection of the sac, high ligation and Lichtenstein technique.

Discussion: Given the rarity of peri-inguinal hernias, their classification, diagnosis and management continues to be debated.

© 2015 Sociedad Hispanoamericana de Hernia. Published by Elsevier España, S.L.U. This is an open access article under the CC BY-NC-ND license (<http://creativecommons.org/licenses/by-nc-nd/4.0/>).

Introducción

Las hernias peringuinales, parainguinales y spigelianas bajas¹ son hernias que pertenecen al grupo de las hernias ventrolaterales², también llamadas suprainguinales³. Se distinguen de las hernias peringuinales en que el saco lo encontramos entre los músculos oblicuo menor y transverso, justo por arriba del anillo profundo o interno, sin tener contacto con el canal inguinal; en las parainguinales, el saco se encuentra en contacto con el canal inguinal, aunque la protrusión del defecto es a través de los músculos oblicuo menor y transverso de ambos tipos de hernias⁴. En cuanto a las hernias spigelianas bajas, el saco protruye a través de la fascia de Spigel dentro del triángulo de Hasselbach, en posición caudal y medial a los vasos epigástricos⁵; los casos publicados de hernias spigelianas bajas son, en su mayoría, de pacientes pediátricos⁵⁻⁸.

Se piensa que las hernias suprainguinales son defectos congénitos de la pared muscular –ya que existe poca evidencia que avale esta aseveración dada la rareza de la patología⁵–, aunque se dan también secundarias a intervenciones quirúrgicas y posteriores a traumatismos⁴. El diagnóstico se basa en el examen clínico, dada la infrecuencia de este tipo de hernias, y es útil el uso de los estudios de imagen tales como la tomografía axial y el ultrasonido de pared abdominal, para poder distinguir el lugar de origen de estas formas atípicas de hernias⁹.

En la nota clínica que nos ocupa, damos a conocer el caso de un paciente con defecto herniario peringuinal que se produjo a 1.5 cm por arriba del anillo interno o profundo, sin tener contacto con el canal inguinal. Fue diagnosticado de forma transquirúrgica, en cirugía electiva.

Descripción del caso

Paciente varón de 32 años de edad, con un peso de 80 kg e índice de masa corporal de 28. Acudió por tumoración inguinal derecha de 2 años de evolución. El paciente refirió crecimiento paulatino y dolor crónico en aumento al realizar actividades de esfuerzo físico. No tenía antecedentes quirúrgicos. Fumaba

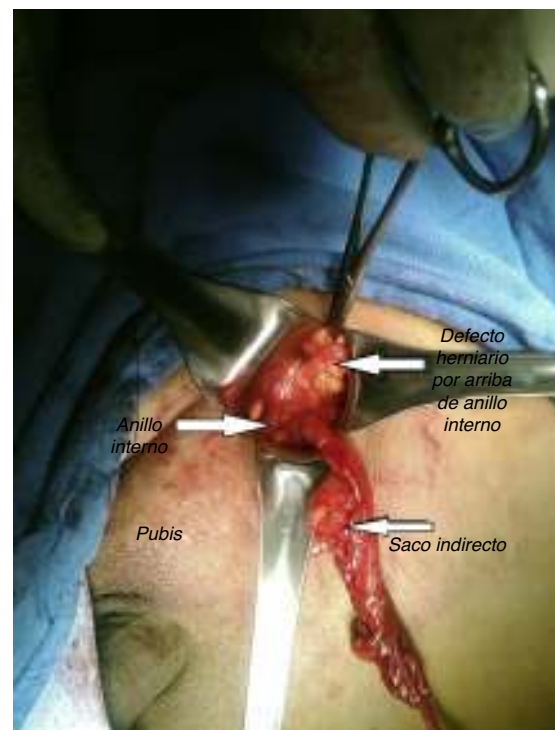


Figura 1 – Cordón espermático.

10 cigarrillos diarios desde hacía 10 años. Tenía 2 hermanos operados mediante hernioplastia inguinal, y su padre había sido sometido a hernioplastia umbilical. En la exploración se encontró una tumoración en el área inguinal derecha que protruía a través del anillo externo con maniobras de Valsalva; era un saco de aproximadamente 6 × 2 cm, reductible, doloroso, con anillo externo dilatado, de unos 2.5 cm. Fue catalogada como Nyhus 3b¹⁰, Gilbert III¹¹.

Se efectuó un abordaje inguinal con anestesia local previa, y se encontró un defecto herniario peringuinal a 1.5 cm por arriba del anillo profundo, que protruía a través de los músculos oblicuo interno y transverso sin tener contacto con el canal inguinal, con un saco de 1.5 × 1.5 cm sin contenido visceral (figs. 1 y 2). Se le realizó resección del saco con ligadura

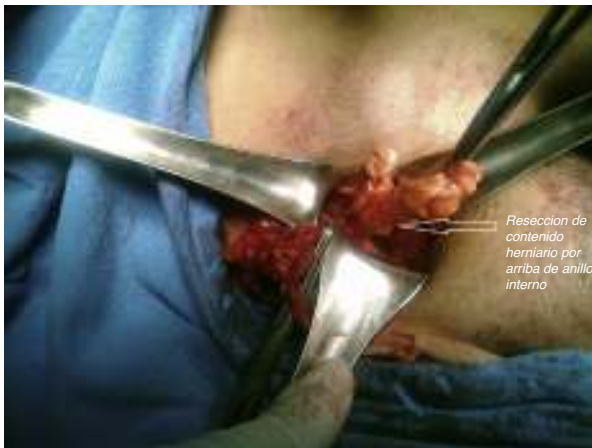

Figura 2 – Resección del saco con ligadura.

alta mediante poliglecaprone 2-0 y cierre del orificio herniario de forma transversa, con sutura continua mediante poliglecaprone 2-0 (fig. 3). Se exploró el cordón espermático, donde se observó defecto indirecto concomitante, con saco de 7.5 × 2 cm y lipoma del cordón espermático (fig. 1), que se resecó, y se ligó el muñón con poliglecaprone 2-0. Se colocó una malla de polipropileno pesado de 15 × 7.5 cm, fijándola siguiendo los principios técnicos de Lichtenstein¹², para cubrir la totalidad del defecto (fig. 4). Se le dio de alta a las 2 h del procedimiento, con citas continuas a los 7 días, un mes y 3 meses, hasta el año del posquirúrgico. Actualmente se encuentra asintomático y sin recidiva herniaria en la exploración física.

Discusión

Las hernias periinguinales deben distinguirse de las parainguinales, ya que estas últimas se encuentran en contacto con el canal inguinal y pueden confundirse con hernias indirectas². También se han de distinguir de las hernias de Spiegel bajas, ya que estas protruyen a través de la fascia de Spiegel.

Dado lo inusual de esta dolencia, lo complejo del área inguinal y los pocos casos reportados, existe confusión a la hora de clasificar este tipo de hernias. Según Ficai et al., las hernias periinguinales se consideran una variante de las hernias de

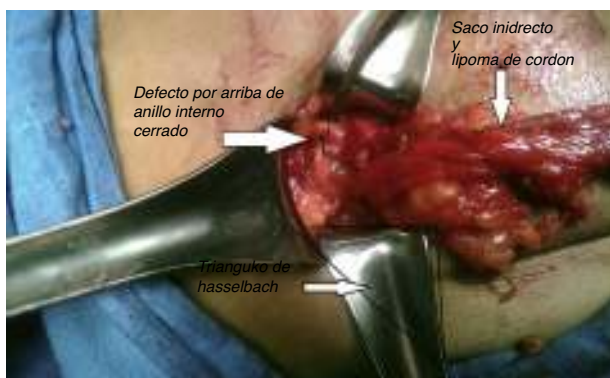

Figura 3 – Cierre del orificio herniario.

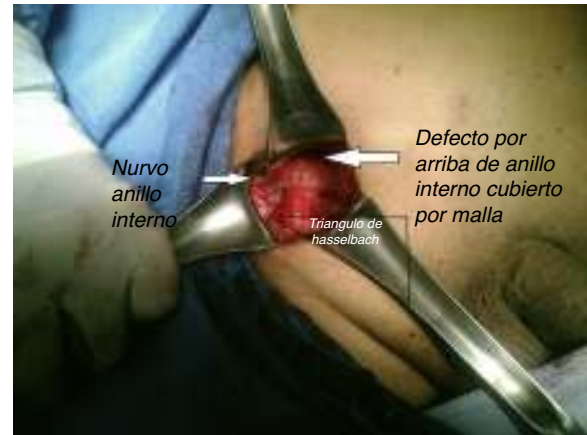

Figura 4 – Fijación mediante la técnica de Lichtenstein.

Spiegel bajas⁴; sin embargo, estas entidades patológicas deben ser distinguidas, dada su diferencia anatómicoquirúrgica.

No realizamos ningún estudio para el diagnóstico preoperatorio, ya que la clínica era evidente. Probablemente por ultrasonido o tomografía de pared abdominal se hubiera contactado con el diagnóstico preoperatorio y con haber planeado la cirugía de una mejor forma, como en el caso de Veréb-Amolini et al.⁹, que llegaron al diagnóstico preoperatorio con la realización de una tomografía abdominal simple y pudieron realizar abordaje laparoscópico (aunque creemos que la técnica de Lichtenstein se eligió adecuadamente, ya que con esta se logró cubrir la totalidad de ambos defectos).

El tratamiento quirúrgico no representó ninguna particularidad en cuanto a su realización; se hizo cierre primario del defecto y se colocó la malla siguiendo los principios técnicos de Lichtenstein, ya que cubría perfectamente el defecto periinguinal e indirecto asociado. Cavallaro et al. publicaron un caso de hernia periinguinal en el que se logró cubrir el defecto con cierre primario y con colocación de prótesis DualMesh® con buenos resultados⁴. Creemos, pues, que se optó por un tratamiento adecuado, resaltando la poca experiencia que se tiene en estos casos a nivel mundial.

El paciente, a un año del seguimiento, mantiene buenos resultados, sin recidiva en la exploración física y con vuelta a sus actividades cotidianas, además de referirse asintomático. No obstante, sabemos que dada la herniosis predisponente y la rareza de la dolencia, podría esperarse la recidiva¹³.

Conclusiones

Las hernias periinguinales suelen confundirse con las hernias parainguinales, las indirectas y las spigelianas bajas, dada su infrecuencia y la complejidad del área inguinal; por ello concluimos que se requieren más estudios clínicos y comunicaciones de casos para mejorar la evaluación preoperatoria y decidir el manejo adecuado de este tipo de dolencia.

Conflicto de intereses

Los autores declaran no tener ningún conflicto de intereses.

Agradecimientos

A mi madre, por ser el motor de todo.

BIBLIOGRAFÍA

1. Ficai A, Chiezzi B, Buffi C. Parainguinal hernia. *Osp Ital Chir.* 1970;22:171-6.
2. Gallese N. Peri-inguinal hernia: Classificatory inclusion. Considerations on rarity of the occurrence. Personal case reports. *Minerva Chir.* 1991;46:393-5.
3. Salguero MJ, Parisato F. Supra-inguinal hernia. *Prensa Med Argent.* 1971;58:1706-9.
4. Cavallaro G, Fornari F, Polistena A, Orlando G. Un caso di ernia peri-inguinale strozzata. *G Chir.* 2007;28:142-4.
5. Christianakis E, Paschalidis N, Filippou G, Rizo S, Smailis D, Filippou D. Low Spigelian hernia in a 6-year-old boy presenting as an incarcerated inguinal hernia: A case report. *J Med Case Reps.* 2009;3:34.
6. Vaos G, Gardikis S, Zavras N. Strangulated low Spigelian hernia in children: Report of two cases. *Pediatr Surg Intl.* 2005;21:736-8.
7. Zollinger RM Jr. Classification systems for groin hernias. *Surg Clin North Am.* 2003;83:1053-63.
8. López-Tomassetti F, Malagón A, Delgado L, Arteaga I. Laparoscopic repair of incarcerated low spigelian hernia with transperitoneal PTFE DualMesh. *Surg Laparosc Endosc Percutan Tech.* 2006;16:427-31.
9. Veréb-Amolini L, Betschart T, Kiss E, Ullrich O, Wildi S, Eppler E. An atypical lateral hernia and concomitant inguinal and umbilical hernias in a patient with polycystic kidney disease and an intracranial aneurysm—a combined approach of clinical and radiological investigation, endoscopic hernia repair, and anatomical cadaver model documentation and a systematic review of the literature. *Springerplus.* 2015;14:85.
10. Carbonell F, editor. *Hernia inguinocrural.* 1.ª ed. Madrid: Ethicon; 2001.
11. Nyhus LM. *A classification of groin hernia.* Radcliffe Med Press. 1194:99-102.
12. Amid PK. Lichtenstein tension-free hernioplasty: Its inception, evolution, and principles. *Hernia.* 2004;8:1-7.
13. Klinge U, Junge K, Mertens PR. Herniosis: A biological approach. *Hernia.* 2004;8:300-1.