



ELSEVIER

# Revista Hispanoamericana de Hernia

www.elsevier.es/rehah



## Nota clínica

# Hernia vesical masiva y signo de Mery. A propósito de un caso



Luis María Merino Peñacoba\*, Javier Ortiz de Solórzano Aurusa,  
Moisés Ezequiel Juárez Martín, Jesús Gabriel González Perea  
y Juan Beltrán de Heredia Rentería

Servicio de Cirugía General y Aparato Digestivo, Hospital Clínico Universitario de Valladolid, Valladolid, España

### INFORMACIÓN DEL ARTÍCULO

#### Historia del artículo:

Recibido el 30 de enero de 2015

Aceptado el 23 de febrero de 2015

On-line el 30 de marzo de 2015

#### Palabras clave:

Hernia vesical

Signo

Mery

Hernioplastia

Celdrán

### R E S U M E N

**Introducción:** Las hernias vesicales se presentan generalmente en varones con grandes hernias inguinoescrotales y plantean algunos problemas diagnósticos y terapéuticos.

**Caso clínico:** Presentamos el caso de un paciente varón de 70 años con antecedentes de hipertrofia prostática. Presentaba una hernia inguinoescrotal derecha y refería necesidad de comprimir manualmente la hernia para orinar (signo de Mery). En la cistografía se apreció una herniación del 95 % de la vejiga. Se le intervino quirúrgicamente mediante una hernioplastia con fijación de una malla de polipropileno al ligamento de Cooper. La evolución posoperatoria fue satisfactoria.

**Conclusión:** El correcto diagnóstico de este tipo de hernias puede ayudar a la prevención de complicaciones intra- y posoperatorias de la cirugía herniaria.

© 2015 Sociedad Hispanoamericana de Hernia. Publicado por Elsevier España, S.L.U. Este es un artículo Open Access bajo la licencia CC BY-NC-ND (<http://creativecommons.org/licenses/by-nc-nd/4.0/>).

### Bladder hernia and Mery's sign: a case report

#### A B S T R A C T

**Introduction:** Hernias of the bladder are usually found in male patients with large inguinoscrotal hernias which results in diagnostic and therapeutic problems.

**Case report:** We present a 70 year-old patient with a history of prostatic hypertrophy. He presented a right inguinoscrotal hernia, and referred the need to manually compress the hernia in order to urinate (Mery's sign). Cystography showed a 95 % herniation of the bladder. He underwent a mesh repair using a propylene mesh and fixation to the Cooper ligament. Postoperative period was uneventful.

#### Keywords:

Hernia of the bladder

Sign

Mery

Hernioplasty

Celdrán

\* Autor para correspondencia: Servicio de Cirugía General y del Aparato Digestivo, Hospital Clínico Universitario de Valladolid, 47005 Valladolid, España Tel.: +653064859.

Correo electrónico: merinocirujano@yahoo.es (L.M. Merino Peñacoba).

<http://dx.doi.org/10.1016/j.rehah.2015.02.004>

2255-2677/© 2015 Sociedad Hispanoamericana de Hernia. Publicado por Elsevier España, S.L.U. Este es un artículo Open Access bajo la licencia CC BY-NC-ND (<http://creativecommons.org/licenses/by-nc-nd/4.0/>).

**Conclusion:** The correct diagnosis of these type of hernias may help prevent complications in and after surgery.

© 2015 Sociedad Hispanoamericana de Hernia. Published by Elsevier España, S.L.U. This is an open access article under the CC BY-NC-ND license (<http://creativecommons.org/licenses/by-nc-nd/4.0/>).

## Introducción

El deslizamiento de la vejiga en una hernia inguinal se define como hernia vesical. Representa entre el 0.3% y el 3% de las hernias en adultos y alcanza hasta un 10% en mayores de 50 años<sup>1</sup>. El 70% de las hernias vesicales se presentan en varones, y son más frecuentes en la región inguinal derecha<sup>2</sup>.

La forma más frecuente de presentación es un cistocele parcial. Una hernia vesical inguinoescrotal masiva (cuando más del 50% de la vejiga está herniada) es una entidad muy rara en la que el triángulo vesical es la única porción que queda fija en situación intraabdominal<sup>3</sup>.

Un signo clínico característico de las hernias vesicales es la micción en dos tiempos (signo de Mery), que consiste en el vaciado espontáneo de la porción intraabdominal de la vejiga durante la micción y que requiere, para completarla, la presión manual de la hernia o elevación del escroto.

Presentamos el caso clínico de un paciente con este infrecuente tipo de hernia. Realizamos una revisión de su patogenia, clínica, diagnóstico y tratamiento.

## Caso clínico

Varón de 70 años de edad con antecedentes de hipertrofia prostática de 10 años de evolución en tratamiento con tamsulosina, que acude a nuestra consulta por una hernia inguinoescrotal derecha, tras estudio por el Servicio de Urología. Aporta una cistografía en la que se aprecia una herniación del 95% de la vejiga (fig. 1). El paciente refiere la necesidad de comprimir manualmente la hernia para completar la micción. En la exploración física existía una hernia inguinoescrotal derecha que no se reducía en su totalidad.

Se intervino quirúrgicamente bajo anestesia raquídea y sondaje vesical con Foley (20 F). Se realizó una incisión inguinal oblicua derecha y la apertura de la aponeurosis del oblicuo mayor; después, la identificación y disección del cordón

espermático y de un gran saco herniario directo por fallo de la fascia transversalis (fig. 2A). Se llevó a cabo la reducción de saco herniario y la identificación del ligamento de Cooper; después, la preparación de malla de propileno de 15 × 15 cm (82 g/m<sup>2</sup> Premilene Mesh®), recortada en «forma de 1» (fig. 3) y su fijación al ligamento de Cooper, ligamento inguinal y tendón conjunto con polipropileno 2/0 (Prolene®) (fig. 2B). Se finalizó con la colocación de drenaje de redón y con el cierre de la aponeurosis del oblicuo mayor con Vicryl® 2/0 y de la piel con grapas.

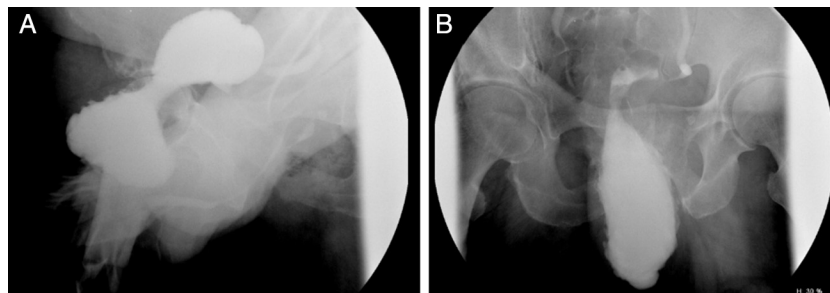
El posoperatorio cursó sin incidencias. Se retiró el drenaje a las 48 h de la intervención y el paciente recibió el alta a día siguiente sin complicaciones.

En la revisión a los 2 meses, el paciente refería mejoría de su sintomatología urológica y no existían signos de recidiva herniaria.


## Discusión

En la patogenia de las hernias vesicales se implican, además de los factores propios de una hernia inguinal, la debilidad de la pared vesical con pericititis y una obstrucción en el flujo urinario inferior que origina un aumento de la presión intravesical<sup>4</sup>, por lo que su asociación con la hipertrofia prostática es muy frecuente<sup>5</sup>. Algunos autores han descrito una posible relación con herniorrafia previa<sup>6</sup>.

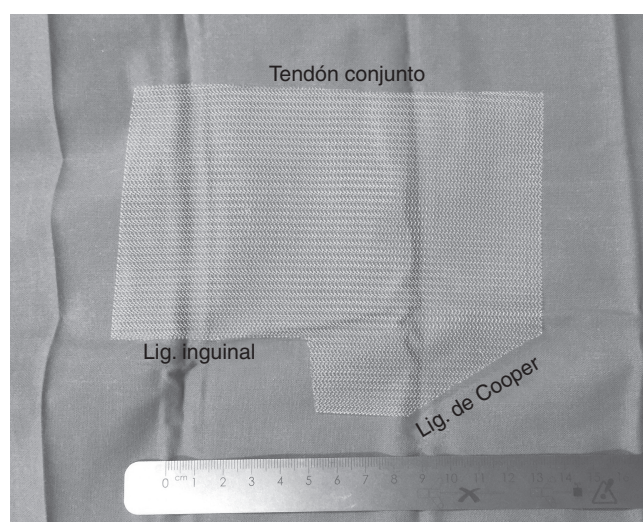
La mayoría de las hernias vesicales son asintomáticas<sup>7</sup>, de forma que solo en el 7% de los casos se obtiene el diagnóstico de forma preoperatoria<sup>8</sup>. Ocasionalmente pueden presentar síntomas urinarios inespecíficos (disuria, polaquiuria, hematuria o infecciones urinarias de repetición)<sup>7</sup>. En hernias vesicales de gran tamaño se pueden presentar dos signos característicos: la disminución del tamaño de la hernia al orinar y la denominada «micción en dos tiempos» (signo de Mery)<sup>8</sup>: el primero, con la porción abdominal, y el segundo, al comprimir la hernia o elevar el escroto. Se han descrito hernias vesicales asociadas a una neoplasia por el residuo urinario



**Figura 1** – Cistouretrografía miccional retrógrada, en la que se aprecia una hernia inguinal derecha cuyo contenido es la mayor parte de la vejiga (A). Tras la micción, solo se vacía la porción vesical intraabdominal (B), por lo que el paciente tiene que orinar haciendo presión sobre dicha zona.



**Figura 2** – A: Hernia directa con un gran saco que contiene la vejiga. Cordón espermático (flecha). B: Reparación con malla de polipropileno según la técnica de Celdrán.



**Figura 3** – Preparación de la malla de polipropileno, que muestra los lugares de fijación de cada lado.

permanente, a un fracaso renal agudo o a una uropatía obstructiva bilateral<sup>9,10</sup>.

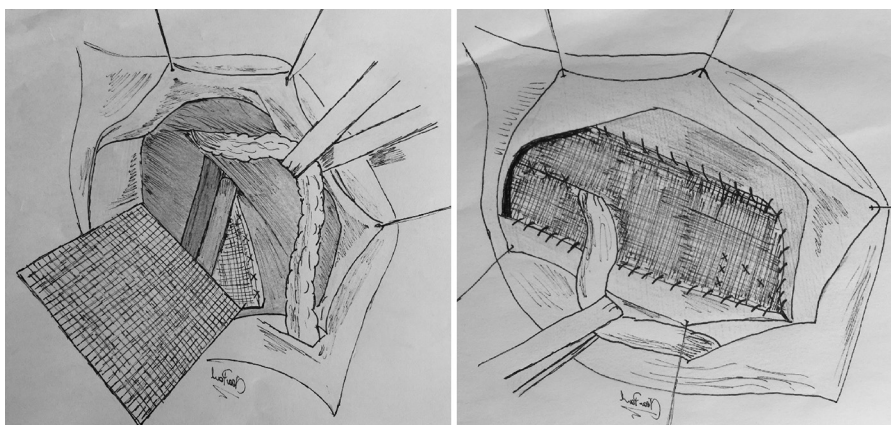
La cistografía es la prueba de elección para el diagnóstico de las hernias vesicales. Está indicada en varones con

hernias inguinoescrotales y enfermedad obstructiva del tracto urinario inferior. La urografía intravenosa, la ecografía y la tomografía computarizada pueden ser útiles en casos asociados a patología del tracto urinario<sup>8,11</sup>.

El tratamiento quirúrgico es el de elección en este tipo de hernias. La disección debe de ser muy cuidadosa para evitar el daño ureteral o la apertura accidental de la vejiga. La cistectomía parcial está indicada en hernias estranguladas con necrosis vesical, asociación de un tumor y en cuellos herniarios menores de 0.5 cm con imposibilidad de reducción de la vejiga<sup>11</sup>.

En casos como el que presentamos, al tratarse de grandes defectos directos, encontramos de gran utilidad la técnica de reparación protésica descrita por Celdrán *et al.*<sup>12</sup>. Esta consiste en preformar la malla protésica (fig. 3), de forma que mediante su fijación al ligamento de Cooper se logra un cierre del orificio crural y se ofrece una reparación muy sólida del plano profundo del conducto inguinal, que se encuentra muy debilitado en las hernias directas de gran tamaño (fig. 4).

Creemos importante tener presentes este tipo de hernias –sobre todo en varones con hernias inguinoescrotales y clínica urológica asociada– para lograr un diagnóstico preoperatorio que podría evitar tanto complicaciones intraoperatorias como cuadros de sepsis o fístulas urinarias posoperatorias por lesiones inadvertidas del aparato urinario.



**Figura 4** – Diagrama de la técnica descrita por Celdrán, mediante la fijación de la malla al ligamento de Cooper.

---

## Conflicto de intereses

Los autores declaran no tener ningún conflicto de intereses.

---

## BIBLIOGRAFÍA

1. Serrano Pascual A, Merino Hernández C, Ochoa Mejías R, Escolano Chamois A, Golbano Ablanque J, Otero Tejero I, et al. Una asociación poco frecuente: hernia vesical inguinoscrotal masiva, litiasis escrotal múltiple y uropatía obstructiva bilateral. *Actas Urol Esp.* 1997;21:631-5.
2. Casanueva Luis T, Cerdeira Fernández MA, Urquijo Bustamante S. Hernia vesical gigante. A propósito de un caso. *Actas Urol Esp.* 1997;4:434.
3. Server Pastor G, López Cubillana P, Hita Villaplana G, Prieto Gonzalez A, Hita Rosino E, Server Flgas G. Hernias vesicales inguinales. A propósito de cuatro casos. *Actas Urol Esp.* 1994;18:670-3.
4. Juan Escudero JU, Ramos de Campos M, Ordoño Domínguez F, Fabuel Deltoro M, Serrano de la Cruz Torrijos F, Navalón Verdejo P, et al. Hernias vesicales inguinoscrotales. *Arch Esp Urol.* 2007;60:231-6.
5. Carrieri P, Nardi S, Basuku GC, Vitali A, Nistri R. The involvement of the urinary tract in inguinal hernias. *Ann Ital Chir.* 1998;69:795-7.
6. Kim KH, Kim MU, Jeong WJ, Lee YS, Kim KH, Park KK, et al. Incidentally detected inguinoscrotal bladder hernia. *Korean J Urol.* 2011;52:71-3.
7. Kraft KH, Sweeney S, Fink AS, Ritenour CW, Issa MM. Inguinoscrotal bladder hernias: Report of a series and review of the literature. *Can Urol Assoc J.* 2008;2:619-23.
8. Peiró F, Zaragoza C, Castaño S, Olavarrieta L, García-Aguado R, Vivó M. Giant inguino-scrotal bladder hernia. Report of a case. *Ambul Surg.* 2001;9:23-4.
9. Navarro Medina P, Alvarado Rodríguez A, Blanco Díez A, Jiménez García C, Artiles Hernández JL, Chesa Ponce N. Uropatía obstructiva bilateral secundaria a hernia vesical masiva. *Actas Urol Esp.* 2008;32:348-50.
10. Soler Soler J, Hidalgo Domínguez M, Marín Salmerón JM, Gómez Jiménez J, López Candel E, Ocete Ocete R, et al. Hernia vesicoinguinal masiva y fracaso renal agudo. Una asociación poco frecuente. *Arch Esp Urol.* 2000;53:686-91.
11. Ignacio Morales C, Aragón Tovar A, Torres Medina E, Muñoz Islas E, Vilchis Cárdenas M, Hernia vesical. Informe de un caso y revisión de la bibliografía. *Rev Mex Urol.* 2010;70:293-5.
12. Celdrán A, Vorwald P, Meroño E, García Urueña MA. A single technique for polypropilene mesh hernioplasty of inguinal and femoral hernias. *Surg Gynecol Obstet.* 1992;175:359-61.