

## Original breve

# La técnica de la doble reparación protésica (según Moreno-Egea) como solución en el caso de hernias subcostales masivas

Alfredo Moreno-Egea \*

Unidad de Pared Abdominal, Clínica Hernia, Murcia, España

### INFORMACIÓN DEL ARTÍCULO

#### Historia del artículo:

Recibido el 14 de julio de 2013

Aceptado el 29 de agosto de 2013

On-line el 12 de octubre de 2013

#### Palabras clave:

Eventración subcostal

Doble reparación protésica

Malla de baja densidad

#### Keywords:

Subcostal hernia

Double prosthetic repair

Lightweight mesh

### R E S U M E N

Las eventraciones subcostales masivas son defectos poco frecuentes de la pared abdominal que representan un gran reto para los cirujanos. Habitualmente se presentan en pacientes con alto riesgo quirúrgico, en los que la posibilidad de complicaciones puede desaconsejar la cirugía, pero el crecimiento progresivo de estas hernias y la imposibilidad de llevar una vida normal pueden llevar a los pacientes a buscar una solución. Es en estos casos al límite donde la experiencia de un cirujano permite plantear adecuadamente una solución a medida para cada paciente. La técnica de la doble reparación protésica es una posible solución que evita la necesidad de preparación preoperatoria (neumoperitoneo progresivo), el sobretratamiento parietal y que, además, ofrece una reparación sólida a estos pacientes quirúrgicamente abandonados. Se presenta un caso completamente ilustrado.

© 2013 Sociedad Hispanoamericana de Hernia. Publicado por Elsevier España, S.L. Todos los derechos reservados.

### The double prosthetic repair technique (according to Moreno-Egea) as a solution for large subcostal hernias

### A B S T R A C T

The massive subcostal hernias are rare defects of the abdominal wall that represent a great challenge for surgeons. They typically occur in high-risk patients where the possibility of a fatal outcome may advise against surgery, but sometimes the progressive growth and the inability to lead a normal life can lead patients to seek a solution. Under these extreme circumstances, an experienced surgeon can properly raise a tailored solution for each patient. The double prosthetic repair technique eliminates the need for preoperative preparation (progressive pneumoperitoneum) and parietal overtreatment, and allows solid repair on these patients where surgery had been excluded. We present a fully-illustrated case.

© 2013 Sociedad Hispanoamericana de Hernia. Published by Elsevier España, S.L. All rights reserved.

\* Autor para correspondencia: Avda. Primo de Rivera 7, 5.º D, 3008. Murcia. España. Tel.: +968 905061; fax: +968 232484.

Correo electrónico: [moreno-egaea@ono.com](mailto:moreno-egaea@ono.com)

2255-2677/\$ – see front matter © 2013 Sociedad Hispanoamericana de Hernia. Publicado por Elsevier España, S.L. Todos los derechos reservados.

<http://dx.doi.org/10.1016/j.rehah.2013.08.004>

## Introducción

Las eventraciones subcostales masivas son defectos poco frecuentes de la pared abdominal que representan un gran reto para cualquier cirujano<sup>1</sup>. Habitualmente se presentan en pacientes de alto riesgo quirúrgico, con elevada morbilidad asociada, donde la posibilidad de complicaciones puede aconsejar la cirugía, pero el crecimiento progresivo de la hernia y la imposibilidad de llevar una vida normal hacen que estos pacientes busquen una solución que aporte algo positivo a sus vidas. Es en estos casos al límite donde la experiencia del cirujano permite plantear adecuadamente una solución a medida para cada paciente con una hernia<sup>1-3</sup>.

## Caso clínico

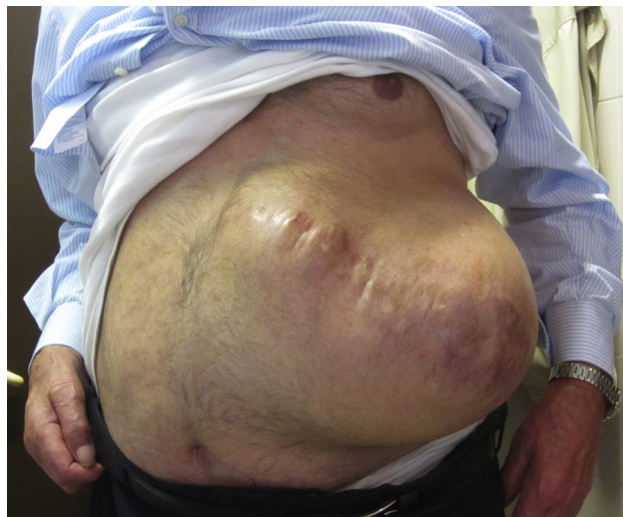### Paciente

Presentamos el caso de un varón de 81 años, fumador y bebedor moderado, con diabetes mellitus tipo 2, hipertensión, miocardiopatía isquémica, insuficiencia cardiaca congestiva, fibrino-flutter auricular (antiagregado), insuficiencia renal, broncopatía crónica, hemorragia cerebral por aneurisma de la arteria cerebral media (isquemia anterolateral), alzhéimer con deterioro cognitivo moderado y, como antecedentes quirúrgicos, una apendicectomía en la niñez y una nefrectomía por hipernefroma en el año 2008 mediante costolumbotomía izquierda.

El paciente es remitido por una hernia incisional subcostal masiva con rápido crecimiento de tamaño, que afecta a su vida normal de relación (a los actos de vestirse, andar, moverse, etc.). Después de varios años de seguimiento con faja tubular, el paciente expresa su deseo de ser operado, debido al gran tamaño de la hernia y a la mala calidad de vida que esta le proporciona. Se explica la situación y riesgo tanto al paciente como a sus familiares, y ambos firman el adecuado consentimiento. Se completa un preoperatorio en el que el anestésista lo cataloga como riesgo anestésico IV, y se dispone de cama en la unidad de críticos para el control inmediato del posoperatorio. Dada su situación general, se desestima una preparación mediante neumoperitoneo progresivo (fig. 1).

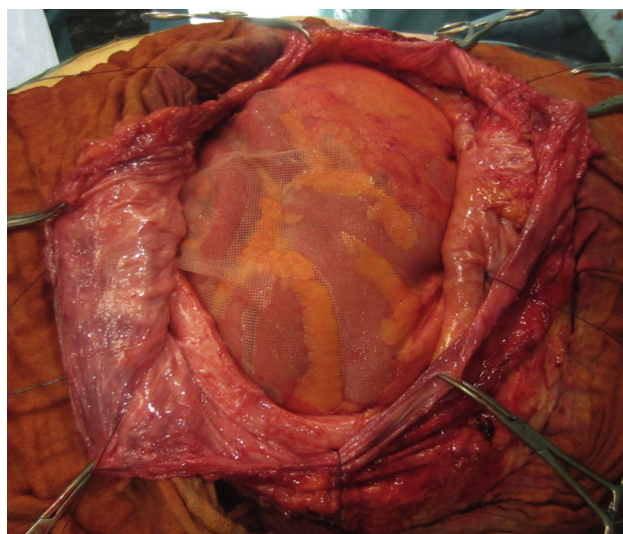
### Técnica quirúrgica

Se realiza mediante anestesia general. Se extirpa la antigua cicatriz y se disecan 2 colgajos amplios de piel y tejido subcutáneo hasta llegar a descubrir la aponeurosis, sobrepasando el defecto herniario ampliamente mediante bisturí eléctrico. Se respeta el saco peritoneal, que se abre en 2 hojas (superior e inferior), y se reduce todo el contenido intestinal, completando una adhesiolisis de la pared abdominal posterior (adherencias de epiplón al saco y borde del defecto). Se prepara una primera malla de polipropileno de baja densidad recubierta de titanio de 30 × 30 cm (TiMesh®, Pdf, Alemania) y se fija con 6-8 puntos totales en U a nivel intraabdominal. Tras esta reparación, se abate la hoja inferior del saco para fijarla al borde superior del defecto (margen costal) mediante



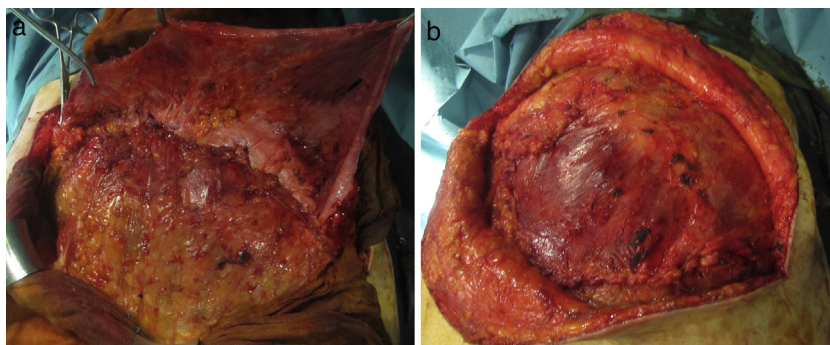
**Figura 1** – Exploración física de una hernia incisional costolumbar masiva con lesiones tróficas de la piel y asas intestinales a nivel subcutáneo claramente visibles.

una sutura continua, y después se hace lo mismo con la hoja superior, que se fija al plano musculoaponeurótico inferior, sobre la hoja inferior. Después, se coloca una segunda malla de 30 × 30 cm en posición supraaponeurótica y sin tensión, cubriendo toda la región premuscular, preparada previamente al inicio. La fijación de esta segunda reparación protésica se hace mediante técnica combinada, unos puntos equidistantes y adhesivo tisular sintético, cianoacrilato (Ifabond®, Fimed, Francia). Para finalizar se realiza una hemostasia rigurosa, se sitúa un drenaje de vacío y se cierra el espacio subcutáneo también con pegamento, evitando el espacio muerto y la piel con una combinación de grapas y seda. La cirugía, en este caso, se completó en 1 h y 45 min (figs. 2-5).

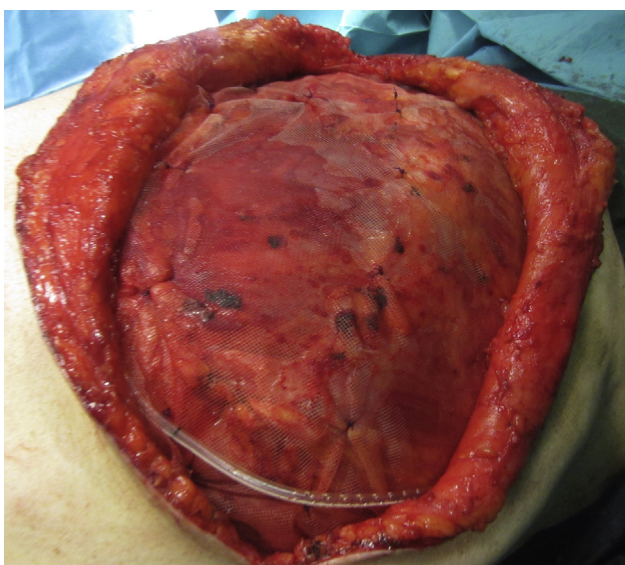


**Figura 2** – Primera reparación: malla recubierta de titanio a nivel intraabdominal fijada a pared posterior con máximo solapamiento (TiMesh®).

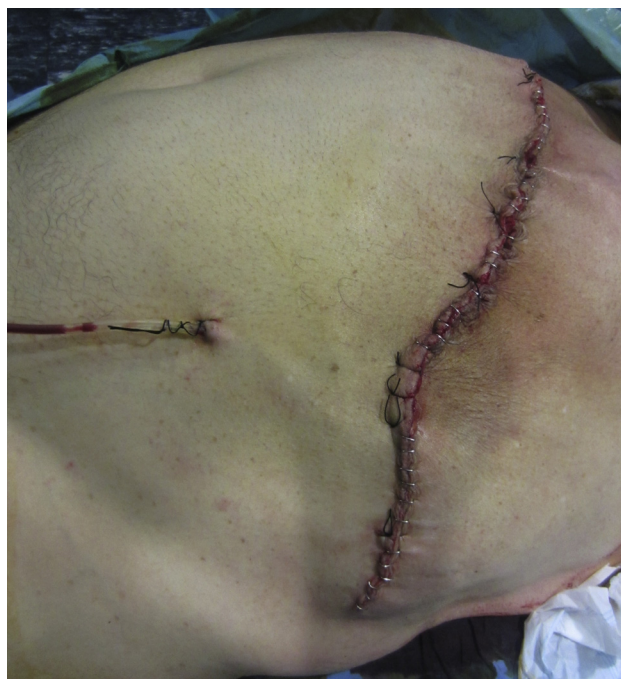



**Figura 3** – Uso de las hojas del saco para conseguir 2 nuevas capas parietales que separan ambas mallas y aumentan la solidez de la nueva pared abdominal. 3a) Hoja inferior. 3b) Hoja superior.



**Figura 4** – Segunda reparación: igual material a nivel premuscular. 4a) Malla. 4b) Fijación con cianoacrilato (Ifabond®).



**Figura 5** – Cicatriz final tras la reparación de una hernia subcostal masiva. Pared abdominal sin abultamiento.

### Evolución

El paciente pasa a la unidad de cuidados intensivos, donde permanece 24h. La tolerancia oral se inicia a las 12h. No presenta complicaciones, y es dado de alta a la planta a la mañana siguiente. Se inicia dieta blanda, y se faja el abdomen para iniciar la movilización a sillón. El drenaje se retira al 3.º día (débito inferior a 50 cc), y al 4.º día se decide su alta para seguir control, con la herida en buen estado, dieta normal y sin complicaciones respiratorias añadidas a su situación basal.

### Discusión

La pared abdominal posterolateral es difícil de abordar por muchos factores, entre otros, la ausencia de una clara definición de sus planos musculoponeuróticos (a diferencia de las hernias de la línea media), la presencia de un límite óseo tanto para la disección como para el adecuado solapamiento y fijación de la malla, la debilidad de los tejidos adyacentes,

etc.<sup>1-4</sup>. A pesar de todo ello, en muchos hospitales cualquier cirujano repara las hernias subcostales de sus pacientes sin unos conocimientos ni una formación específica. La existencia de unidades de pared abdominal y una buena relación y fluidez con los servicios de urología hacen posible que muchos pacientes puedan ser evaluados conjuntamente y que se beneficien de una cirugía electiva personalizada, como son los casos de hernias subcostales masivas y paraestomales. Todas las técnicas tradicionales descritas para reparar las hernias incisionales subcostales (cierre simple, imbricación de fascia transversalis, reconstrucciones plásticas con colgajos musculares o actualmente con prótesis) precisan de una gran incisión para exponer adecuadamente el área debilitada, de una extensa disección de planos musculoponeuróticos y óseos, y de múltiples suturas para reparar el defecto<sup>1-5</sup>. Además, el tipo de paciente suele ser muy problemático por

sus enfermedades asociadas y su gran morbilidad general (obeso, fumador, monorreno, bronquítico, cardiópata, etc.). Todos estos factores hacen que la indicación y la elección de la técnica apropiada para reparar estas hernias masivas sea un verdadero ejercicio de razonamiento y de buen juicio para poder garantizar la mínima agresión y el mejor resultado funcional y cosmético.

La posibilidad de realizar plastias con prótesis a cualquier nivel de la pared abdominal ha cambiado mucho la cirugía en los últimos años. Nuevas generaciones de mallas bilaminares o recubiertas pueden colocarse dentro de la cavidad abdominal en contacto con asas intestinales, con gran seguridad y eficacia, siempre que se garantice una técnica correcta<sup>5-8</sup>. Este hecho ha sido demostrado mediante abordaje laparoscópico y también con cirugía abierta anterior en casos complejos seleccionados. La técnica de la doble reparación protésica del autor ofrece algunas ventajas en estos casos:

- 1) *Evita la necesidad de una preparación preoperatoria.* El caso que ilustramos plantearía la posibilidad de realizar un neumoperitoneo progresivo para aumentar el volumen abdominal y disminuir el riesgo potencial de un síndrome compartimental en el posoperatorio inmediato. Esto supone un gasto añadido y un riesgo adicional para un paciente muy al límite de cualquier actuación médica (riesgo anestésico de grado IV).
- 2) *Evita el sobretratamiento parietal.* Las hernias subcostales masivas se deberían reparar «de forma académica» mediante prótesis de refuerzo a nivel preperitoneal retrocostal, lo que exige una gran disección de los planos de la pared abdominal. Esto supone un considerable tiempo quirúrgico, traumatismo parietal y una elevada morbilidad posoperatoria (seroma, hematoma, dolor, etc.)<sup>3,6</sup>.
- 3) *Permite una reparación aceptablemente sólida.* La reconstrucción con doble malla ofrece la posibilidad de reforzar una pared abdominal de forma amplia y a varios niveles, lo que asegura un buen resultado funcional con las mínimas posibilidades de recurrencia. La primera reparación con una malla intraabdominal, al ser solapada a la pared abdominal posterior, evita las recidivas; la segunda, a nivel premuscular, garantiza una buena fibrosis e integración, aportando solidez con el menor «efecto bulto» posible (abultamiento). Las mallas recubiertas de titanio pueden ser usadas en ambas posiciones con buenos resultados clínicos<sup>7,9,10</sup>.

La cirugía de pared abdominal puede ser un gran reto para muchos cirujanos. Solo una formación adecuada y un especial interés en este campo pueden llevarnos a ofrecer a los pacientes complejos desestimados para cirugía por otros

compañeros no especializados (como es el caso de las hernias subcostales masivas) una solución aceptable con un riesgo más o menos controlado. En estas situaciones, una «técnica de doble reparación protésica» puede ser una alternativa eficaz, una solución real, a la mala calidad de vida de algunos pacientes casi abandonados a convivir con su hernia el resto de sus días.

---

## Conflicto de intereses

Los autores declaran no tener ningún conflicto de intereses.

---

## BIBLIOGRAFÍA

1. Moreno-Egea A, Guzmán P, Morales G, Carrillo A, Aguayo JL. Treatment of non-midline ventral hernia: experience in an abdominal wall unit and literature review. *Cir Esp.* 2007;81:330-4.
2. Bueno J, Carbonell F, Bonafé S, García P. Eventración subcostal. Técnica de la doble malla ajustada. En: Carbonell F, Moreno A, editores. *Eventraciones. Otras hernias de pared y cavidad abdominal.* Valencia: Vimar; 2012. p. 559-66.
3. Stumpf M, Conze J, Prescher A, Junge K, Krones CJ, Klinge U, et al. The lateral incisional hernia: Anatomical considerations for a standardized retromuscular sublay repair. *Hernia.* 2009;13:293-7.
4. Ladurner R, Trupka A, Schmidbauer S, Hallfeldt K. The use of an underlay polypropylene mesh in complicated incisional hernias: Successful French surgical technique. *Minerva Chir.* 2001;56:111-7.
5. Moreno-Egea A. Técnicas con doble malla en la cirugía de la eventración compleja: doble reparación protésica. En: Carbonell F, Moreno A, editores. *Eventraciones. Otras hernias de pared y cavidad abdominal.* Valencia: Vimar; 2012. p. 477-84.
6. Conze J, Presche A, Klinge U, Saklak M, Schumpelick V. Pitfalls in retromuscular mesh repair for incisional hernia: The importance of the «fatty triangle». *Hernia.* 2004;8:255-9.
7. Moreno-Egea A, Carrillo-Alcaraz A, Soria-Aledo V. Randomized clinical trial of laparoscopic hernia repair comparing titanium-coated lightweight mesh and medium-weight composite mesh. *Surg Endosc.* 2012;27:231-9.
8. Carbonell Tatay F, García Pastor P, Bueno Lledó J, Sauri Ortiz M, Bonafé Diana S, Iserte Hernández J, et al. Eventración subxifoidea. Técnica de doble malla ajustada. *Cir Esp.* 2011;89:370-8.
9. Moreno-Egea A, Aguayo-Albasini JL. Historic analysis of complex incisional hernia: To an understanding of the double prosthetic repair technique. *Cir Esp.* 2010;88:292-8.
10. Moreno-Egea A, Mengual-Ballester M, Cases-Baldó MJ, Aguayo-Albasini JL. Repair of complex incisional hernias using double prosthetic repair: Single-surgeon experience with 50 cases. *Surgery.* 2010;148:140-4.