

## Nota clínica

## Actinomicosis primaria de pared abdominal: presentación de un caso con fístula enterocutánea y revisión de la bibliografía



### *Primary actinomycosis of the abdominal wall: presentation of a case with enterocutaneous fistula and literature review*



Nelson López-Casillas<sup>1</sup>, Aarón Cuevas-González<sup>2</sup>

<sup>1</sup>Servicio de Cirugía General. Hospital General Regional n.º 1, Instituto Mexicano del Seguro Social, Ciudad Obregón, Sonora (México)

<sup>2</sup>Servicio de Cirugía General. Hospital General Regional n.º 1, Instituto Mexicano del Seguro Social, Ciudad Obregón, Sonora (México)

Recibido: 16-06-2017  
Aceptado: 26-11-2017

#### Palabras clave:

Actinomicosis,  
Fístula enterocutánea,  
Pared abdominal,  
Dispositivo intrauterino.

#### Key words:

Actinomycosis,  
Enterocutaneous fistula,  
Abdominal wall, Intrauterine device

#### Resumen

La actinomicosis es una infección causada por las bacterias del género *Actinomyces*; sus formas de presentación más comunes son la cervicofacial (50 %), la torácica (30 %) y la abdominal (20 %).

Presentamos el caso de una mujer de 45 años con el antecedente de DM2 y uso de DIU durante 5 años. Presentaba un cuadro clínico insidioso con dolor abdominal crónico y posteriormente tumoración de pared abdominal en mesogastrio y flanco izquierdo, con descarga de material seropurulento, escaso por solución de continuidad en la pared abdominal.

La actinomicosis de pared abdominal es una enfermedad infecciosa rara, origen de abscesos y fístulas enterales espontáneas no relacionadas con neoplasias. Su diagnóstico preoperatorio es todo un reto. El tratamiento se basa en antibioticoterapia con betalactámicos, macrólidos y tetraciclinas. El tratamiento quirúrgico se reserva en caso de complicaciones.

#### Abstract

Actinomycosis is an infectious disease caused by bacteria of the *Actinomyces* genus. Its most common kind of presentation are: head and neck (50%), thoracic (30%) and abdominal (20%).

We present the case of a woman, 45 years old, with diabetes mellitus 2 and a history of 5 years using the intrauterine device. She began with chronic abdominal pain, and months later with local swelling in mesogastrium and discharge of seropurulent material.

Abdominal actinomycosis is a rare infectious disease, cause of abscess and spontaneous enteric fistulae non linked to neoplasias. Preoperative diagnosis is a challenge. Treatment is based upon long term antibiotics including beta lactamics, macrolides and tetracyclines. Surgical treatment is reserved for complications.

\* Autor para correspondencia. Nelson López-Casillas. Hospital General Regional n.º 1. Vicente guerrero y Sahuaripa, s/n. Ciudad Obregón, Sonora, CP: 85120  
Teléfono: (644) 168-8647. E-mail: [dnelsonlc@live.com](mailto:dnelsonlc@live.com)

2255-2677/© 2018 Sociedad Hispanoamericana de Hernia. Publicado por Arán Ediciones, S.L. Todos los derechos reservados.  
<http://dx.doi.org/10.20960/rhh.53>

## Introducción

La actinomicosis es una infección crónica producida por un microorganismo anaerobio grampositivo *Actinomyces*, que normalmente coloniza el tracto respiratorio superior, el tracto gastrointestinal y el tracto genital femenino. La especie más frecuente es *Actinomyces israeli*. El germen tiene una baja virulencia y produce enfermedad solo cuando la barrera mucosa normal se altera, produciendo formación de abscesos múltiples, fistulización o una masa (1).

El primero en observarla fue Bradsaw, en 1846, seguido de Bollinger, en 1887. Ese mismo año, Israel hizo el diagnóstico en humanos vivos y dio nombre a dicho organismo como *Actinomyces israeli*, que es el mayor patógeno humano (2,3), diferenciándolo del patógeno animal *Actinomyces bovis* (4).

Cualquier grupo de edad puede afectarse por actinomicosis. El sexo masculino es más comúnmente afectado que el femenino, en una relación de 3:1. La incidencia anual reportada es de 1/300 000 (5).

Clínicamente, se caracterizan tres formas clínicas de infección: cervicofacial (50 %) pulmonar y torácica (30 %) y abdominopélvica (20 %), descritas hace menos de un siglo (1938) por Cope (6).

Los factores de riesgo para actinomicosis, de forma general, son diabetes, inmunodepresión por VIH, desnutrición, pacientes con terapia inmunosupresora, enfermedad pélvica inflamatoria por uso prolongado de dispositivo intrauterino DIU (7), cirugía abdominal, trauma local, historia previa de enfermedad digestiva (8), edad mayor, un 20 % de los pacientes no cuentan con factores de riesgo asociados (9), lesiones previas en piel o mucosas, cuerpos extraños en vías respiratorias, uso de antibióticos y caries (10).

## Caso clínico

Presentamos el caso de una mujer de 45 años de edad, que contaba con antecedentes personales patológicos de DM tipo 2 de 8 años de evolución y en tratamiento con insulina NPH, y con cirugías previas de dos cesáreas. Era alérgica a la penicilina.

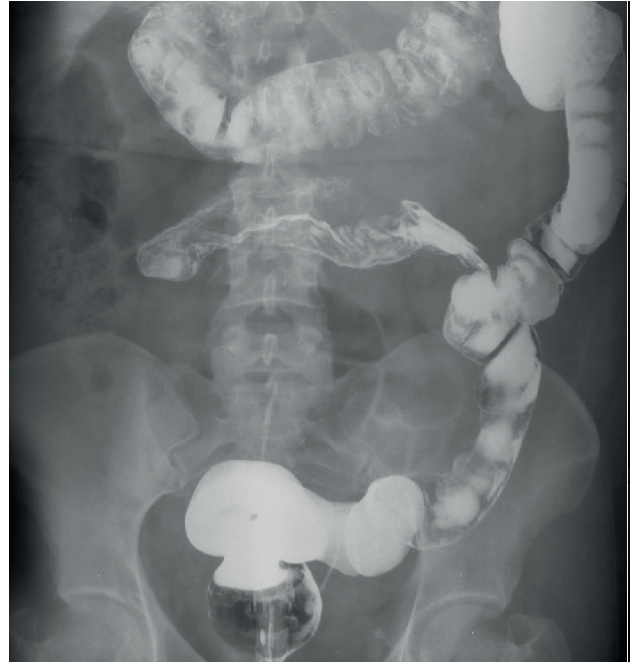En cuanto a sus antecedentes ginecoobstétricos, destacaba el uso del dispositivo intrauterino (DIU) como método de planificación familiar desde hacía 5 años.

Inició su padecimiento actual 17 meses antes, con dolor abdominal intenso localizado en la fosa iliaca izquierda de forma ocasional. Desde hacía un año refería un aumento de la frecuencia de cuadros con dolor abdominal, tipo cólico difuso, acentuado en epigastrio y mesogastrio (ocasionalmente), con exacerbaciones y remisiones de este, el cual mejoraba parcialmente con el consumo de anticolinérgicos, negando irradiaciones u otra sintomatología acompañante. En el interrogatorio dirigido comentó constipación crónica.

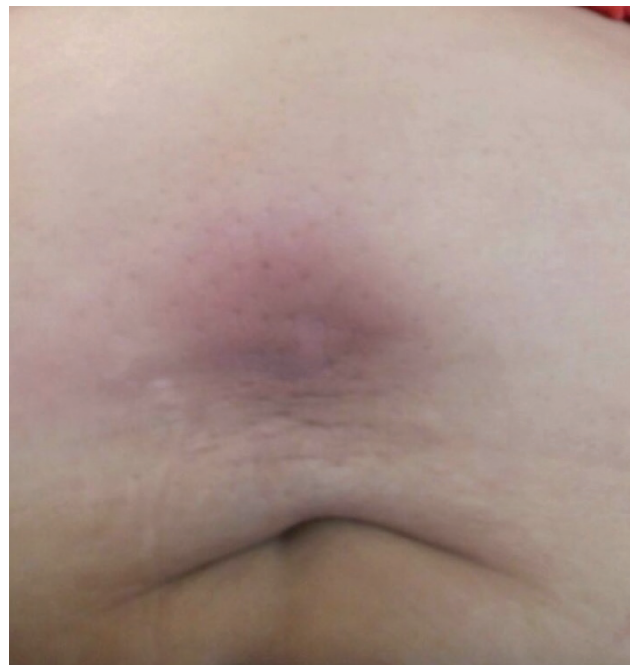Tales episodios sintomáticos ameritaron la valoración por parte del servicio de urgencias, donde se otorgó manejo sintomático con la impresión diagnóstica de enfermedad diverticular. Fue hospitalizada por un aparente cuadro de diverticulitis, que mejoró con ayuno y antibioticoterapia en doble esquema a base de ciprofloxacino y metronidazol, y fue dada de alta al tercer día por la adecuada evolución clínica, para su seguimiento por consulta externa de cirugía, solicitando colon por enema para normar la conducta terapéutica.

El colon por enema opaca reportó una probable fistula colónica de probable origen en colon descendente/sigmoideas (fig.1). No había evidencia de enfermedad diverticular. Se solicitó una valoración

preoperatoria para una programación quirúrgica electiva de laparotomía exploradora. Presentó evolución tórpida de su padecimiento 2 meses después de su ingreso en el servicio de urgencias, con presencia de tumoración palpable, localizada en el mesogastrio (fig. 2), mal definida, dolorosa a la palpación, superficial, móvil, que



**Figura 1.** Colon por enema. Reporta probable fistula colónica de probable origen en colon descendente/sigmoideas.



**Figura 2.** Tumoración palpable en región mesogástrica.

requería una nueva hospitalización, y mejoró de nuevo después de quinolonas de tercera generación y metronidazol. Un mes después de la aparición de la tumoración mesogástrica palpable, presentó salida de líquido seropurulento por orificio sobre tumoración palpable, con aumento de volumen perilesional, en ocasiones con salida de líquido de características intestinales, acompañado de fiebre no cuantificada ocasional, náusea y distensión abdominal.

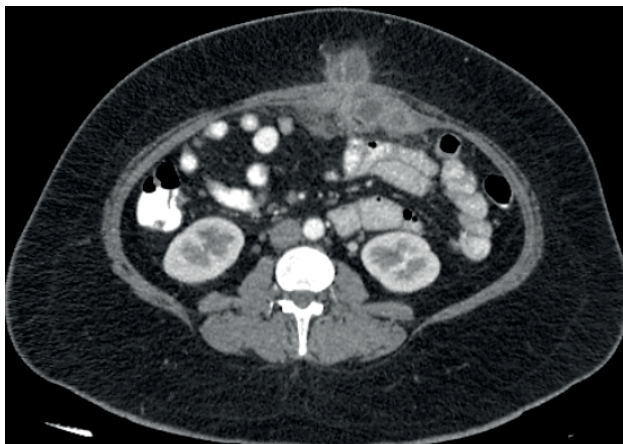
Bajo el diagnóstico de fístula enterocutánea de bajo gasto, continuó el seguimiento en la consulta externa de cirugía general, donde, como parte del protocolo diagnóstico, se le realizó una TAC abdominal con contraste oral e intravenoso, que reportó tumoración multiquística de la pared abdominal (fig. 3).

Se le realizó LAPE tras 3 meses de tratamiento conservador, según fases de tratamiento de Chapman (11) y Sheldon (12), con fracaso al cierre espontáneo de fístula con manejo conservador.

Se le realizó procedimiento quirúrgico sin incidentes ni accidentes, y se encontraron como hallazgos tumoración pétreo infiltrante de pared abdominal con presencia de fístula de íleon terminal a pared localizada a 480 cm de ángulo de Treitz, así como fístula ileosigmoidea y tumoración de pared abdominal. Ante la sospecha de liposarcoma de pared abdominal, se realizó resección con márgenes amplios. Como resultado de la conducta anterior, quedó un gran defecto en la pared abdominal, que se reparó con la técnica de separación de componentes con el fin de evitar una hernia abdominal controlada. Sin embargo, no se colocó material protésico, ante la sospecha de proceso neoplásico. Se enviaron piezas al servicio de anatomía patológica (fig. 4).

El reporte histopatológico fue concluyente para fístula ileosigmoidea que mostraba proceso inflamatorio agudo supurado con microorganismos de morfología micótica, concluyente de actinomicos por tinciones de hematoxilina-eosina y ácido peryódico de Schiff. (figs. 5, 6)

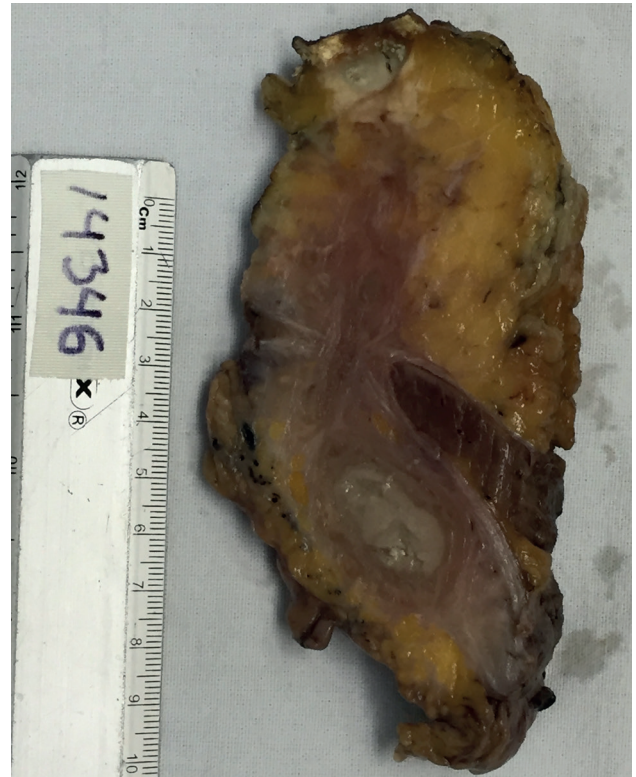
Con base en el reporte histopatológico, se inició un tratamiento empírico con eritromicina (500 mg vía oral) cada 6 horas durante 6 semanas, por ser alérgica a penicilina, sin efectos adversos. Durante su seguimiento posterior en el servicio de la consulta externa, se obtuvo una adecuada mejoría clínica, con resolución completa de la tumoración abdominal y de la sintomatología derivada de la fístula enterocutánea.



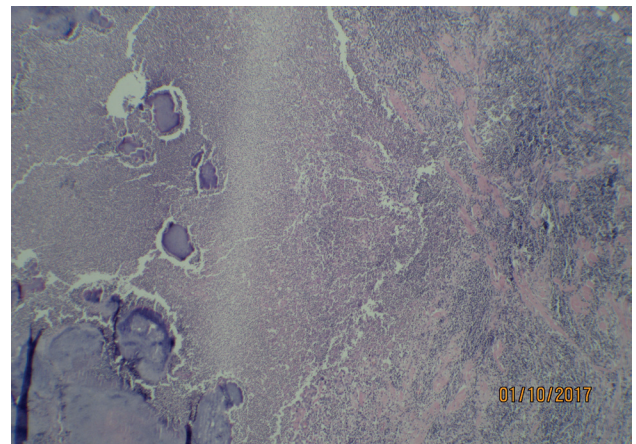
**Figura 3.** TC abdominal con contraste oral e intravenoso, que reporta tumoración multiquística de la pared abdominal.

## Discusión

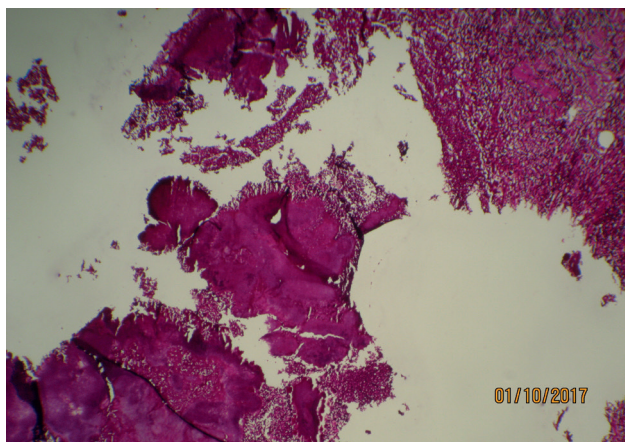
La actinomicosis abdominal presenta diversas fases clínicas; las más frecuentes son actinomicosis de la pared abdominal (APA), actinomicosis gastrointestinal (AGI) y actinomicosis abdomino-pélvica (AAP).



**Figura 4.** Pieza quirúrgica.



**Figura 5.** 5x-10x. H&E. Abundante infiltrado inflamatorio mixto, con presencia de conglomerados de bacterias basófilicas, que se agrupan formando pseudohifas (*Actinomyces sp.*).



**Figura 6.** 5x-10x. PAS. Conglomerado de bacterias filiformes que se agrupan formando pseudohifas con fenómeno de esplendor periférico (*Actinomyces sp.*). Actinomycosis de pared abdominal: presentación de un caso con fistula enterocutánea y revisión de la bibliografía

La actinomycosis de pared abdominal es una causa rara dentro de las formas abdominales de la infección por actinomicos.

En 1906, Archibald Cuff publicó el primer caso de actinomycosis primaria de la pared abdominal del que se tiene registro (13). Hasta la fecha, se han publicado alrededor de 30 casos a nivel mundial (14).

En la variedad gastrointestinal, las regiones más afectadas generalmente son el área ileocecal y apendicular, pudiéndose encontrar afección en otras áreas del colon. El agente etiológico más frecuente de esta infección es el *Actinomyces Israelii* en alrededor del 70 % de los casos. Otras especies del mismo género que pueden ser agentes etiológicos son *A. viscosus*, *A. gerencseriae* y *A. odontolyticus* (15,16).

Está presente en la cavidad oral, a lo largo del tracto gastrointestinal (17,18) y en los genitales femeninos. Puede tornarse patógeno después de un traumatismo, una infección local o una cirugía que altere las barreras mucosas naturales del organismo, invadiendo los tejidos adyacentes.

La actinomycosis abdominal es una entidad reconocida desde hace más de 150 años; sin embargo, sigue siendo una gran desconocida para la mayoría de los clínicos. El diagnóstico previo a la cirugía o incluso durante esta es difícil, y los hallazgos se confunden normalmente con enfermedades inflamatorias agudas o malignas. Ha sido descrita por algunos como «la enfermedad más frecuentemente no diagnosticada» (19).

Los pacientes operados de apendicitis perforada o con dispositivos intrauterinos (DIU) parecen tener un riesgo mayor. El patógeno induce una respuesta inflamatoria granulomatosa que origina los típicos «granos azufrados» observados en el estudio anatomopatológico, amarillos o blancos, que forman conglomerados de macrocolonias de *Actinomyces* en el seno de un complejo polisacárido-proteico, alrededor del cual se desarrollan granulomas, con producción de pus y formación de abscesos, seguido de necrosis y extensa reacción fibrótica. La fistulización es frecuente en estadios avanzados de la enfermedad. La bacteria puede invadir por contigüidad otros órganos, pero normalmente la mucosa no suele verse afectada (20,21).

Clínicamente, no hay síntomas específicos relacionados con actinomycosis en la pared anterior abdominal. La mayoría de los casos publicados clínicamente se presentan con dolor abdominal, calambres, anorexia, astenia, pérdida de peso, fiebre, escalofríos y diarrea, que se asocian a la aparición de masas abdominales irregulares. El diagnóstico suele demorarse entre 1 mes y 2 años, como en nuestro caso. Las alteraciones analíticas son inespecíficas, predominando la anemia, leucocitosis y la elevación de los marcadores inflamatorios (18,22).

Normalmente, estas bacterias colonizan el tracto gastrointestinal y genitourinario del hombre, e incluso se pueden aislar en la materia orgánica del suelo. La virulencia de las bacterias del género *Actinomyces* generalmente es baja; sin embargo, su capacidad de invasión tisular se ve favorecida por la presencia de daño mucoso, cuerpos extraños, tejido desvitalizado y comorbilidades asociadas. Dentro de los factores microbiológicos asociados a su virulencia están la capacidad de sus fimbrias de unirse a la colágena y de la producción de una fuerte biopelícula que limita la penetración antibiótica.

En una serie de casos reportada por Han Chi y cols., se analizaron los registros de 46 casos de actinomycosis abdominal, reportados en 9 años. Se encontró que la mayoría de los pacientes reportaron dolor abdominal (82.6 %); en un 69.6 % de los casos la manifestación fue una masa abdominal palpable por el paciente o durante la exploración física, y solo en el 6.5 % de los pacientes se manifestó como una tumoración con descarga externa (23). En nuestra experiencia de este caso la paciente presentó las 3 manifestaciones mencionadas.

Tradicionalmente se han descrito, asociadas a la infección por actinomycosis, fistulas cutáneas con gasto con gránulos azurófilos. Estos gránulos corresponden a colonias microscópicas de las bacterias del género *Actinomyces*. Cabe señalar que estos gránulos azurófilos se encuentran además presentes en infecciones por *Nocardia*, *Aspergillus* y algunos estafilococos.

Otras de las manifestaciones clínicas que se pueden encontrar son cambios en los hábitos intestinales, rectorragia, melena, distensión abdominal y pérdida ponderal.

La forma abdominal de la actinomycosis generalmente se confunde con enfermedad de Crohn (EC), tuberculosis (TB) o carcinoma. Algunas pistas que lo diferencian son la ausencia de enfermedad multiorgánica en la TB y la ausencia de manifestaciones extraintestinales en la EC.

Es raro diagnosticar de manera preoperatoria la enfermedad por actinomycosis; se encuentra que solo alrededor de un 10 % de la actinomycosis abdominal se diagnostica en el preoperatorio. Esto se debe a la actitud quirúrgica que implica la sospecha de enfermedad de Crohn, que no responde a terapia inmunosupresora o a la sospecha de neoplasia intraabdominal, por lo que lo común es diagnosticar esta entidad con el reporte histopatológico en el periodo posoperatorio, como en el caso de la paciente presentada (24).

En cuanto al diagnóstico preoperatorio, es útil la TAC abdominopélvica; es característica –pero no específica– la imagen multiquística que refuerza con contraste, sin adenomegalias asociadas y altamente infiltrativa. El diagnóstico definitivo se establece aislando el microorganismo de diferentes muestras corporales. Las de mayor utilidad son los aspirados profundos, el pus y los gránulos azurófilos que drenan de los distintos trayectos fistulosos de la enfermedad. Las de menor utilidad son las muestras de orina, esputo, muestras obtenidas con hisopos o las obtenidas mediante lavado bronquial (25).

El tratamiento de la actinomycosis se basa en antibióticos de la familia de los betalactámicos, macrólidos, clindamicina o

tetraciclinas, durante 2-6 semanas (o hasta 3 meses en casos de actinomycosis pulmonar). La cirugía es necesaria en caso de complicaciones, como puede ser involucro a la pared abdominal o desarrollo de fistulas (26,27).

## Conclusiones

La actinomycosis de pared abdominal es una enfermedad infecciosa rara que puede simular una enfermedad neoplásica, por lo que con frecuencia es intervenida quirúrgicamente. Sin embargo, si el diagnóstico es preoperatorio, puede tratarse de forma satisfactoria únicamente con antibióticos. El diagnóstico requiere un alto grado de sospecha. Las imágenes radiológicas no son específicas y es difícil el aislamiento microbiológico. Con frecuencia el diagnóstico definitivo no se obtiene hasta que se observan los típicos gránulos sulfurados en el estudio anatomopatológico de la pieza quirúrgica. Una combinación de estudios microbiológicos, moleculares y patológicos puede maximizar las posibilidades de llegar a un diagnóstico correcto. La presencia de dolor abdominal, así como una masa en pared abdominal con descarga externa o sin ella, nos obliga a considerar actinomycosis de pared dentro de los posibles diagnósticos diferenciales.

El caso antes descrito corresponde a un caso de actinomycosis primaria de la pared abdominal con fistula enterocutánea en una mujer con factores de riesgo para su presentación, tales como diabetes y uso prolongado de DIU.

## Bibliografía

1. Benkhra K, Benkabbou A, El Malki H, Amahzoune M, Mohsine R, Ifrine L, et al. Digestive actinomycosis: three cases and review. *Gastroenterol Clin Biol.* 2006;30:775-8.
2. Burden, P. Actinomycosis. *J Infect.* 1989;19:95-99.
3. Cintron JR, Del Pino A, Duarte B, Wood D. Abdominal actinomycosis. *Dis Colon Rectum.* 1996;39:105-110.
4. Meyer P, Nwariaks O, McClelland R, Gibbons D, Leach F, Sgalowsky A, et al. Rare presentation of actinomycosis as an abdominal mass: report of a case. *Dis Colon Rectum.* 2000;43:872-878.
5. Weese WC, Smith IM. A study of 57 cases of actinomycosis over a 36-year period. A diagnostic 'failure' with good prognosis after treatment. *Arch Intern Med.* 1975;135:1562-8.
6. Cuevas-González JC, Zambrano-Galván G, Vega-Memije E, García-Calderón AG, Donohue-Cornejo A, Cuevas-González MV. Actinomycosis: a propósito de un caso. *Dermatología CMQ.* 2016;14(1):39-41.
7. García Martínez MT, Morano Amado LE, Carreira Delgado M, Alfonsín Barreiro N. Masa abdominal secundaria a infección por actinomycosis. *Rev Panam Infectol.* 2009;11(3):42-44.
8. Valero R, Rodrigo E, Ruiz JC, González-Cotruello J, Lastra P, López-Rasines G, et al. Diverticulitis abscesificante por *Actinomyces israelii* en un trasplante renal. *Nefrología.* 2007;27:399-404.
9. Chouabe S, Perdu S, Deslée G, Milosevic D, Marque E, Lebargy F. Endobronchial actinomycosis associated with foreign body: four cases and a review of the literature. *Chest.* 2002;121(6):2069-72.
10. Kolditz M, Bickhardt J, Matthiessen W, Holotiu O, Höffken G, Koschel D. Medical management of pulmonary actinomycosis: data from 49 consecutive cases. *J Antimicrob Chemother.* 2009;63(4):839-841.
11. Chapman R, Foran R, Dunphy JE. Management of intestinal fistulas. *Am J Surg.* 1964;108:157-164.
12. Sheldon GF, Gardiner BN, Way LW, Dunphy JE. Management of gastrointestinal fistulas. *Surg Gynecol Obstet.* 1971;133:385-389.
13. Cuff A. A case of actinomycosis of the abdominal wall: produced by an infected foreign body which had escaped from the intestine. *Br Med J.* 1906;2(2377):137-8.
14. Seock YL, Ji HL, Seung JL, Cheol SL. Primary Abdominal Wall Actinomycosis. *J Med Cases.* 2012;3:4-6.
15. Wong KS, Marcon NE, Calderwood SB, Thorner AR. Abdominal Actinomycosis. *UpToDate Sep 2015.*
16. Piper MH, Schaberg DR, Ross JM, Shartsis JM, Orzechowski RW. Endoscopic Detection and therapy of colonic actinomycosis. *Am J Gastroenterol.* 1992;87(8):1040-2.
17. Dayan K, Neufeld D, Zissin R, Berheim J, Paran H, Schwartz I, et al. Actinomycosis of the large bowel: unusual presentations and their surgical treatment. *Eur J Surg.* 1996;162:657-661.
18. Olvera Reynada A, Calzada Ramos M, Espinoza Guerrero X, Molotla Xolalpa C, Cervantes Miramontes P. Actinomycosis abdominal. Presentación de tres casos. *Cir Ciruj.* 2005;73:47-50.
19. Garner J, Macdonald M, Kumar P. Abdominal actinomycosis. *Int J Surg.* 2007;5:441-8.
20. Wagenlehner F, Mohren B, Naber K, Männl H. Abdominal actinomycosis. *Clin Microbiol Infect.* 2003;9:881-5.
21. Louzi A, Rifki S, Benamar Y, Attari M, Kafi h M, Zerouali N. Actinomycose colique: à propos d'un cas et revue de la littérature. *Ann Chir.* 2005;130:101-3.
22. Filipovi B, Milini N, Nikoli G, Ranthelovi T. Primary actinomycosis of the anterior abdominal wall: case report and review of the literature. *J Gastroenterol Hepatol.* 2005;20:517-20.
23. Han-Chih LH, Kin-Chun C, Lap-Chiu T. Abdominal Actinomycosis: Case report and review of the Chinese experience in the past 10 years. *Surgical Practice.* 2008;12:56-63.
24. Ruiz MP, Williams EM, Markey CM, Johnson AM, Morales-Ramírez PB. Can surgery be Avoided? Exclusive Antibiotic Treatment for pelvic actinomycosis. *Obstet Gynecol.* 2017. Publicación electrónica que puede ser consultada en: <https://www.ncbi.nlm.nih.gov/pmc/articles/PMC5337310/pdf/CRIOG2017-2907135.pdf>.
25. Boyanova L, Kolarov R, Mateva L, Markovska R, Mitov I. Actinomycosis: a frequently forgotten disease. *Future Microbiol.* 2015;10(4):613-628.
26. Ridha A, Oguejiofor N, Al-Abayechi S, Njoku E. Intra-Abdominal Actinomycosis Mimicking Malignant Abdominal Disease. *Case Reports in Infectious Diseases.* Publicación electrónica que puede ser consultada en: <https://www.ncbi.nlm.nih.gov/pmc/articles/PMC5337322/pdf/CRIID2017-1972023.pdf>.
27. Valour F, Sénéchal A, Dupieux C, Karsenty J, Lustig S, Breton P, et al. Actinomycosis: Etiology, clinical features, diagnosis, treatment and management. *Infection and Drug Resistance.* 2014;7:183-197.