



Nota clínica

Plastia de la pared abdominal. Nueva alternativa en el manejo de la distrofia muscular facioescapulohumeral[☆]

Jaime Rappoport*, Manuel Figueroa, Marco Albán, Juan Jorge Silva y Jaime Carrasco

Unidad de Hernias, Departamento de Cirugía, Hospital Clínico de la Universidad de Chile, Santiago de Chile, Chile

INFORMACIÓN DEL ARTÍCULO

Historia del artículo:

Recibido el 17 de abril de 2013

Aceptado el 3 de mayo de 2013

Palabras clave:

Distrofia muscular facioescapulohumeral
Pared abdominal
Mallas quirúrgicas

R E S U M E N

Introducción y objetivo: La distrofia muscular facioescapulohumeral es la 3.^a causa más frecuente de distrofia muscular autosómica dominante y afecta a uno de cada 20 000 individuos. Se presenta durante la 2.^a década de la vida y se manifiesta como paresia asimétrica facial, escapular o humeral, que progresivamente puede comprometer la pared abdominal. Algunos pacientes manifiestan una marcada inestabilidad en la marcha, como el caso clínico que se presenta. No existe terapia curativa, solo de soporte. El objetivo del presente artículo es reportar el manejo quirúrgico y los beneficios del refuerzo abdominal protésico con malla de polipropileno en laxitud abdominal de la distrofia muscular facioescapulohumeral.

Discusión: La distrofia muscular facioescapulohumeral es una entidad infrecuente, con amplia variabilidad de presentación. El empleo de mallas de polipropileno ha demostrado que estas no solo refuerzan defectos de la pared abdominal, sino que permiten modelar su contorno.

Conclusión: El uso de mallas de polipropileno de alta densidad como faja supraaponeurótica en laxitud muscular abdominal podría ser un elemento adicional que se habría que considerar en el manejo de esta enfermedad infrecuente.

© 2013 Sociedad Hispanoamericana de Hernia. Publicado por Elsevier España, S.L. Todos los derechos reservados.

Abdominal wall plasty. An innovative alternative for the management of facioscapulohumeral muscular dystrophy

A B S T R A C T

Introduction and objective: Facioscapulohumeral muscular dystrophy is the 3rd most common cause of autosomal dominant muscular dystrophy, affecting 1 in 20,000 individuals. It appears during the 2nd decade of life, manifesting as an asymmetric facial, scapular and/or humeral paresis that can progressively compromise the abdominal wall. Some patients develop marked gait instability as the clinical case presented. No curative therapy currently exists; only support therapy. The aim of this paper is to report the surgical management and the benefits of prosthetic strengthening of abdominal wall through polypropylene mesh in abdominal laxity of facioscapulohumeral muscular dystrophy.

Keywords:

Facioscapulohumeral muscular dystrophy
Abdominal wall
Surgical mesh

[☆] El siguiente artículo original fue presentado como póster en la seccional de hernias en el LXXXV Congreso Chileno e Internacional de Cirugía, La Serena (Chile), del 25 al 28 de noviembre de 2012.

* Autor para correspondencia: Jefe Unidad de Hernias. Departamento de Cirugía. Hospital Clínico de la Universidad de Chile. Avda. Santos Dumont, 999. Independencia, Santiago de Chile. Teléfono: +5629788334.

Correo electrónico: rapaj@usa.net (J. Rappoport).

2255-2677/\$ – see front matter © 2013 Sociedad Hispanoamericana de Hernia. Publicado por Elsevier España, S.L. Todos los derechos reservados. <http://dx.doi.org/10.1016/j.rehah.2013.05.003>

Discussion: Facioscapulohumeral muscular dystrophy is a rare entity, with wide variability of presentation. The use of polypropylene mesh has proven not only to reinforce abdominal wall defects, but also to allow to model the contour as well.

Conclusion: The use of polypropylene mesh as supraponeurotic belt in abdominal muscle laxity may be an additional tool to consider in the management of this rare disease.

© 2013 Sociedad Hispanoamericana de Hernia. Published by Elsevier España, S.L.
All rights reserved.

Introducción

La distrofia muscular facioescapulohumeral (DMFEH), descrita inicialmente por Landouzy y Dejerine en 1885, es en la actualidad la tercera causa más frecuente de distrofia muscular autosómica dominante. La incidencia en Europa es uno de cada 20 000 individuos, mientras que la prevalencia es 4.4 por 100 000 habitantes. Su etiología fue descubierta en 1990 y radica en una alteración de la repetición polimórfica macro-satélite del locus 4q35 denominada D4Z4. Sin embargo, la comprensión total del mecanismo fisiopatológico es aún una incógnita¹⁻³.

Su presentación clínica habitual se da durante la segunda década de la vida. La afección es más severa en hombres y en presentaciones tardías, y se caracteriza por una paresia asimétrica y progresiva de la musculatura facial, escapular y humeral; posteriormente se agrega flacidez abdominal y paresia de extremidades inferiores. Sin embargo, esta presentación puede no ser necesariamente secuencial, pues existe una amplia variabilidad en la clínica desde extremos prácticamente asintomáticos hasta la postración. Hallazgos característicos son la limitación en la dorsiflexión del pie, flexión de la rodilla y extensión de cadera. Algunos pacientes manifiestan una marcada inestabilidad en la marcha, como el caso clínico que se presenta. Junto a la presentación muscular, existen afecciones extramusculares, entre las que destacan pérdida de cabello (75%), telangectasias retinales (60%), trastornos de aprendizaje, epilepsia, insuficiencia respiratoria y defectos en la conducción atrioventricular³.

El diagnóstico requiere evaluación neurológica anatomopatológica de tejido muscular y genómica de esta. El tratamiento actual de esta enfermedad es solo de soporte, sin que exista ninguna terapia específica, e incluye un manejo multidisciplinario de neurólogos, fisiólogos, traumatólogos, cirujanos, psiquiatras y quinesiólogos. El pronóstico de esta enfermedad es variable e incierto y un 15-20% de los afectados requerirán silla de ruedas; paradójicamente, no se ha descrito un compromiso categórico en la sobrevida⁴.

Caso clínico

Mujer de 50 años, diabética no insulino dependiente, con buen control metabólico y con diagnóstico de DMFEH desde los 20 años. Empezó con paresia y flacidez abdominal, posteriormente humeral, y en la cuarta década inició alteración de la marcha caracterizada por inestabilidad de esta y aumento del área de sustentación. No presentó trastorno facial, disfagia, neumonías ni otras comorbilidades.

En 2006 se le realizó una lipoabdominoplastia y un refuerzo de diástasis de rectos con malla de polipropileno (MPP). Evolucionó en necrosis de colgajo dermograso suprapúbico, que fue manejado de forma conservadora durante 6 meses con aseos quirúrgicos. En ese momento requirió cierre quirúrgico. Al año de la necrosis, presentaba una cicatriz hipertrófica, hiperpigmentada y acartonada.

En 2011 ingresa en nuestro centro con laxitud abdominal y una importante inestabilidad de la marcha, progresiva, de un año de evolución; sin embargo, su condición le permitía ser autónoma. Se evaluó con TAC de abdomen y pelvis, que objetivó flacidez de la musculatura abdominal (fig. 1).

Considerando el pronóstico de la enfermedad, se le planteó someterse a cirugía modeladora abdominal de soporte no curativo para mejorar su calidad de vida. Ya que hay ausencia de literatura al respecto, se llevó a cabo previamente un adecuado control metabólico preoperatorio (HbA1c: 6) y la firma de consentimiento informado al respecto, para realizarle la cirugía de forma electiva de acuerdo a lo planeado.

Se realizó una incisión transversa infraumbilical sobre la cicatriz de la lipoabdominoplastia. Se tallaron los colgajos dermograsos, exponiendo la totalidad de la pared abdominal anterior, con lo que se objetivó un abombamiento de ambos flancos y una pared musculoaponeurótica débil y extremadamente delgada, además de una MPP de 20 × 6 cm supraaponeurótica en línea media. Se extrajo el material protésico y se realizó una plicatura de plano musculoaponeurótico inguinal bilateral con Prolene® 1. Se practicó una plastia de la pared abdominal con 2 MPP macroporosas, de alta densidad y de 30 × 30 cm cada una, en faja supraaponeurótica, solapándose en línea media. Ambas MPP

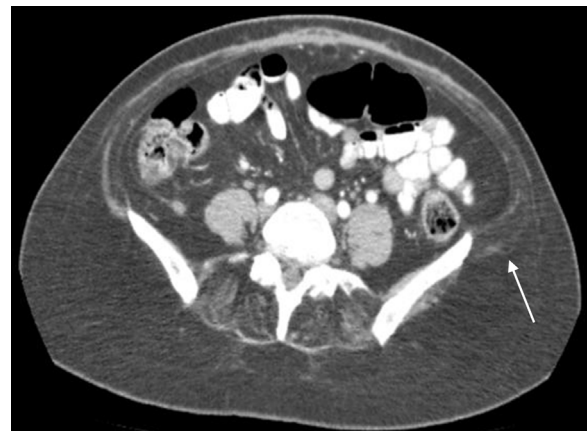


Figura 1 – Corte axial de TAC de abdomen y pelvis. Se observa flacidez y delgadez de la pared abdominal musculoaponeurótica, especialmente a nivel del hueso ilíaco (flecha blanca).

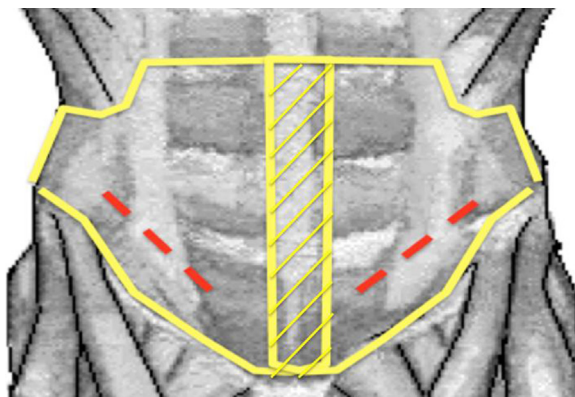


Figura 2 - Esquema del procedimiento quirúrgico. Las líneas discontinuas representan la plicatura musculoaponeurótica, mientras que las líneas continuas, las MPP. Notese cómo en la línea alba ambas mallas se sobreponen (zona achurada). La sutura corrida de las mallas se anclaron hacia cefálico en el reborde subcostal, por caudal en el ligamento inguinal, por media lateral a la línea alba y por lateral en ambos flancos.

se fijaron con Prolene® 2-0 con sutura continua, hacia cefálico en el reborde subcostal, por caudal en el ligamento inguinal, por media lateral a la línea alba y por lateral en ambos flancos, y se instalaron 3 drenajes redón núm. 18 exteriorizados por contrapertura (fig. 2). Los drenajes fueron retirados al 4.º día posoperatorio, con un débito menor de 50 cc en 24 h.

Desde el punto de vista funcional, en el posoperatorio presentó una mayor estabilidad abdominal y de marcha que le permitía subir y bajar escalones, mantenerse en pie sin apoyo, lo que mejoró significativamente su calidad de vida. En el posoperatorio mediato presentó epidermolisis de colgajo suprapúbico, que fue manejado con curaciones simples y cámara hiperbárica durante 20 sesiones (fig. 3), con lo que se consiguió el cierre definitivo de la herida a los 2 meses de la operación. En los controles diferidos a un año, la paciente no presentaba molestias, y la estabilidad de marcha se ha mantenido.

La paciente, hasta la fecha, está altamente satisfecha con los resultados obtenidos en términos de mejoría funcional.

Discusión

La DMFEH es una entidad infrecuente, con amplia variabilidad de presentación. En la actualidad no existe una terapia curativa, sino solo de soporte, y el manejo quirúrgico actual tiene un rol predominantemente ortopédico; sin embargo, no han sido reportados en la literatura manejos quirúrgicos de soporte musculoaponeurótico abdominal.

El empleo de MPP ha demostrado no solo su eficacia en el refuerzo de defectos de la pared abdominal, sino que permite modelar el contorno de esta⁵. En este contexto, el uso de MPP de alta densidad emerge como una nueva estrategia en el manejo de la DMFEH, que ofrece una mayor resistencia y una eventual mejora estética.

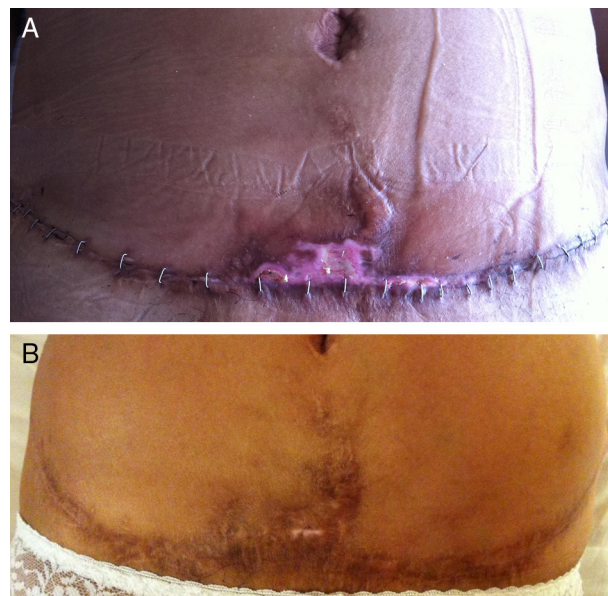


Figura 3 - Aspecto en el posoperatorio. A) Al 4.º día posoperatorio. Se aprecia epidermolisis suprapúbica con exposición de dermis. B) Aspecto posoperatorio al año. Se observa cicatriz hiperpigmentada sin solución de continuidad.

En el caso expuesto se objetiva una franca mejoría a corto y medio plazo, con gran satisfacción de la paciente. La morbilidad del colgajo suprapúbico presentada puede explicarse por distintos motivos: 1) la comorbilidad diabética interfiere en todas las fases de la cicatrización, independientemente del adecuado control metabólico; 2) la necrosis previa del mismo colgajo y la cicatriz de mala calidad ofrecen malas condiciones para la nueva cicatrización, y 3) la incisión realizada sobre la misma cicatriz dificulta la nueva cicatrización si se compara con un abordaje en piel sana (más cefálica), pero esto significaría una nueva cicatriz sin garantías libres de morbilidades y el riesgo de necrosis del colgajo entre ambas cicatrices. El manejo conservador de esta complicación fue satisfactorio.

La tecnología actual de mallas macroporosas y de baja densidad permite obtener buenos resultados funcionales con menor tasa de seromas, granulomas, infecciones, y se ve asociada a una mayor flexibilidad de cicatrización y una mejor integración en el organismo determinada por la respuesta del huésped^{6,7}. En el caso presente se empleó una malla de alta densidad para brindar una mayor estabilidad a la pared abdominal, hecho fundamentado en estudios clínicos con controles histológicos en pacientes con MPP implantada en la pared abdominal en los que se ha observado una mínima reacción inflamatoria y gruesos fascículos de colágeno alrededor de las hebras de la malla^{8,9}. En el caso expuesto no hemos tenido infección o rechazo de esta.

La decisión de intervenir quirúrgicamente a estos pacientes supone un desafío, considerando la baja frecuencia de esta enfermedad, la escasa literatura y los riesgos que involucra cualquier intervención quirúrgica. Los nuevos protocolos de evaluación de marcha o movimiento de extremidades podrían incluirse en la toma de decisiones terapéuticas¹⁰.

Conclusión

El uso de MPP de alta densidad como faja supraaponeurótica en laxitud muscular abdominal podría ser un elemento adicional que considerar en el manejo de esta enfermedad infrecuente, basado en los buenos resultados a medio plazo del caso clínico presentado.

Conflicto de intereses

Los autores declaran no tener ningún conflicto de intereses.

BIBLIOGRAFÍA

- Landouzy L, Dejerine J. De la myopathie atrophique progressive. *Rev Med (Paris)*. 1885;5:81-117.
- Padberg G, Frants R, Brouwer O, Wijmenga C, Bakker E, Sandkuijl L. Facioscapulohumeral muscular dystrophy in the Dutch population. *Muscle Nerve*. 1995;2:S81-4.
- Richards M, Coppée F, Thomas N, Belayew A, Upadhyaya M. Facioscapulohumeral muscular dystrophy (FSHD): An enigma unravelled? *Hum Genet*. 2012;131:325-40.
- Orrell R. Facioscapulohumeral dystrophy and scapulothoracic syndromes. *Handb Clin Neurol*. 2011;101:167-80.
- Prado A, Andrades P, Benítez S. Abdominoplasty: The use of polypropylene mesh to correct myoaponeurotic-layer deformity. *Aesthetic Plast Surg*. 2004;28:144-7.
- Cobb W, Kercher K, Heniford B. The argument for lightweight polypropylene mesh in hernia repair. *Surg Innov*. 2005;12:63-9.
- Klosterhalfen B, Junge K, Klinge U. The lightweight and large porous mesh concept for hernia repair. *Expert Rev Med Devices*. 2005;2:103-17.
- Rappoport J, Benavides A, Wurgaft R, Tchernitchin A. Tolerancia tisular a la malla de marlex. *Rev Chil Cir*. 1981;33:100-2.
- Rappoport J, Wurgaft R, Rebolledo J, Benavides A, Tchernitchin AN. Histology of human abdominal wall repaired with polypropylene mesh. *Dig Surg*. 1986;3:163.
- Iosa M, Mazzà C, Pecoraro F, Aprile I, Ricci E, Cappozzo A. Control of the upper body movements during level walking in patients with facioscapulohumeral dystrophy. *Gait Posture*. 2010;31:68-72.