



Nota clínica

Hernia intercostal abdominal traumática con preservación de diafragma: comunicación de un caso

Omar Carreño Sáenz*, Erick Montilla Navarro, María Aguilar Martí, Santiago Bonafé Diana y Fernando Carbonell Tatay

Unidad de Cirugía de Corta Estancia y Pared, Hospital Universitario y Politécnico La Fe, Valencia, España

INFORMACIÓN DEL ARTÍCULO

Historia del artículo:

Recibido el 8 de marzo de 2013

Aceptado el 21 de marzo de 2013

Palabras clave:

Hernia intercostal
Hernia traumática
Preservación diafragmática

RESUMEN

Las hernias traumáticas intercostales con diafragma intacto son poco comunes. Algunas veces aparecen como resultado de una laceración en los músculos intercostales, que facilita la progresión de la bolsa con hernia pulmonar o cualquier viscera abdominal. Por lo general, hay fracturas costales en el 52% de los casos. Una tomografía computarizada es muy importante, porque es diagnóstica: informa del contenido del saco, la ubicación y el tamaño del defecto y otras lesiones. Se presenta un caso de un varón de 20 años que fue llevado a la sala de urgencias de nuestro hospital con traumatismo toracoabdominal. La tomografía computarizada mostró traumatismo esplénico, renal, laceraciones de hígado y hernia intercostal izquierda con contenidos del intestino delgado y preservación del diafragma. Se realizó una laparotomía, que mostró hemoperitoneo y herniación torácica entre 9 y 10. Se redujo el contenido herniario y se realizó esplenectomía, nefrectomía izquierda y hemostasia de las laceraciones hepáticas. Liberamos el espacio preperitoneal y colocamos una malla de polipropileno de 5.9 × 5.9 cm para cerrar la hernia, fijándola con grapas helicoidales no absorbibles y cubriéndola luego con un colgajo de peritoneo. La reparación protésica sin tensión, hoy en día, es la más recomendable. Algunos estudios sugieren el uso de pegamento para reducir el riesgo de neuralgia intercostal.

© 2013 Sociedad Hispanoamericana de Hernia. Publicado por Elsevier España, S.L. Todos los derechos reservados.

Traumatic intercostal hernias with preservation of diaphragm: Case report

ABSTRACT

Traumatic Intercostal hernias with an intact diaphragm are an uncommon case. Sometimes they appear as a result of a tear in the intercostal muscles that facilitates the progression of the sack with lung herniation or any abdominal viscera. Rib fractures are usually present in 52% of the cases. Performing a computed tomographyscan is very important because it is diagnostic: it reports the contents of the sac, the location and size of the defect, as well as other lesions. We report a case of a 20 years old male who was taken to the emergency room of our hospital with thoracoabdominal trauma. Total body computed tomography showed

Keywords:

Intercostal hernia
Traumatic hernia
Intact diaphragm

* Autor para correspondencia: Unidad de Cirugía de Corta Estancia y Pared. Hospital Universitario y Politécnico La Fe, Av. Campanar, 21. 46009 Valencia (España).

Correo electrónico: omacarsa@hotmail.com (O. Carreño Sáenz).

2255-2677/\$ – see front matter © 2013 Sociedad Hispanoamericana de Hernia. Publicado por Elsevier España, S.L. Todos los derechos reservados. <http://dx.doi.org/10.1016/j.rehah.2013.03.001>

splenic rupture, renal failure, liver lacerations and left intercostal hernia with small bowel contents. We performed a laparotomy, which showed hemoperitoneum and herniation between the 9th and 10th ribs. Splenectomy was performed and hemostasis of liver lacerations, left nephrectomy and intercostal hernia repair left. We liberated the preperitoneal space and placed a polypropelenemesh of 5.9 × 5.9 cm to close the hernia. We fixed it to the ribs with non-absorbable staples, and then we covered the mesh with a flap of peritoneum. Tension-free prosthetic repair today is the most recommended. Some studies suggest the use of glue to reduce the risk of intercostal neuralgia.

© 2013 Sociedad Hispanoamericana de Hernia. Published by Elsevier España, S.L. All rights reserved.

Introducción

Las hernias intercostales son, en general, una patología rara, y más aun las hernias intercostales abdominales. Existen 27 casos comunicados en la literatura¹⁻⁶. La mayoría de los pacientes con diagnóstico de hernia intercostal abdominal refieren un antecedente de traumatismo penetrante o contuso toracoabdominal, incluyendo fracturas costales^{1,3}.

Se han comunicado también casos en los que aparecen después de un acceso de tos o un esfuerzo pequeño, generalmente en pacientes con factores predisponentes como enfermedades pulmonares obstructivas, tratamiento con corticoides y enfermedades del colágeno⁷. Aparecen como consecuencia de un desgarro de la musculatura intercostal, que facilita la progresión del saco y la herniación del contenido abdominal. Habitualmente suelen aparecer por debajo de la octava costilla, y son más frecuentes en el lado izquierdo¹⁻⁴. Como contenido herniario se han descrito epiplón, hígado, colon, intestino delgado y vesícula biliar⁴⁻⁶. La clínica que presentan estos enfermos es aumento de volumen en la zona afectada y dolor¹⁻⁵.

El diagnóstico se realiza mediante el examen clínico y la tomografía computarizada. Esta última nos informa del contenido del saco, de la localización y del tamaño del defecto, además de que descarta comorbilidades⁸.

Caso clínico

Varón de 20 años de edad, que fue traído a nuestro hospital con traumatismo toracoabdominal por accidente de tráfico. No presentaba antecedentes de importancia. Se encontraba consciente y hemodinámicamente estable. El examen clínico reveló dolor, abombamiento de 10 cm de longitud aproximadamente y hematoma en la parte inferior del tórax izquierdo entre la línea axilar anterior y posterior. Después de realizar las medidas del protocolo de urgencias se realizó una tomografía computarizada de todo el cuerpo (*total body scan*), la cual evidenció rotura esplénica, laceraciones hepáticas, rotura renal izquierda contenida y una gran herniación intercostal entre las costillas novena y décima, con contenido de intestino delgado y preservación del diafragma (figs. 1-3).

Resultados

Al paciente se le realizó, bajo anestesia general, una laparotomía suprainfraumbilical que evidenció gran hemoperitoneo y

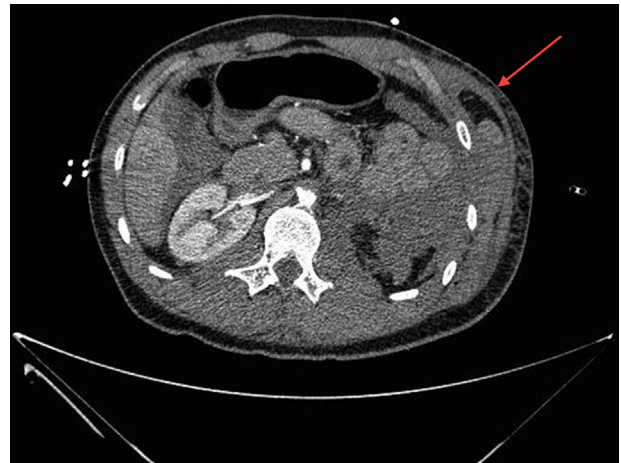

Figura 1 – TC abdominal (corte axial). Herniación de asas de intestino delgado a nivel del noveno espacio intercostal.

gran herniación de asas de intestino delgado entre las costillas novena y décima. Se procedió a reducir el contenido herniario y se efectuó control vascular esplénico y renal, llevando a cabo esplenectomía y nefrectomía izquierda de urgencias. Se realizó una cuidadosa hemostasia de las laceraciones hepáticas. Una vez controlado el sangrado y revisada la cavidad para valorar daños, se procedió a realizar la reparación de la gran hernia intercostal. Se evidenció una rotura musculoponeurótica de

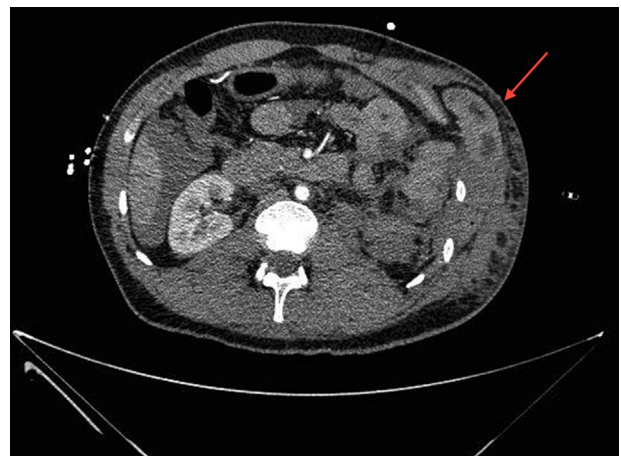

Figura 2 – TC abdominal (corte axial). Se observa el anillo herniario intercostal producido por el desgarro muscular, gran hematoma subcutáneo y traumatismo renal izquierdo.

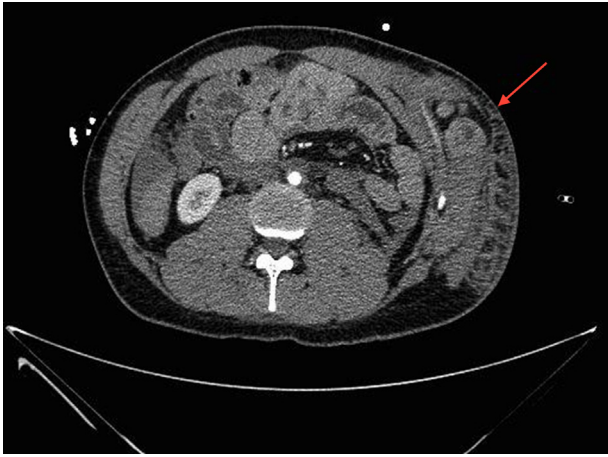

Figura 3 – TC abdominal (corte axial). Herniación de asas de intestino delgado que protruyen hasta el 11.º espacio intercostal. Hemoperitoneo.

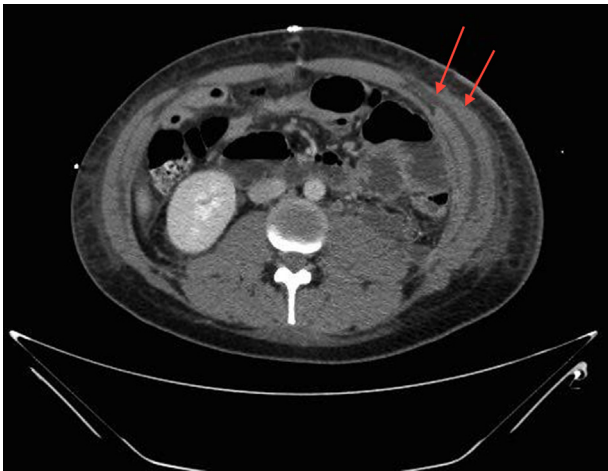


Figura 4 – TC abdominal (corte axial). Control radiológico posoperatorio. Se evidencia la reparación competente de la hernia, con prótesis preperitoneal.

aproximadamente 8 cm de longitud. Se colocó una malla preperitoneal de polipropileno de 15 × 15 cm por vía intraabdominal, fijándola con grapas helicoidales al reborde costal y cubriéndola con peritoneo (fig. 4).

Conclusiones

Cuando aparece este tipo de hernias traumáticas no es, generalmente, la única patología que presenta el paciente; la mayoría de las veces siempre estas hernias van acompañadas de algún tipo de traumatismo abdominal, como en este caso. Es evidente que se debe priorizar este hecho en el momento de operar a un paciente politraumatizado y que en estos casos la reparación herniaria deberá ser efectuada en último lugar. Existen casos en los que la reparación se hace de forma diferida, si el paciente se encuentra en una situación muy crítica. La reparación protésica sin tensión, hoy en día, es la más aconsejada; con el fin de disminuir el dolor posoperatorio es mejor utilizar pegamentos biológicos en lugar de grapas helicoidales cuando se fijan las prótesis a estructuras óseas.

Conflicto de intereses

Los autores declaran no tener ningún conflicto de intereses.

BIBLIOGRAFÍA

1. Le Neel JC, Mousseau PA, Leborgne J, Horeau JM, Labour PE, Mousseau M. La hernia intercostale abdominale. Rapport de quatre observations. *Ann Chir.* 1978;32:138-41.
2. Sommer T. Lumbar intercostale hernia-A rare condition. *Ugeskr Laeger.* 1999;161:6640-1.
3. Sharma OP, Duffy B. Transdiaphragmatic intercostal hernia: Review of the world literature and presentation of a case. *J Trauma.* 2001;50:1140-3.
4. Losanoff JE, Richman BW, Jones JW. Transdiaphragmatic intercostal hernia: Review of the world literature. *J Trauma.* 2001;51:1218-9.
5. Best IM. Complication of retroperitoneal approach: Intercostal abdominal hernia. *Am Surg.* 2001;67:635-6.
6. Losanoff JE, Richman BW, Jones JW. Recurrent intercostal herniation of the liver. *Ann Thorac Surg.* 2004;77: 699-701.
7. De Weerd L, Kjæve J, Gurgia L, Weum S. A large abdominal intercostal hernia in a patient with vascular type Ehlers-Danlos syndrome: A surgical challenge. *Hernia.* 2012;16:117-20.
8. Tsao TF, Kang RJ, Hung SW, Hwang JI, Tsai HH, Lee T. A rare hernia of intra-abdominal fat in the thorax under an intact diaphragm: Multidetectorcomputed tomography. *J Comput Assist Tomogr.* 2006;30:839-42.