

Caso clínico

Trauma abdominal contuso con evisceración por orificio femoral

Blunt abdominal trauma with evisceration through the femoral orifice

Luis Manuel García Bravo, Gerardo Evaristo Méndez, Rodolfo Raúl Sánchez Rosado, Sergio Guerrero Vázquez, Erika Patricia Guadalupe López Rodríguez

Departamento de Cirugía General. Hospital Regional Dr. Valentín Gómez Farías. Zapopán (México)

Resumen

Introducción: La evisceración abdominal asociada a un trauma abdominal es una lesión rara. El mecanismo detrás del trauma abdominal no se conoce; las causas pueden deberse a mecanismos de alta y baja energía, como las caídas. La evisceración puede ocurrir por orificios naturales o en lugares anatómicamente débiles, como la región inguinal. El diagnóstico puede ser difícil y requiere alta sospecha clínica. El caso que presentamos es un trauma abdominal que provocó la evisceración del intestino delgado a través del orificio femoral.

Caso clínico: Mujer de 71 años con antecedente de trauma abdominal posterior tras la caída de unas gradas con la presencia de laceración de piel en ingle derecha con un metal de cinco días de evolución. En la exploración se evidenció abultamiento en la ingle derecha con presencia de laceración de la piel y la salida de líquido seroso, así como presencia de asa intestinal. Se solicitó una tomografía computarizada con presencia de asa de intestino delgado encarcelada y datos de obstrucción intestinal. Se sometió a laparotomía exploradora y se encontró la presencia de válvula ileocecal encarcelada, que salía por el orificio femoral.

Discusión: El trauma abdominal con evisceración es una entidad poco frecuente que requiere de un manejo de urgencia y la toma de decisiones en cuanto a la reparación del orificio herniario.

Abstract

Introduction: The abdominal evisceration associated with abdominal trauma is a rare injury; the mechanism behind abdominal trauma is not known, the causes may be due to high and low energy mechanisms such as falls. Evisceration can occur through natural orifices or in anatomically weak places such as the inguinal region. The diagnosis can be difficult and requires high clinical suspicion. The case presented here is abdominal trauma, which caused evisceration of the small intestine through the femoral orifice.

Case report: Female patient 71 year old with a history of abdominal trauma after the fall of some steps with the presence of skin laceration in the right groin with a metal of five days of evolution. On examination with a bulge in the right groin with the presence of skin laceration and the outflow of serous fluid as well as the presence of an intestinal loop, a CT scan with the presence of an incarcerated small intestine loop and data on intestinal obstruction was requested. She undergoes exploratory laparotomy finding the presence of an incarcerated ileocecal valve that comes out through the femoral orifice.

Discussion: Eviscerated abdominal trauma is a rare entity that requires emergency management and decision-making regarding the repair of the hernial orifice.

Recibido: 24-04-2020

Aceptado: 25-05-2020

Palabras clave:

Trauma contuso, evisceración, hernioplastia femoral.

Keywords:

Blunt trauma, evisceration, femoral hernioplasty.

Conflicto de intereses: los autores declaran no tener conflicto de intereses.

*Autor para correspondencia: Luis Manuel García Bravo. Departamento de Cirugía General. Hospital Regional Dr. Valentín Gómez Farías. Séptimo piso. Av. Soledad Orozco, 203. Col. El Capullo. 45100 Zapopán, Jalisco (México)

Correo electrónico: drbisonete@hotmail.com

García Bravo LM, Méndez GE, Sánchez Rosado RR, Guerrero Vázquez S, López Rodríguez EPG. Trauma abdominal contuso con evisceración por orificio femoral. Rev Hispanoam Hernia. 2022;10(1):38-41

INTRODUCCIÓN

La evisceración asociada a un trauma contuso de abdomen es una lesión rara, con una incidencia de aproximadamente 1 entre 40 000 traumatismos¹. El mecanismo preciso para su producción no se conoce completamente, pero se cree que es el resultado de un aumento simultáneo de la presión abdominal y la presencia de fuerzas de corte que sinérgicamente conducen a la disrupción de las capas fasciales y musculares de la pared abdominal¹.

Las causas de las lesiones difieren y podrían deberse a procesos de alta o baja energía (como accidentes automovilísticos y caídas). La evisceración puede ocurrir por los orificios naturales (como el ano o la vagina) o a través de espacios anatómicamente débiles (como la aponeurosis lateral al músculo recto del abdomen, la pared abdominal inferior y el área de la ingle)².

El diagnóstico de la evisceración intestinal por el traumatismo contuso puede ser evidente o requerir de un alto índice de sospecha según el mecanismo de lesión reportado, apoyado en una tomografía computarizada (TAC) de abdomen si el paciente tiene estabilidad hemodinámica³.

Para la reparación quirúrgica se sugiere una laparotomía exploradora por línea media y para la reconstrucción debe considerarse la elección entre la utilización de malla o el cierre primario del defecto traumático de acuerdo a las condiciones clínicas del paciente⁴. Presentamos el caso de un trauma abdominal contuso con evisceración secundaria de asas de intestino delgado a través del orificio femoral.

CASO CLÍNICO

Una mujer de 71 años de edad sufrió una caída de unas gradas metálicas con el resultado de un traumatismo contuso de abdomen y laceración de la piel en la región inguinal derecha. Veinticuatro horas después del trauma, la paciente presentó dolor abdominal, por lo que acudió a un examen médico, en el que se observó distensión y datos clínicos de suboclusión intestinal. Se hospitalizó para manejo médico conservador mediante ayuno y colocación de sonda nasogástrica. Se realizó una TAC simple de abdomen, en la que se observaron niveles hidroaéreos en intestino delgado (fig. 1A) con asas incarceradas en la región inguinal derecha (fig. 1B). No se apreció líquido o aire libre en la cavidad peritoneal.

La paciente se trasladó a nuestro hospital cinco días después del trauma abdominal. Sus signos vitales al ingreso fueron una presión arterial de 110/70 mmHg, pulso de 80/minuto, frecuencia respiratoria de 16/minuto, temperatura axilar de 37 °C y una oximetría de pulso del 94 %. En la exploración física hubo distensión abdominal con ruidos peristálticos metálicos esporádicos, percusión timpánica generalizada con matidez hepática preservada, sin datos de irritación peritoneal. Se observó laceración de la piel en la región inguinal derecha con salida de líquido de color amarillento y protrusión de asa del intestino delgado que mostraba datos de isquemia. Los laboratorios prequirúrgicos: Hb: 12 g/dl; Hto: 36.1 %; leucocitos: 11 000 uL; neutrofilos: 79 %; plaquetas: 250 uL.

Se decidió intervenir de urgencia bajo el diagnóstico de trauma abdominal contuso con evisceración intestinal. Se administró 1 gramo de ceftriaxona por vía intravenosa para profilaxis una hora antes de la operación. Se realizó una incisión en la línea media infraumbilical de aproximadamente 15 cm manteniendo en todo momento la exposición de la laceración en la región

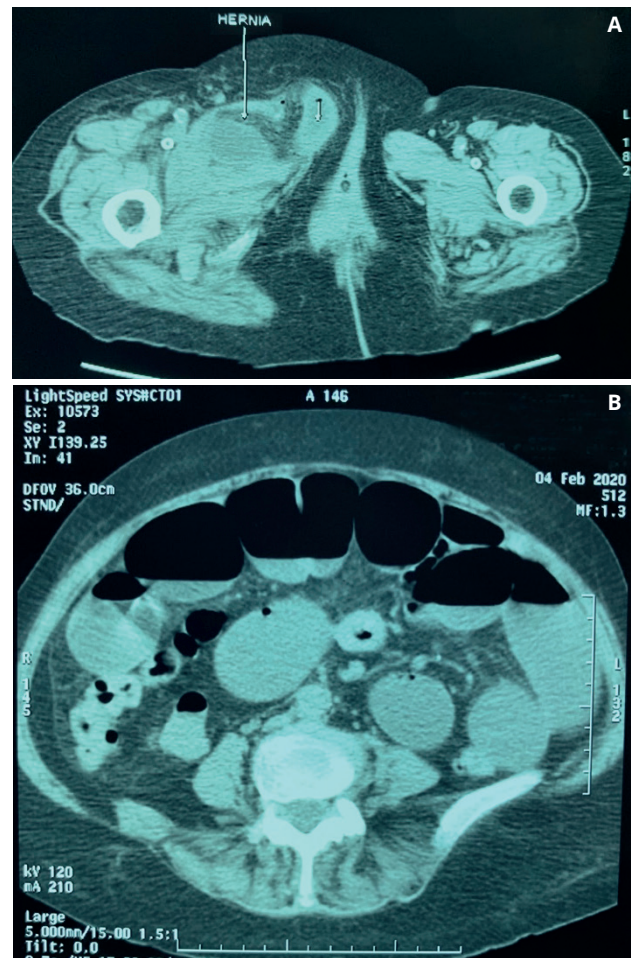


Figura 1. A. Asa de intestino delgado incarcerationada en región inguinal derecha. B. Tomografía computarizada de abdomen que muestra niveles hidroaéreos en el intestino delgado.

inguinal del lado derecho (fig. 2A). Se encontró escaso líquido inflamatorio y un asa de intestino delgado incarcerationada (fig. 2B) a 30 cm de la válvula ileocecal y con datos de compromiso vascular, que protruía por el orificio femoral a través de la laceración

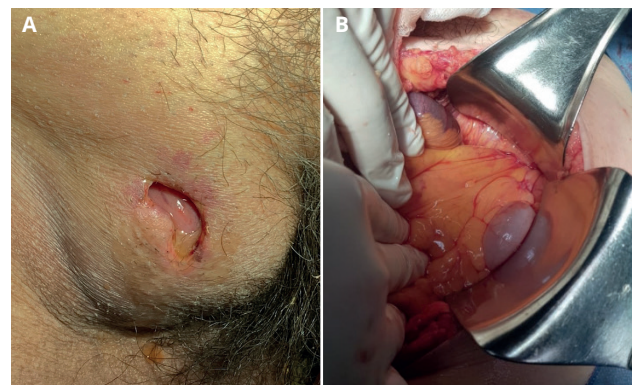


Figura 2. A. Laceración de la piel en región inguinal derecha con protrusión incarcerationada de intestino delgado y compromiso vascular. B. Asa de intestino delgado incarcerationada que protruye por el orificio femoral.

de la piel en la región inguinal derecha. El asa intestinal con isquemia recuperó la irrigación sanguínea y peristaltismo posterior a su reducción sin requerir de su resección (fig. 3A).

Para la liberación del intestino encarcelado fue necesario incidir el ligamento lacunar o de Gimbernat con el fin de agrandar el orificio femoral y lograr su regreso a la cavidad abdominal. Se decidió no colocar material protésico en el canal femoral por la exposición del asa intestinal de hasta cinco días y, por tanto, ser un área potencialmente contaminada. Se cerró el orificio femoral y el corte del ligamento de Gimbernat con sutura de polipropileno 2-0 mediante puntos separados y, por dentro de la cavidad abdominal, tomando el ligamento de Cooper y el ligamento inguinal para ocluir el orificio femoral, tomando la precaución de no lesionar o comprimir la vena femoral (fig. 3B). Se cerró la aponeurosis de la pared abdominal en línea media con polipropileno del 1 mediante la técnica de RTL (*Reforced Tensión Line*, por sus siglas en inglés) y puntos de *small bites*. Se afrontó el tejido celular subcutáneo con sutura de polyglactina 910 del 0 y la piel con nailon 3-0 mediante puntos de Sarnoff, tanto en la incisión de línea media como en la laceración de la región inguinal. La paciente estuvo en ayuno durante tres días, hasta que presentó peristaltismo intestinal adecuado. Se dio de alta del hospital cuatro días después de la operación. A casi tres meses de su intervención quirúrgica, la paciente presenta una buena evolución clínica sin complicaciones de las heridas quirúrgicas.

DISCUSIÓN

La incidencia de lesiones de la pared abdominal después de un traumatismo cerrado es del 9 %^{2,3}. En especial, la evisceración asociada es extremadamente rara, con 12 casos reportados en la literatura médica especializada, pero ninguno con evisceración del intestino delgado por el orificio femoral⁵. De acuerdo con Choi y cols., la protrusión intestinal posterior a un trauma contuso tiende a ocurrir por las zonas anatómicas de mayor debilidad de la pared abdominal, como en la región inguinal⁶.

En el caso que reportamos, la paciente presentó laceración de la piel en la región inguinal derecha consecutiva al aumento de la presión intraabdominal y posterior evisceración por el orificio femoral. Debido al encarcelamiento del íleon distal, la paciente clínicamente presentó un cuadro de suboclusión intestinal que, después de su liberación (que necesitó la incisión del ligamento de Gimbernat para facilitar la reducción del asa), mostró una recuperación favorable de su irrigación sanguínea.

El trauma contuso de abdomen requiere descartar lesiones no manifestadas clínicamente u ocultas de aparición tardía, para lo que la TAC es un instrumento auxiliar de diagnóstico muy importante si el paciente se encuentra en estabilidad hemodinámica⁵. La evisceración, por otro lado, es indicativa para una intervención quirúrgica urgente. El intestino delgado es el tercer órgano más comúnmente lesionado en el trauma abdominal contuso, en el que la perforación es frecuente⁷.

En el caso que presentamos, a pesar de estar cinco días encarcelado, no se observó perforación ileal. Dennis y cols.³ describieron una escala de lesión de la pared abdominal basada en los hallazgos de la TAC, con la gravedad de la lesión calificada en una escala del I al VI. Nuestro caso describe una lesión de grado VI (disrupción completa de la pared abdominal con evisceración).

En el mismo contexto, Tinner y cols. reportaron un paciente con antecedente de una hernia inguinal primaria que, después de un trauma contuso de abdomen por una caída de una bicicleta, presentó protrusión y perforación de un segmento del colon (sin evisceración) por el canal femoral⁸. Los autores concluyeron que la preexistencia de hernias en la zona inguinal hace al intestino más vulnerable a un trauma físico directo con probabilidad de perforación. Sin embargo, nuestra paciente no tuvo el antecedente de hernia femoral o inguinal clínicamente evidente ni presentó perforación intestinal.

El momento para la reparación de la pared abdominal después de un trauma contuso es muy importante y depende, entre otros factores, de la presencia de lesiones asociadas, del estado hemodinámico del paciente, del tamaño del defecto de la pared y de la protrusión de órganos viscerales⁹. Debe considerarse,

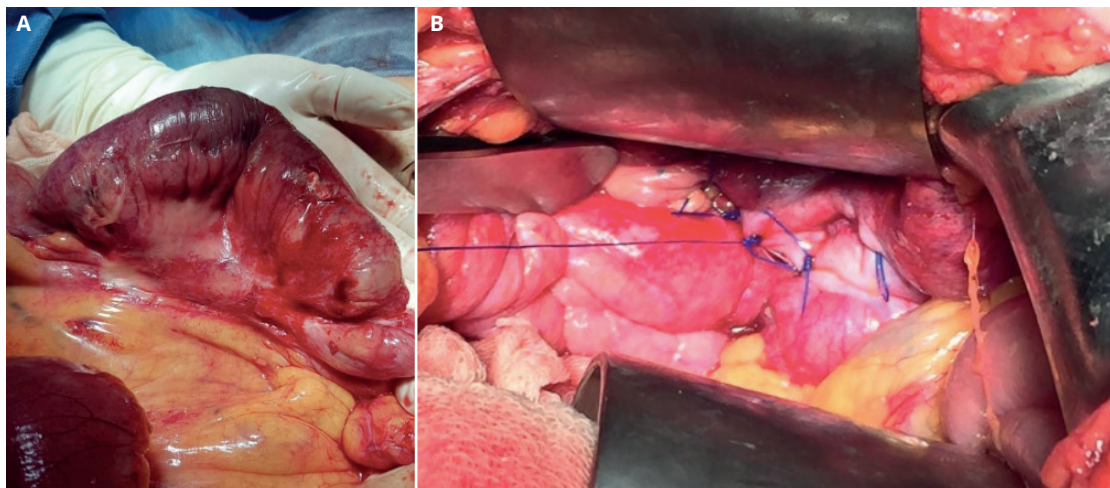


Figura 3. A. Válvula ileocecal con datos de isquemia sin perforación. B. Cierre del orificio femoral con polipropileno 2-0. Se inicia en el ligamento de Gimbernat, tomando el ligamento de Cooper y el inguinal.

de ser posible, reparar la pared abdominal en el mismo procedimiento quirúrgico de la laparotomía exploradora si el tamaño del defecto lo permite. Pocos estudios se refieren al uso de material protésico en los pacientes con trauma de la pared abdominal, pero los autores de este manuscrito creen que una malla permitirá la reparación sin tensión para minimizar la tasa de recurrencia y evitar un síndrome compartamental posoperatorio, sobre todo en defectos grandes que son imposibles de cerrar de forma primaria.

Colocar una malla después de una laparotomía exploradora de urgencia por traumatismo abdominal y un campo potencialmente contaminado es aún más controvertido debido a la alta incidencia de infección en la herida quirúrgica. Una contraindicación absoluta para el uso de mallas es la lesión de una víscera hueca por la contaminación abdominal. En estos eventos (defectos grandes y cavidad abdominal contaminada) se recomienda el uso de mallas biológicas como una alternativa aceptable¹⁰. En nuestro caso, aunque la paciente no presentó perforación intestinal ni contaminación abdominal, decidimos no colocar material protésico y cerrar con tensión el orificio femoral por el antecedente de cinco días de evisceración y comunicación de la cavidad abdominal con el exterior por la región femoral.

Karhof y cols., en un metaanálisis, encontraron que la mayoría de los pacientes (70 %) presentó una hernia incisional después de la reparación primaria con sutura (sin malla) durante el periodo postraumático agudo, definido este como dentro de las dos primeras semanas después de un trauma abdominal¹¹. No encontraron una diferencia estadística significativa en el tiempo de la reparación de la pared abdominal de forma temprana o tardía y concluyeron que la condición clínica de los pacientes y las lesiones presentes son las que determinan el momento oportuno para reparar la pared después de un trauma, y recomiendan preferentemente el uso de malla.

Nuestra paciente fue intervenida de forma temprana e inmediata una vez que llegó al servicio de urgencias, ya que, aunque estaba hemodinámicamente estable, presentaba evisceración de cinco días de evolución. Moreno Egea reporta una serie de diez casos de pacientes con hernias traumáticas de la pared abdominal en la que la distribución epidemiológica fue del 60 % por accidentes de tráfico (66 % lumbares), y el 40 % restante fueron hernias traumáticas de tipo manillar, entre otros agentes diversos, como caídas y traumas deportivos, todas en el área de Spiegel infraumbilical¹².

En otra publicación en el año 2012, menciona que el tratamiento de la hernias traumáticas de la pared abdominal debe orientarse de forma individual en función de las características del paciente a su llegada al servicio de urgencias, mientras que la indicación de cirugía debe ser urgente cuando existan síntomas de inestabilidad, lesiones asociadas que no admitan demora y estrangulación del contenido herniario¹³.

El caso que presentamos no se asoció a un accidente automovilístico ni a un trauma tipo manillar, pero sí al mecanismo del trauma por caída de su propia altura. Coincidimos en individualizar el manejo hospitalario médico-quirúrgico en función del estado clínico del paciente en el momento de su ingreso en el servicio

de urgencias y del grado de compromiso del contenido de la cavidad peritoneal asociado con la herida traumática.

Al reportar un trauma abdominal contuso asociado a evisceración por el orificio femoral y no tener conocimiento de casos similares al nuestro, no nos es posible dar conclusiones sobre características epidemiológicas y ni ofrecer comparaciones con otras técnicas quirúrgicas, entre otros aspectos.

DISCUSIÓN

El trauma abdominal contuso con evisceración por orificio femoral es una entidad rara, previamente NO reportada. El manejo quirúrgico de urgencia y la toma de decisiones en cuanto a la reparación del orificio herniario, ya sea con sutura primaria o material protésico, dependerá de las condiciones clínicas del paciente y de los hallazgos transoperatorios.

BIBLIOGRAFÍA

1. McDaniel E, Stawicki SP, Bahner DP. Blunt traumatic abdominal wall disruption with evisceration. *Int J Crit Illn Inj Sci.* 2011;1:164-6.
2. Komarowska MD, Matuszczak E, Debek W, et al. Traumatic evisceration after blunt trauma in a 20-month-old boy. *Ulus Travma Acil Cerrahi Derg.* 2018;24:175-7.
3. Dennis RW, Marshall A, Deshmukh H, et al. *Am J Surg.* 2009;197:413-7.
4. Den Hartog D, Tuinebreijer WE, Oprel PP, et al. Acute traumatic abdominal wall hernia. *Hernia.* 2011;15:443-5.
5. Cawich S, Islam S, Harnarayan P, et al. Abdominal wall disruption with evisceration after blunt trauma. *BMJ Case Rep.* 2014;2014.
6. Choi HJ, Park KJ, Lee HY, et al. Traumatic abdominal wall hernia (TAWH): a case study highlighting surgical management. *Yonsei Med J.* 2007;48:549-53.
7. Medappil N, Prashanth AK, Latheef A. Blunt abdominal trauma with transanal small bowel evisceration. *J Emerg Trauma Shock.* 2013;6:56-7.
8. Tinner C, Odermatt M, Villiger P. Rare Case of Large Bowel Injury due to Direct Blunt Trauma to a Preexisting Femoral Hernia. *Case Rep Surg.* 2017;2017:5308027.
9. Hamidian Jahromi A, Skweres J, Sangster G, et al. What We Know About Management of Traumatic Abdominal Wall Hernia: Review of the Literature and Case Report. *Int Surg.* 2015;100:233-9.
10. Liasis L, Tierris I, Lazarioti F, et al. Traumatic abdominal wall hernia: is the treatment strategy a real problem? *J Trauma Acute Care Surg.* 2013;74:1156-62.
11. Karhof S, Boot R, Simmermacher RK, et al. Timing of repair and mesh use in traumatic abdominal wall defects: a systematic review and meta-analysis of current literature. *World J Emerg Surg.* 2019;14:59.
12. Moreno Egea A, Girela E, Parlorio E, et al. Controversias en el manejo actual de las hernias traumáticas de pared abdominal. *Cir Esp.* 2007;82(5):260-7.
13. Moreno Egea A. Hernias del manillar. Reporte de 3 casos. *Cir Cir* 2012;80:562-6.