



Original

Reconstrucción de pared abdominal mediante separación de componentes durante la realización de trasplantes hepáticos en pacientes con hernias incisionales complejas



Open repair of ventral hernias with posterior components separation technique

Antonio Espinosa de los Monteros¹, Mario Vilatobá Chapa², Alan Contreras Saldívar², Andrea Monter Plata¹, Mariela García Bravo¹, Héctor Avendaño Peza¹, Zeniff Gómez Arcive¹, Daniel Zamora Valdés³

¹Departamento de Cirugía Plástica. Instituto Nacional de Ciencias Médicas y Nutrición Salvador Zubirán. Ciudad de México (México).

²Departamento de Trasplantes. Instituto Nacional de Ciencias Médicas y Nutrición Salvador Zubirán. Ciudad de México (México).

³Departamento de Cirugía General. Instituto Nacional de Ciencias Médicas y Nutrición Salvador Zubirán. Ciudad de México (México).

Resumen

Con el incremento en la realización de trasplantes hepáticos como tratamiento de elección en pacientes con insuficiencia hepática, no es infrecuente encontrar candidatos al trasplante que tengan historia de laparotomías y que hayan desarrollado hernias incisionales. Se ha comunicado el tratamiento exitoso de las hernias umbilicales al mismo tiempo que se realizan los trasplantes hepáticos; sin embargo, no existen publicaciones en la bibliografía que hablen del tratamiento de las hernias incisionales complejas en el mismo tiempo quirúrgico que los trasplantes hepáticos. En este trabajo incluimos dos pacientes con hernias incisionales complejas e insuficiencia hepática que se sometieron a trasplante hepático y reconstrucción de pared abdominal mediante la técnica de separación de componentes preservadora de perforantes en el mismo tiempo quirúrgico. Ambos pacientes desarrollaron hemorragia transitoria de la pared abdominal en el segundo día posoperatorio, pero se recuperaron sin complicaciones. El seguimiento a dos años en ambos casos muestra una adecuada función hepática, y ninguno de los dos ha desarrollado recurrencia del defecto herniario. La reconstrucción inmediata en un solo tiempo de la pared abdominal mediante la técnica de separación de componentes preservadora de perforantes es viable una vez que se ha completado el trasplante hepático en pacientes con insuficiencia hepática. Para alcanzar resultados exitosos en este escenario tan complejo deben tenerse cuidados especiales, particularmente con respecto a la posibilidad de hemorragia posoperatoria temprana.

Abstract

With the increasing performance of liver transplantation as the treatment of choice for hepatic insufficiency, it is not uncommon to encounter candidates with previous history of laparotomies and incisional ventral hernias. While umbilical hernia repair has been performed successfully in the setting of liver transplantation, there are no reports on the treatment of complex incisional ventral hernias during the same operative time as liver transplantation. We report on 2 patients with complex incisional ventral hernias and hepatic insufficiency who underwent liver transplantation and complex ventral hernia repair with perforator-preserving components separation technique. Both patients developed transitory abdominal wall bleeding on the second post-operative day, but recovered uneventfully. More than one year follow-up shows adequate liver function and no hernia recurrence in both patients. Immediate single-stage complex abdominal wall reconstruction with perforator-preserving components separation technique is feasible after completion of liver transplantation in patients with hepatic insufficiency, although attention has to be paid when dealing with this type of complex scenario to achieve successful outcomes, particularly with regards to the possibility of early postoperative bleeding.

Recibido: 23/11/2016

Aceptado: 24/01/2017

Palabras clave:

Separación de componentes, hernia incisional, trasplante hepático, reconstrucción de pared abdominal

Key words:

Components separation, ventral hernia, incisional hernia, liver transplantation, abdominal wall reconstruction

* Autor para correspondencia. Antonio Espinosa de los Monteros. Departamento de Cirugía. Instituto Nacional de Ciencias Médicas y Nutrición Salvador Zubirán. Vasco de Quiroga 15. Colonia Sección 16, Tlalpan. 14000 Ciudad de México (México). Teléfono +525529558691

Correo electrónico: aedlms@hotmail.com

2255-2677/© 2017 Sociedad Hispanoamericana de Hernia. Publicado por Arán Ediciones, S.L. Todos los derechos reservados.
<http://dx.doi.org/10.20960/rhh.36>

Conflicto de intereses: Los autores declaran no tener ningún conflicto de intereses.

Introducción

El trasplante hepático se ha convertido en el tratamiento de elección de la insuficiencia hepática. En múltiples centros alrededor del mundo se ha convertido en un procedimiento rutinario debido a la mejoría secuencial tanto en la supervivencia de los hígados trasplantados como de los pacientes. En el año 2014, la Sociedad Española de Trasplante Hepático informó de que la lista de espera para recibir un trasplante de hígado era de alrededor de 2000 personas (1). En Estados Unidos cada año existen más de 14 000 candidatos en lista de espera, a pesar de que se realizan más de 7000 trasplantes hepáticos anualmente (2,3). Con este vasto número de candidatos esperando un trasplante de hígado, no es infrecuente encontrar que algunos de ellos tengan historia previa de cirugías abdominales. Se ha calculado que alrededor de 13 % de los pacientes que son sometidos a una laparotomía terminarán desarrollando una hernia incisional (4). La mayoría de las hernias incisionales son simples y pueden cerrarse en forma primaria después de efectuar una disección subcutánea periférica. No obstante, un subgrupo de pacientes desarrolla hernias incisionales grandes, que se consideran complejas y que requieren medidas especiales para poder conseguir su cierre, tal como lo es la técnica de separación de componentes (5,6). Este trabajo describe el empleo de la técnica de separación de componentes preservadora de perforantes para cerrar los músculos de la pared abdominal en dos pacientes con hernias incisionales complejas que, en el mismo tiempo quirúrgico, se sometieron a trasplante hepático por tener insuficiencia hepática.

Material y métodos

El paciente núm. 1 es un varón de 61 años de edad con una hernia incisional de 5 años de evolución, desarrollada después de una laparotomía por hemorragia gastrointestinal. También tenía

hipertensión arterial e insuficiencia hepática secundaria a cirrosis criptogénica. Su índice de masa corporal (IMC) era 21 kg/m². Tenía albúmina de 4 g/dL, bilirrubina total de 2.62 mg/dL, INR de 1.7, creatinina 0.6 mg/dL, clase B de Child-Pugh y una calificación del Modelo de Enfermedad Crónica Terminal del Hígado de 16. Su tomografía preoperatoria mostró una hernia ventral en la línea media de 19 × 15 cm con pérdida de domicilio de 11 %, así como ascitis y trombosis de la porción intrahéptica de la vena porta (fig. 1, izquierda).

El paciente núm. 2 es un varón de 37 años de edad con una hernia incisional de 2 años de evolución desarrollada después de someterse a una colecistectomía abierta. También tenía hipertensión arterial e insuficiencia hepática secundaria a cirrosis criptogénica. Su IMC era 28 kg/m². Tenía albúmina de 4 g/dL, bilirrubina total de 2.1 mg/dL, INR de 1.4, creatinina de 0.8 mg/dL, clase A de Child-Pugh y una calificación del Modelo de Enfermedad Crónica Terminal del Hígado de 13. Su tomografía preoperatoria mostró una hernia subcotal derecha de 10 × 8 cm con pérdida de domicilio de 40 % (fig. 2, izquierda).

Cuando hubo donadores compatibles disponibles, estos pacientes fueron admitidos en el hospital e ingresados al quirófano. En cada uno de ellos, una vez que se completó el trasplante hepático, se disecó un túnel subcutáneo en el tercio central de la pared abdominal bilateralmente y hasta exponer las líneas semilunares. Posteriormente, ambos músculos oblicuos externos fueron separados de los músculos rectos abdominales y de los músculos oblicuos internos en toda su longitud. Igualmente, las vainas posteriores de los músculos rectos abdominales fueron separadas de los vientres posteriores de sus músculos. Una vez completadas estas maniobras, se aproximaron los músculos con puntos separados de polipropileno del número 2 (Prolene, Ethicon®). En ambos casos se consiguió el cierre muscular total de la pared abdominal. La presión pulmonar meseta se mantuvo en menos de 30 cm H₂O en todo momento. Por solicitud del equipo de cirujanos trasplantólogos no se emplearon mallas. Se exteriorizaron dos drenajes subcutáneos y se cerraron las heridas.

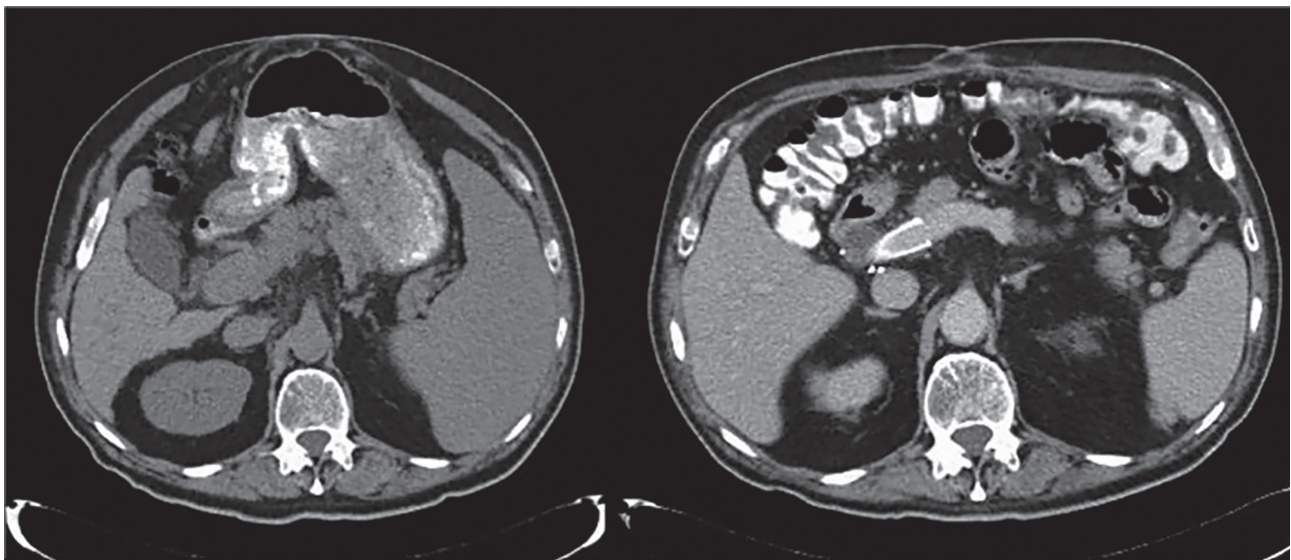


Figura 1. (Izquierda) Hernia de 19 × 15 cm con pérdida de domicilio de 11 %. (Derecha) Reconstrucción de pared abdominal estable. Nótese la presencia de una endoprótesis en la vena porta.

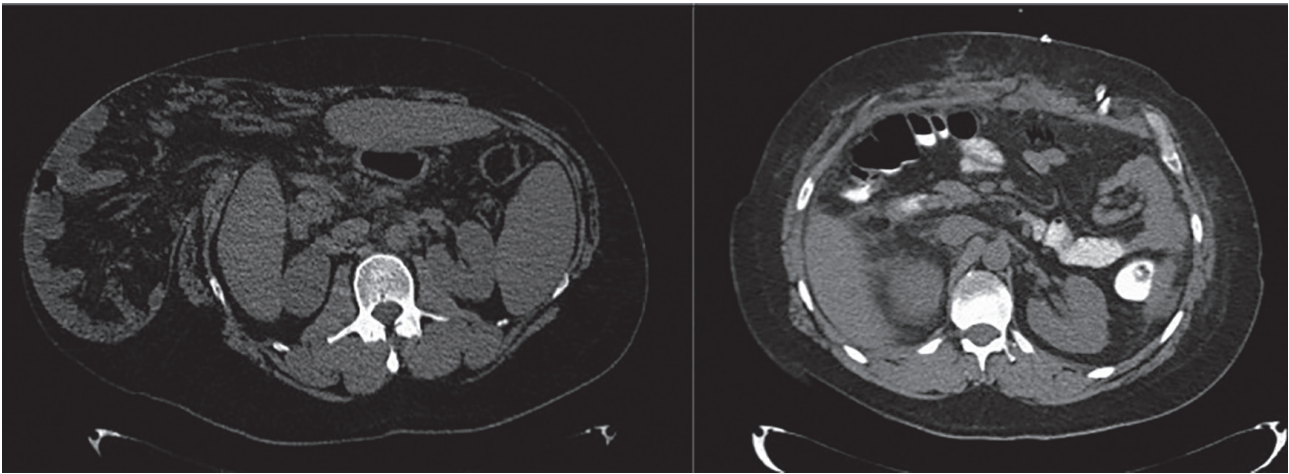


Figura 2. (Izquierda) Hernia subcostal derecha de 10 × 8 cm con 40 % de pérdida de domicilio. (Derecha) Reconstrucción de pared abdominal estable.

Resultados

El paciente 1 recibió anticoagulación total intravenosa debido a la colocación intraoperatoria de una endoprótesis en la vena porta. No obstante, 48 horas después de la cirugía presentó hemorragia de la pared abdominal, que requirió suspensión de la anticoagulación total y administración de plasma fresco congelado. Estas medidas consiguieron que se cohibiera el episodio hemorrágico, y no se requirió ningún procedimiento quirúrgico. En el sexto día posoperatorio el paciente fue trasladado de la unidad de cuidados intensivos a una unidad convencional, y egresado del hospital 11 días después de la cirugía. Posterior al retiro de los drenajes, el paciente desarrolló un seroma subcutáneo que se resolvió dos semanas después tras someterse a aspiraciones seriadas en forma ambulatoria. Después de 2 años de seguimiento, el paciente tiene sobrepeso (IMC de 27 kg/m²), función hepática normal y no ha desarrollado recurrencia de la hernia ventral (fig. 1, derecha).

El paciente 2 experimentó un descenso súbito de la hemoglobina sérica de 5 g/dL 48 horas después de la cirugía, asociado a un hematoma de 1000 mL en el lado izquierdo de la pared abdominal, justamente entre los músculos oblicuos externo e interno (fig. 3). Se administró plasma fresco congelado y se exploró quirúrgicamente. Tras evacuar el hematoma intermuscular, no se observó ningún sitio de hemorragia activa. Subsecuentemente, desarrolló delirio secundario a fármacos, del que se recuperó 23 días después de la cirugía inicial, momento en el que fue egresado del hospital. Después de 2 años de seguimiento, el paciente tiene función hepática normal y no ha desarrollado recurrencia de la hernia ventral (fig. 2, derecha).

Discusión

En el año 2014, Slater publicó un consenso con criterios que definen a las hernias ventrales como «complejas» e incluyen una dimensión en el eje transversal igual o mayor a 10 cm, necesidad de realizar la técnica de separación de componentes para lograr el cierre muscular, pérdida de domicilio igual o mayor a 20 %

y localización subcostal, entre otros (6). En general, las hernias incisionales simples se asocian a una morbilidad y recurrencia posoperatorias muy bajas. En contraste, las hernias incisionales complejas tienen una morbilidad posoperatoria reportada de entre 23 % y 77 % (7-14), y recurrencia posoperatoria a 1 año de la cirugía de entre 3 % y 36 % (7,8,11,12,15). Por otra parte, aunque existe un incremento en la morbilidad posoperatoria en pacientes con insuficiencia hepática que se someten al tratamiento quirúrgico de las hernias umbilicales, la evidencia más reciente favorece su realización en este escenario, de forma que se evite tratar a estos pacientes en el contexto de una cirugía urgente que frecuentemente se asocia a desenlaces fatales (16,17).

Este trabajo describe la factibilidad de realizar un cierre muscular total en pacientes con hernias incisionales complejas que se someten a trasplante de hígado. Esto se ha logrado con el empleo de la técnica de separación de componentes preservadora de perforantes. Posoperatoriamente, ambos pacientes experimentaron hemorragia transitoria de la pared abdominal, que requirió algún tipo de intervención (suspensión de anticoagulantes y administración de plasma fresco congelado en un paciente, administración de plasma fresco congelado y exploración quirúrgica en el otro

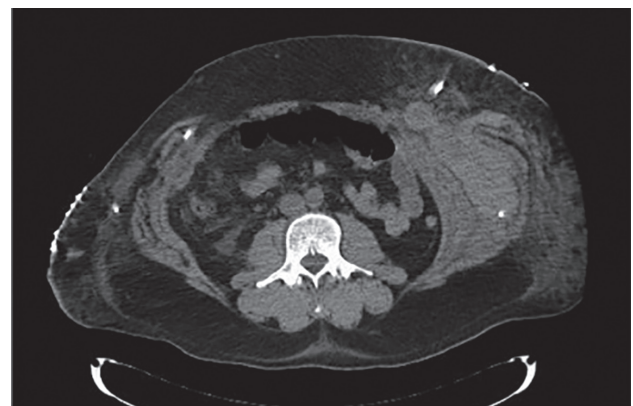


Figura 3. Hematoma posoperatorio entre los músculos oblicuos externo e interno del lado izquierdo.

paciente). Aun cuando la hemorragia posoperatoria es extremadamente infrecuente en el contexto de la reconstrucción de pared abdominal por hernias incisionales complejas en la población general, el hecho de que se realice en pacientes con insuficiencia hepática y prolongación del INR hace que su desarrollo sea más propenso.

Diversos procedimientos quirúrgicos comunes que típicamente son poco mórbidos se asocian a una morbilidad incrementada cuando se efectúan en pacientes con insuficiencia hepática. La reconstrucción de pared abdominal en pacientes con hernias incisionales complejas es un procedimiento que, en sujetos sin insuficiencia hepática, se asocia a una morbilidad posoperatoria incrementada. Es esperado que su ejecución en sujetos con insuficiencia hepática e incremento en el INR se asocie a una mayor probabilidad de morbilidad posoperatoria e incluso mortalidad si se lleva a cabo en el contexto de una cirugía urgente. El escenario presente cuando los pacientes con insuficiencia hepática e INR prolongado se someten a trasplante hepático es distinto, ya que las variables afectadas por la insuficiencia hepática tienden a mejorar progresivamente en el transcurso de las siguientes dos semanas después del trasplante (18,19).

El trasplante hepático ha incrementado la supervivencia de los pacientes con insuficiencia hepática, y la presencia de una hernia incisional compleja no debería ser una contraindicación para su realización.

Por otro lado, dejar sin tratar una hernia incisional compleja al término de la ejecución de un trasplante de hígado puede interferir con la evolución posoperatoria deseada. Primero, la ascitis puede fugarse a través de la herida, macerando la piel y causando una dehiscencia. Segundo, el incremento de la presión intraabdominal observado en pacientes que se someten a este tipo de procedimientos puede conducir al desarrollo de evisceración. Tercero, una infección cutánea o subcutánea podría extenderse intraperitonealmente y su tratamiento exponer el espacio intraabdominal. Todas estas situaciones desarrolladas en pacientes con insuficiencia hepática, recientemente sometidos a un procedimiento quirúrgico prolongado, y encontrándose bajo un estado de inmunosupresión, pueden afectar negativamente su evolución. Cuarto, los pacientes con hernias incisionales complejas no tratadas se encuentran más propensos a desarrollar dolor abdominal, limitaciones mecánicas posturales, ulceración cutánea, obstrucción e isquemia intestinal, particularmente cuando existe ganancia ponderal, situación frecuente en estos pacientes después de realizado el trasplante. Quinto, dejar hernias no tratadas pone a los pacientes en la posición de requerir hospitalizaciones y procedimientos quirúrgicos subsecuentes para tratarlas, o aún peor, pueden presentarse como condiciones de urgencia que incrementan la posibilidad de morbilidad e, incluso, mortalidad.

Un método que se ha propuesto para conseguir el cierre muscular en pacientes con hernias incisionales complejas que se someten a trasplante hepático consiste en dejar el abdomen abierto cubierto por una malla temporal y realizar el cierre muscular tres días después del trasplante (20). Los inconvenientes de este abordaje incluyen la necesidad de un segundo procedimiento quirúrgico en el posoperatorio inmediato, fuga de ascitis, el riesgo de evisceración y la diseminación de una infección superficial hacia la cavidad abdominal. Otra solución que se ha propuesto en este subgrupo especial de pacientes es la colocación de mallas biológicas de dermis acelular como un

puente, pero este método se conoce que se asocia con una frecuencia muy elevada de laxitud, abombamiento y recurrencia del defecto herniario (21-24). Por estos motivos, nosotros hemos buscado evaluar la factibilidad de cerrar la pared abdominal de estos pacientes empleando la técnica de separación de componentes preservadora de perforantes al término de la realización del trasplante hepático.

Esta técnica nos ha permitido cerrar los defectos herniarios con éxito, aunque con el desarrollo transitorio de hemorragia de la pared abdominal durante las primeras 48 horas después del procedimiento. Estos factores han de considerarse cuando se aborden pacientes en este tipo de escenario tan complejo para proveer los mejores resultados posibles.

Conclusión

En pacientes con hernias incisionales complejas que se someten a trasplante hepático es factible reconstruir la pared en un solo tiempo en el mismo acto quirúrgico mediante la realización de la técnica de separación de componentes preservadora de perforantes, aunque es probable que exista un episodio transitorio de hemorragia de pared abdominal durante el posoperatorio inmediato que requiera alguna maniobra para su corrección.

Bibliografía

1. Sociedad Española de Trasplante Hepático. V Reunión de Consenso de la Sociedad Española de Trasplante Hepático. En <http://www.se-thepatico.org>. [Consultado el 14 de noviembre de 2016].
2. U. S. Department of Health and Human Services. Health Resources and Services Administration. Organ Procurement and Transplantation Network (2014). Current U.S. liver transplant waiting list. <https://optn.transplant.hrsa.gov/data/view-data-reports/national-data/#>. [Consultado el 14 de noviembre de 2016].
3. U. S. Department of Health and Human Services. Health Resources and Services Administration. Organ Procurement and Transplantation Network (2014). Liver transplants in the U.S. by year. <https://www.unos.org/about/annual-report/>. [Consultado el 14 de noviembre de 2016].
4. Goodenough CJ, Ko TC, Kao LS, Nguyen MT, Holihan JL, Alawadi Z, et al. Development and validation of a risk stratification score for ventral incisional hernia after abdominal surgery: hernia expectation rates in intra-abdominal surgery (the HERNIA project). *J Am Coll Surg*. 2015;220:405-13.
5. Breuing K, Butler CE, Ferzoco S, Franz M, Hultman CS, Kilbridge JF, et al. Incisional ventral hernias: review of the literature and recommendations regarding the grading and technique of repair. *Surgery*. 2010;148:544-58.
6. Slater NJ, Montgomery A, Berrevoet F, Carbonell AM, Chang A, Franklin M, et al. Criteria for definition of a complex abdominal wall hernia. *Hernia*. 2014;18: 7-17.
7. Diaz JJ Jr, Gray BW, Dobson JM, Grogan EL, May AK, Miller R, et al. *Am Surg*. 2004; 70:396-401.
8. Reid RR, Dumanian GA. Panniculectomy and the separation-of-parts hernia repair: a solution for the large infraumbilical hernia in the obese patient. *Plast Reconstr Surg*. 2005;116:1006-12.
9. Espinosa de los Monteros, A, de la Torre JI, Marrero I, Andrades P, Davis MR, Vásquez LO. Utilization of human cadaveric acellular dermis for abdominal hernia reconstruction. *Ann Plast Surg*. 2007;58:264-7.

10. Davison SP, Parikh PM, Jacobson JM, Iorio ML, Kalan M. A "buttressed mesh" technique for fascial closure in complex abdominal wall reconstruction. *Ann Plast Surg.* 2009;62:284-9.
11. Butler CE, Campbell KT. Minimally invasive components separation with inlay bioprosthetic mesh (MICSIB) for complex abdominal wall reconstruction. *Plast Reconstr Surg.* 2011;128:698-709.
12. Bröker M, Verdaasdonk E, Karsten T. Components separation technique combined with a double-mesh repair for large midline incisional hernia repair. *World J Surg.* 2011;35:2399-2402.
13. Ghazi B, Deigni O, Yezhelyev M, Losken A. Current options in the management of complex abdominal wall defects. *Ann Plast Surg.* 2011;66:488-92.
14. Yegiyants S, Tam M, Lee DJ, Abbas MA. Outcome of components separation for contaminated complex abdominal wall defects. *Hernia.* 2012;16:41-5.
15. Diaz Jr JJ, Conquest AM, Ferzoco SJ, Vargo D, Miller P, Wu YC, et al. Multi-institutional experience using human acellular dermal matrix for ventral hernia repair in a compromised surgical field. *Arch Surg.* 2009;144:209-15.
16. Choi SB, Hong KD, Lee JS, Han HJ, Kim WB, Song TJ, et al. Management of umbilical hernia complicated with liver cirrhosis: an advocate of early and elective herniorrhaphy. *Dig Liver Dis.* 2011;43:991-5.
17. Eker HH, van Ramshorst GH, de Goede B, Tilanius HW, Metselaar HJ, de Man RA, et al. A prospective study on elective umbilical hernia repair in patients with liver cirrhosis and ascites. *Surgery.* 2011;150:542-6.
18. Hickman PE, Potter JM, Pesce AJ. Clinical chemistry and post-liver-transplant monitoring. *Clin Chem.* 1997;43:1546-54.
19. Naik P, Sritharan V, Bandi P, Madhavarupu M. A single centre prospective study of liver function tests in post liver transplant patients. *Indian J Clin Biochem.* 2013;28:38-45.
20. Jafri MA, Tevar AD, Lucia M, Thambi-Pillai T, Karachristos A, Trumbull L, et al. Temporary silastic mesh closure for adult liver transplantation: a safe alternative for the difficult abdomen. *Liver Transpl.* 2007;13:258-65.
21. Singh MK, Rocca JP, Rochon C, Facciuto ME, Sheiner PA, Rodriguez-Dávalos MI. Open abdomen management with human acellular dermal matrix in liver transplant recipients. *Transplant Proc.* 2008;40:3541-4.
22. Candage R, Jones K, Luchette FA, Sinacore JM, Vandevender D, Reed RL. Use of human acellular dermal matrix for hernia repair: friend or foe? *Surgery.* 2008;144:709-11.
23. De Moya MA, Dunham M, Inaba K, Bahouth H, Alam HB, Sultan B, et al. Long-term outcome of acellular dermal matrix when used for large traumatic open abdomen. *J Trauma.* 2008;65:349-53.
24. Itani KM, Rosen M, Vargo D, Awad SS, Denoto G, Butler CE. Prospective study of single-stage repair of contaminated hernias using a biologic porcine tissue matrix: the RICH study. *Surgery.* 2012;152:498-505.