

## Original

# Infiltración preoperatoria con toxina botulínica serotipo A en la reparación de hernias ventrales con defectos de tamaño de 10-15 cm: estudio multicéntrico



*Preoperative infiltration with botulinum toxin serotype A in the repair of ventral hernias with size defects between 10-15 cm: multicenter study*

Ezequiel Mariano Palmisano<sup>1-2</sup>, Olga Mustone<sup>3</sup>, Guillermo Pou Santonja<sup>3</sup>, Derlin Juárez Muas<sup>4</sup>, Mariano Blanco<sup>2</sup>

<sup>1</sup>Hospital Español. Rosario. Santa Fe (Argentina). <sup>2</sup>Cátedra de Cibernética y Bioestadística. Instituto Universitario Italiano Rosario (IUNIR). Rosario. Santa Fe (Argentina). <sup>3</sup>Hospital Vithas NISA 9 de Octubre. Valencia (España). <sup>4</sup>Hospital Público Materno Infantil. Salta (Argentina)

## Resumen

**Introducción:** En un estudio previo se ha comunicado el uso preoperatorio de TBA para facilitar el cierre de la pared abdominal en hernias ventrales con defectos de 10-15 cm, logrando un cierre con menor tensión en el 75 % de los casos.

**Objetivo:** Analizar nuestros resultados en el tratamiento de hernias ventrales con defectos de 10-15 cm utilizando la infiltración preoperatoria con TBA y reparación sin técnicas de separación de componentes.

**Método:** Se incluyen 38 pacientes consecutivos diagnosticados de hernia ventral con defectos de entre 10 y 15 cm preparados preoperatoriamente con TBA y reparados sin técnicas de separación de componentes. Se incluyen pacientes adultos, con hernias ventrales primarias o primera recidiva, defectos de entre 10 y 15 cm y sin pérdida de domicilio. Las variables analizadas fueron tiempo quirúrgico, tiempo de alta, dolor posoperatorio, morbilidad y tasa de recidivas.

**Resultados:** Fueron operadas 38 hernias ventrales, con una tasa de morbilidad del 36.8 %; el 87.71 % fueron eventos menores. El seroma fue la complicación más común. El seguimiento demuestra un bajo índice de dolor posoperatorio y 1 recidiva.

**Conclusión:** El uso combinado de TBA constituye una técnica adyuvante útil en los pacientes con hernias gigantes de 10-15 cm, ya que facilita la cirugía y tiene un bajo tiempo operatorio, un porcentaje de complicaciones aceptable y escaso dolor posoperatorio con bajo requerimiento de analgésicos, sin debilitamiento estructural de la pared abdominal, y con una tasa de recidiva muy baja.

**Recibido:** 06-08-2019

**Aceptado:** 26-08-2019

### Palabras clave:

Toxina botulínica A, hernia línea media, hernia ventral, hernia gigante.

**Conflicto de intereses:** los autores declaran no tener conflicto de intereses.

**Autor para correspondencia:** Ezequiel Mariano Palmisano. Hospital Español. Sarmiento 3150, S2001SBL. Rosario. Santa Fe (Argentina)  
Correo electrónico: [ezequielmpalmisano@yahoo.com](mailto:ezequielmpalmisano@yahoo.com)

Palmisano EM, Mustone O, Pou Santonja G, Juárez Muas D, Blanco M. Infiltración preoperatoria con toxina botulínica serotipo A en la reparación de hernias ventrales con defectos de tamaño de 10-15 cm: estudio multicéntrico. Rev Hispanoam Hernia. 2020;8(4):162-167

## Abstract

**Introduction:** In a previous study, the preoperative use of TBA was reported to facilitate closure of the abdominal wall in ventral hernias with defects of 10 and up to 15 cm, achieving a closure with less tension in 75 % of cases.

**Objective:** Analyzing our results in the treatment of ventral hernias with defects between 10-15 cm using preoperative infiltration with TBA and repair without component separation techniques.

**Method:** We included 38 consecutive patients, diagnosed with ventral hernia with defects between 10 and 15 cm, prepared preoperatively with TBA and repaired without component separation techniques. Adult patients are included, with primary ventral hernias or first recurrence, defects between 10 and 15 cm and without loss of domicile. The variables analyzed were surgical time, time of discharge, postoperative pain, morbidity and recurrence rate.

**Results:** 38 ventral hernias were operated, with a morbidity rate of 36.8 %, 87.71 % were minor events. Seroma was the most common complication. The follow-up demonstrates a low rate of postoperative pain and 1 recurrence.

**Conclusion:** The combined use of TBA is a useful adjuvant technique in patients with giant hernias between 10-15 cm, facilitating surgery, with a low operative time, an acceptable percentage of complications, low postoperative pain with low analgesic requirement, without structural weakening of the abdominal wall, and with a very low recurrence rate.

### Keywords:

Botulinum toxin A, middle line hernia, ventral hernia, giant hernia.

## INTRODUCCIÓN

Para la preparación preoperatoria de grandes hernias ventrales se han descrito diversas alternativas denominadas técnicas adyuvantes<sup>1,2</sup>. La infiltración de los músculos laterales de la pared abdominal con toxina botulínica serotipo A (TBA) es una de ellas. La toxina produce una parálisis muscular reversible al bloquear la liberación de acetilcolina, lo que reduce el espesor y aumenta la longitud de los músculos laterales del abdomen, facilitando una disminución del tamaño del defecto herniario<sup>3-6</sup>. En las hernias ventrales de gran tamaño (10-15 cm), las incisiones de relajación o de descarga<sup>7-11</sup> y las técnicas de separación de componentes son otras de las posibles estrategias planteadas para lograr el cierre de la línea media, anterior y posterior, aproximando los músculos rectos con la menor tensión posible<sup>12, 13</sup>.

En 2016, Hernández y cols. publicaron su experiencia usando la TBA como alternativa para el cierre de la pared abdominal en hernias ventrales con defectos de 10 y hasta de 15 cm, logrando un cierre con menor tensión en el 75 % de los casos<sup>14</sup>. Una adecuada selección de los pacientes con defectos de 10 -15 cm, asociada a las cualidades atribuidas a la TBA, teóricamente podría permitirnos una reparación relativamente más sencilla en comparación a una técnica más compleja como la separación de componentes o las incisiones de relajación o descarga, con lo que se evita su condición de irreversibilidad y su potencial morbilidad.

El objetivo de este estudio es analizar nuestros resultados en el tratamiento de hernias ventrales con defectos de entre 10 y 15 cm utilizando la infiltración preoperatoria de TBA y una reparación sin el apoyo de una técnica de separación de componentes.

## MATERIAL Y MÉTODOS

Estudio multicéntrico, prospectivo y consecutivo, comprendido entre abril de 2016 y abril de 2019, que incluye 38 pacientes operados de forma electiva con diagnóstico de hernia ventral (primaria o recidivada) con tamaño del defecto de entre 10 y 15 cm. El estudio incluye la participación de 3 centros hospitalarios: el servicio de cirugía del Hospital Español (Rosario, Argentina), el Hospital Vithas NISA 9 de Octubre (Valencia, España) y el Hospital Público Materno Infantil (Salta, Argentina).

Los criterios de inclusión fueron:

- Pacientes de ambos sexos con hernia ventral, primaria o primera recidiva.
- Mayores de 18 años de edad.
- Tamaño del defecto comprendido entre 10 y 15 cm.
- Pacientes con defectos sin pérdida de domicilio.

Los criterios de exclusión fueron:

- Contraindicación para la anestesia general.
- Dificultad en el seguimiento o comunicación.
- Negativa del paciente a participar en el estudio.

Se realizó tomografía computarizada dinámica de abdomen sin contraste con mediciones del tamaño del saco, de la cavidad abdominal, del defecto y del espesor y longitud de músculos anchos<sup>15</sup>.

Los pacientes seleccionados fueron programados para infiltración con TBA antes de la cirugía<sup>16</sup>. Todos los pacientes fueron debidamente informados de su proceso y de las diversas posibilidades de tratamiento y firmaron el adecuado formulario de consentimiento informado de la institución.

## Técnica de infiltración de TBA

Aplicamos TBA en los puntos motores o de mayor densidad de sinapsis neuromuscular (fig. 1) mediante visión ecográfica (fig. 2) utilizando TBA (Xeomin® y Botox®) a 100 o 200 UR reconstituida con 2 ml de solución fisiológica al 0.9 %, diluida en 8 ml de la misma solución, administrándose 1 o 2 ml por cada punto de infiltración<sup>17</sup>. La dosis de TBA infiltrada se decidió considerando la relación entre el tamaño del saco y el tamaño de la cavidad abdominal (índice de Tanaka<sup>18</sup>) y el espesor de la musculatura lateral abdominal.

## Técnica quirúrgica

Bajo anestesia general, se procede a la antisepsia de la pared abdominal, la colocación de campos estériles, la incisión con resección de cicatriz previa, la identificación del defecto herniario y la disección para hallazgo de bordes aponeuróticos sanos. Medición del defecto y disección del espacio retromuscular (fig. 3) o espacio preperitoneal. Cierre de la línea media posterior. Medición

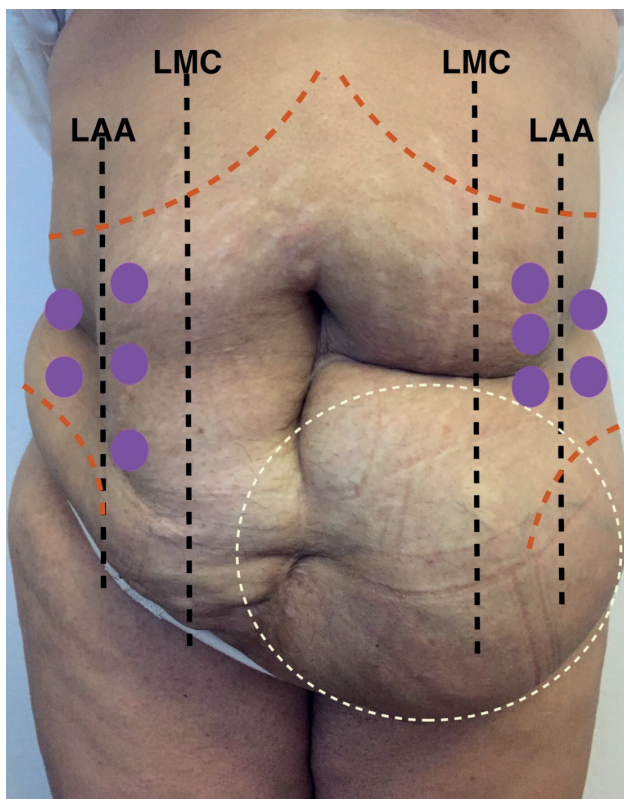


Figura 1.

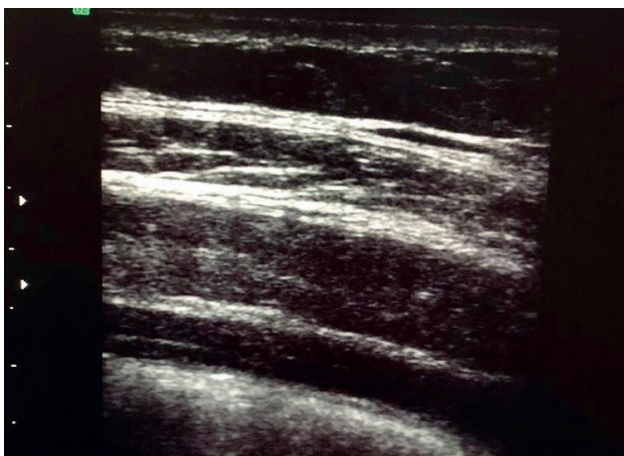


Figura 2.

del espacio y determinación del tamaño de la malla. Colocación de la malla en el espacio creado (fig. 4), fijación según elección y cierre de la línea media anterior.

### Seguimiento

Se analizan variables de tipo preoperatorias (sexo, edad, índice de masa corporal —IMC—, clasificación de la Sociedad Ame-

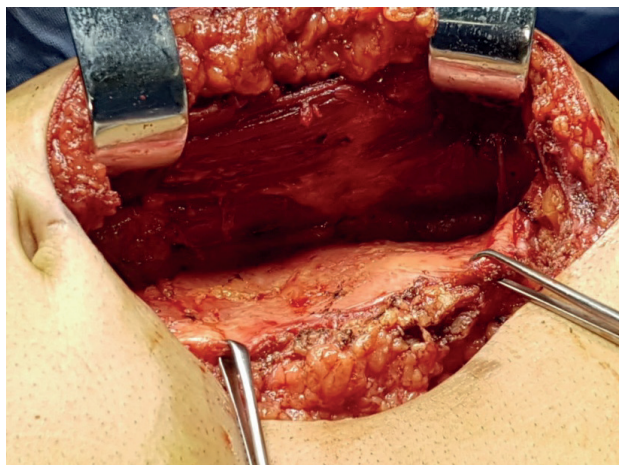


Figura 3.

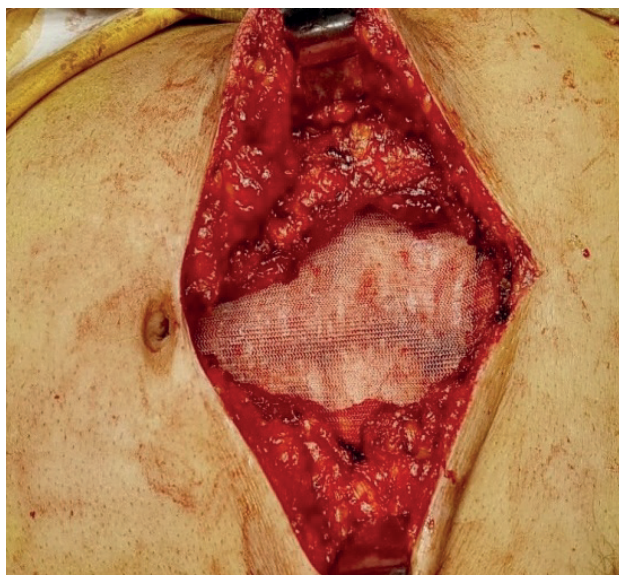


Figura 4.

ricana de Anestesiólogos —ASA— y localización y tamaño de la hernia), intraoperatorias (complicaciones durante el proceso y tiempo operatorio) y posoperatorias (morbilidad, dolor y recidiva).

El tiempo operatorio fue definido como el comprendido desde la incisión en piel hasta la finalización de la sutura del cierre de la línea media anterior.

Todas las cirugías fueron realizadas por el mismo cirujano en cada institución.

Se utilizó faja compresiva en todos los casos, colocada en quirófano inmediatamente después de la realización de las curaciones al finalizar la cirugía, y fueron retiradas en un promedio de 60 días (rango, 30-90 días).

El tiempo de alta hospitalaria se definió como el comprendido entre la finalización de la cirugía y el alta institucional. Todos cumplieron criterios de alta en sus domicilios con dolor controlado, tolerancia, micción voluntaria y movilidad adecuada.

El tiempo de seguimiento fue de hasta 36 meses, con un mínimo de 2 meses para su inclusión en la serie presentada. Los pacientes fueron seguidos en consultas externas a los 2, 7 días, 1, 3, 6, 12, 18, 24 y 36 meses. La valoración se hizo mediante exploración física y, en caso de duda, ecografía o tomografía dinámica. El dolor fue cuantificado mediante escala visual análoga (EVA)<sup>19</sup> y medido al alta y a los 7 días después de la operación (sin dolor, 0; dolor leve, 1-3; dolor moderado, 4-6, y dolor intenso, 7-10). Las complicaciones fueron registradas siguiendo la clasificación Clavien-Dindo<sup>20</sup>.

### Análisis estadístico

Las datos fueron tabulados en Microsoft Excel 365 y analizados en IBM SPSS v20.

Se realizó un análisis descriptivo de la serie. Se utilizaron los test de prueba T para las variables independientes, el test de ANOVA y el test de chi cuadrado para establecer relación entre variables cualitativas. Se consideró un valor de  $p < 0,05$  como estadística significativa.

## RESULTADOS

La edad de los pacientes intervenidos ( $n = 38$ ) fue de  $55.26 \pm 14.72$  años, de los que 29 (76.3 %) fueron mujeres. En esta serie, 5 pacientes (13.2 %) fueron clasificados ASA I; 31 (81.6 %), ASA II, y 2 (5.3 %), ASA III. El IMC fue de  $31.45 \pm 5.21$  kg/cm<sup>2</sup>. En el período estudiado fueron operadas 38 hernias ventrales en total, 27 (71.1 %) primarias y 11 (28.9 %) como primera recidiva. La localización de acuerdo a la clasificación de la EHS se expresa en la tabla I. El área, el diámetro transversal y la longitud de los defectos se describen en la tabla II.

**Tabla I. Tipo de hernia medial**

	Frecuencia	Porcentaje
2-3	7	18.4
3-4	7	18.4
4-5	6	15.8
2-3-4	8	21.1
3-4-5	5	13.2
2-3-4-5	5	13.2
Total	38	100

Se utilizó TBA Botox® (Allergan) en 21 (55.3 %) pacientes y Xeomin® (Merz) en 17 (44.7 %) según disponibilidad, en una dosis de 100 U 31 (81.6 %) pacientes y 200 U en 7 (18.4 %) de los casos. El tiempo de espera promedio hasta la realización de la cirugía fue de  $28.36 \pm 4.27$  días. Para el cierre de la línea media, tanto posterior como anterior, se utilizó una técnica de cierre tipo «pequeños puntos» (*small bites*) con sutura de poliglactina 910 en 35 (92.1 %) y de polidioxanona en 3 (7.9 %) de los casos. Se utilizó malla de polipropileno cuyas características y modo de fijación se describen en las tablas III, IV y V. Se colocó drenaje aspirativo en 9 (23.7 %) casos, un número de 2 en 5 pacientes y 1 en los 4 restantes, todos extraídos en un tiempo promedio de 7.5 (4-10 días). No se registró ninguna complicación durante el procedimiento quirúrgico.

El tiempo operatorio promedio fue de 95.11 minutos (rango: 60-125 min) y el de alta hospitalaria, de 35.7 horas (rango: 24-48 horas). Las complicaciones del posoperatorio se muestran

**Tabla III. Porosidad de la malla**

	Frecuencia	Porcentaje
Microporo	10	26.3
Macroporo	28	73.7
Total	38	100

**Tabla IV. Densidad de la malla**

	Frecuencia	Porcentaje
Alta	10	26.3
Mediana	25	65.8
Baja	3	7.9
Total	38	100

**Tabla V. Tipo de fijación**

	Frecuencia	Porcentaje
Sutura	13	34.2
Adhesivo	6	15.8
Sin fijación	19	50
Total	38	100

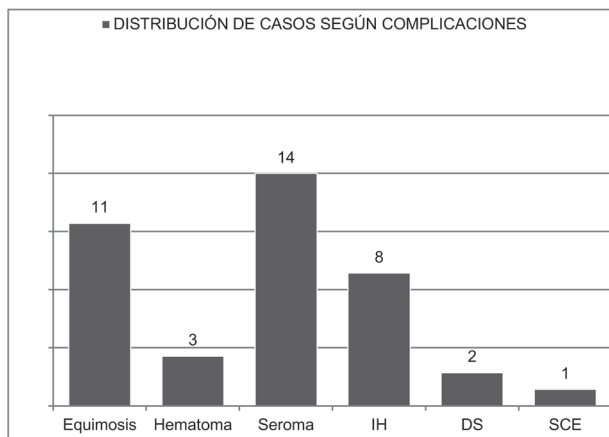
**Tabla II. Área, diámetro transversal y longitud del defecto**

	n	Mínimo	Máximo	Media	Desviación estándar
Área <sup>a</sup>	38	80	290	164.84	62.75
Diámetro transversal <sup>b</sup>	38	10	14.50	11.18	1.59
Longitud <sup>c</sup>	38	8	22.50	14.71	4.33

a: cm<sup>2</sup>; b y c: cm.

en la figura 5 (morbilidad: 14 pacientes [36.8 %], de los que 12 [87.71 %] fueron eventos menores de acuerdo a la clasificación Dindo-Clavien). Se presentaron 14 seromas (36.8 %) y 4 (10.5 %) pacientes fueron clasificados de grado II; 8 (21.1 %), grado III, y 2 (5.3 %), grado IV.

En las tablas VI y VII se muestran los valores de la variable dolor posoperatorio (VAS) en los distintos tiempos del seguimiento. Se registró 1 recidiva (2.6 %) en un paciente que desarrolló en su evolución un hematoma, infección de la herida, seroma y deshisencia de la sutura de piel.



**Figura 5.** IH: infección de herida; DS: dehiscencia de sutura; SCE: sensación de cuerpo extraño.

**Tabla VI. VAS alta**

	Frecuencia	Porcentaje
1	2	5.3
2	8	21.1
3	12	31.6
4	7	18.4
5	7	18.4
6	2	5.3
Total	38	100

**Tabla VII. VAS control (7 días)**

	Frecuencia	Porcentaje
0	5	13.2
1	7	18.4
2	19	50.0
3	4	10.5
4	3	7.9
Total	38	100

## DISCUSIÓN

Las hernias ventrales primarias o incisionales pueden ser gigantes, definidas por un tamaño del defecto mayor a 10 cm o por la presencia de pérdida de derecho a domicilio en aquellas que contienen hasta el 20 % de las vísceras abdominales, sin posibilidad de reducción espontánea o forzada. Su tratamiento, sin preparación previa, nos enfrenta a posibles complicaciones asociadas a fallos en la mecánica respiratoria, alteraciones en la irrigación intestinal y a la posible aparición de recidivas precoces secundarias a la hipertensión abdominal tras la restitución del contenido herniario a la cavidad abdominal<sup>2, 21-23</sup>. Con la finalidad de minimizar estas complicaciones y de facilitar la cirugía, se han propuesto diversas técnicas adyuvantes que pueden ser aplicadas durante la fase preoperatoria o intraoperatoria, lo que permite una expansión de la pared abdominal<sup>1, 14</sup>.

En hernias ventrales con defectos a partir de los 10 cm pueden utilizarse distintas alternativas de tratamiento; entre ellas, las incisiones de relajación o de descarga y las técnicas de separación de componentes, todas ellas con una posible morbilidad no despreciable<sup>7-13</sup>. Se ha demostrado que la aplicación de TBA preoperatoria consigue una parálisis efectiva de los músculos laterales de la pared abdominal, lo que facilita el procedimiento quirúrgico al disminuir el espesor y aumentar la longitud y también el diámetro máximo de la cavidad abdominal<sup>1, 3-6</sup>. Un aumento en la longitud muscular lateral promedio de 2.5 cm a cada lado ha sido debidamente documentado en la literatura<sup>6</sup>.

En un estudio previo en el que los autores aplicaron TBA como técnica adyuvante preoperatoria lograron un cierre con menor tensión de la pared abdominal en hernias ventrales con defectos de 10-15 cm en el 75 % de los casos<sup>14</sup>. En este estudio, hemos conseguido un cierre de la línea media en el 100 % de los pacientes. Es importante destacar la necesidad de una rigurosa selección de los pacientes basada en sus antecedentes clínicos y en los estudios de imagen.

Las técnicas de separación de componentes o la aplicación de incisiones de relajación o de descarga, planteadas para generar un avance de los diferentes planos de la pared abdominal anterolateral e intentar lograr el cierre del defecto, son procedimientos laboriosos y no exentos de complicaciones. En este caso, el efecto de la TBA permite un desplazamiento de los colgajos sin el debilitamiento de las estructuras anatómicas involucradas y sin ninguna morbilidad derivada del procedimiento<sup>14</sup>. De acuerdo a los resultados obtenidos en la presente serie, la preparación preoperatoria con TBA de estos pacientes nos ha permitido prescindir de otras alternativas quirúrgicas más complejas, a pesar de ser hernias con defectos grandes, de entre 10-15 cm, lo que sugiere que con una adecuada selección y preparación podríamos reducir la necesidad de usar las técnicas de separación de componentes a aquellos casos con defectos mayores de 15 cm.

En conclusión, el uso de TBA constituye una técnica adyuvante útil en los pacientes con hernias gigantes con defectos de 10 -15 cm, lo que facilita la cirugía, con un bajo tiempo operatorio, un porcentaje de complicaciones aceptable, escaso dolor posoperatorio con poco requerimiento de analgésicos, sin debilitamiento estructural de la pared abdominal, menor cantidad de material protésico implantado y una tasa de recidiva muy baja.

## BIBLIOGRAFÍA

1. Ibarra TR, Negrete GI, Preciado F, et al. Toxina botulínica A como adyuvante en hernia inguino escrotal bilateral con pérdida de domicilio. Informe del primer caso y revisión bibliográfica. *Rev Hispanoam Hernia*. 2014;2(4):139-44.
2. Palmisano EM, Pérez Grassano A, Schmidt ML. Combinación de toxina botulínica A y neumoperitoneo preoperatorio progresivo abreviado como técnica adyuvante para la reparación de grandes hernias de la región inguinal. Reporte de un caso. *Rev Hispanoam Hernia*. 2017;5(4):178-81.
3. Ibarra-Hurtado TR, Nuño-Guzmán CM, Echeagaray-Herrera JE, et al. Use of Botulinum Toxin Type A before Abdominal Wall Hernia Reconstruction. *World J Surg*. 2009;33:2553-6.
4. Ibarra-Hurtado TR. Toxina botulínica A: su importancia en pacientes con grandes hernias abdominales. *Rev Hispanoam Hernia*. 2014;2(4):131-2.
5. Ibarra-Hurtado TR, Nuño-Guzmán CM. Comment to: Chemical components separation with botulinum toxin A: a novel technique to improve primary fascial closure rates of the open abdomen by Zielinski et al. *Hernia*. 2013;17:109-10.
6. Ibarra-Hurtado TR, Nuño-Guzmán. Effect of botulinum toxin type A in lateral abdominal wall muscles thickness and length of patients with midline incisional hernia secondary to open abdomen management. *Hernia*. 2014;18:647-52.
7. Albanese RA. Las incisiones de descarga en el tratamiento de las grandes eventraciones supraumbilicales. *Pren Med Argent*. 1966;53:2222-7.
8. Albanese RA. Remodelación por movilización músculo-aponeurótica en el tratamiento quirúrgico de las grandes eventraciones del abdomen. *Día Médico*. 1976;53(12):418-25.
9. Albanese RA. Las incisiones de descarga en la cirugía de las grandes eventraciones xifo-umbilicales gigantes. *Pren Med Argent*. 1998;85:1004-20.
10. Ramírez O, Ruas E, Dellon A. "Components separation" method for closure of abdominal wall defects: An anatomic and clinical study. *Plast Reconstr Surg*. 1990;86:519-26.
11. Cano CA, Yarade ME, Gutierrez N. Las incisiones de descargas de Albanese en el cierre de defectos catastróficos. *Rev Hispanoam Hernia*. 2016;4(4):145-55.
12. Carbonell Tatay F, Bonafé Diana S, García Pastor P, et al. Nuevo método de operar en la eventración compleja: separación anatómica de componentes con prótesis y nuevas inserciones musculares. *Cir Esp*. 2009;86(2):87-93.
13. Novitsky YW, Elliott HL, Orenstein SB, et al. Transversus abdominis muscle release: a novel approach to posterior component separation during complex abdominal wall reconstruction. *Am J Surg*. 2012;204:709-16.
14. Hernández López A, Villalobos Rubalcava J. Infiltración de toxina botulínica en la preparación preoperatoria de las hernias con defectos de 10 cm (y hasta 15 cm). *Rev Hispanoam Hernia*. 2016;4(2):43-9.
15. Pamiés Guilbert J, Aboud Llopis C, et al. La valoración cualitativa y cuantitativa de la hernia abdominal con tomografía computarizada multidetector. *Rev Hispanoam Hernia*. 2013;1(4):149-58.
16. Hernández López A, Valanci Aroesty S, Murillo Zolezzi A. Lo que debe saber un cirujano general sobre el uso de toxina botulínica serotipo A. *Cir Gen*. 2012; 34 (1):58-64.
17. Juárez Muas DM. Manejo multimodal de la eventración gigante. *Rev Hispanoam Hernia*. 2018;6(1):3-10.
18. Tanaka EY, Yoo JH, Rodrigues Jr. AJ, et al. A computerized tomography scan method for calculating the hernia sac and abdominal cavity volume in complex large incisional hernia with loss of domain. *Hernia*. 2010;14:63-9.
19. McCarthy M Jr, Chang CH, Pickard AS, et al. Visual analog scales for assessing surgical pain. *J Am Coll Surg*. 2005;201(2):245-52.
20. Clavien PA, Barkun J, de Oliveira ML, et al. The Clavien-Dindo classification of surgical complications: five-year experience. *Ann Surg*. 2009;250(2):187-96.
21. Mayagoitia JC, Suárez D, Arenas JC, et al. Preoperative progressive pneumoperitoneum in patients with abdominal-wall hernias. *Hernia*. 2006;10:213-7.
22. Willis S, Schumpelick V. Use of pneumoperitoneum in the repair of gigant hernias. *Hernia*. 2000;4:105-11.
23. Suter M, Martinet O. Postoperative pulmonary dysfunction after bilateral inguinal hernia repair: A prospective randomized study comparing the Stoppa procedure with laparoscopic total extraperitoneal repair (TEPP). *Surg Laparosc Endosc Percutan Tech*. 2002;12: 420-5.