



Caso clínico

Pseudohernia reversible secundaria a compresión nerviosa tumoral



Reversible pseudohernia secondary to tumor nerve compression

Álvaro Valdés de Anca, José Luis Muñoz de Nova, Ismael Mora-Guzmán, María Elena Martín-Pérez

Servicio de Cirugía General y del Aparato Digestivo. Hospital Universitario de La Princesa. Madrid (España)

Recibido: 13-01-2019

Aceptado: 30-01-2019

Palabras clave:

Pseudohernia, compresión nerviosa, parálisis muscular, linfoma no-Hodgkin.

Key words:

Pseudohernia, nerve compression, muscular palsy, non-Hodgkin lymphoma.

Resumen

La pseudohernia se produce por atrofia y debilidad de los músculos de la pared abdominal. La causa más frecuente es la sección nerviosa durante un acto quirúrgico, pero existen causas potencialmente reversibles provocadas por neuritis o compresión nerviosa. Presentamos el caso de un varón de 58 años con una pseudohernia secundaria a compresión nerviosa tumoral a nivel de los agujeros de conjunción. La pseudohernia se resolvió tras el tratamiento del tumor.

Abstract

A pseudohernia is caused by atrophy and weakness of abdominal wall muscles. Although the most common cause is nerve section during a surgical procedure, there are potentially reversible causes such as neuritis or nerve compression. We present a case of a 58-year-old man with a pseudohernia secondary to nerve compression from a tumor in the intervertebral foramens. Pseudohernia was resolved after tumor-targeted therapy.

*Autor para correspondencia: Álvaro Valdés de Anca. Servicio de Cirugía General y del Aparato Digestivo. Hospital Universitario de La Princesa. C/ Diego de León, 62. 28006 Madrid
Correo electrónico: alvaro.valdesdeanca@gmail.com

Valdés de Anca Á, Muñoz de Nova JL, Mora-Guzmán I, Martín-Pérez ME. Pseudohernia reversible secundaria a compresión nerviosa tumoral. Rev Hispanoam Hernia. 2019;7(3):126-128

Los autores declaran no tener conflicto de intereses ni haber recibido financiación para la publicación de este manuscrito.

INTRODUCCIÓN

La pseudohernia es una entidad clínica que se caracteriza por una atrofia y debilidad de los músculos de la pared abdominal causada por su denervación. Esta debilidad simula una hernia o eventración, pero en este caso no existe disrupción de los elementos musculoaponeuróticos de la pared abdominal. Si bien la causa más frecuente es la sección nerviosa durante un acto quirúrgico, existen formas potencialmente reversibles provocadas por neuritis o compresión nerviosa.

Presentamos el caso de un varón de 58 años que presentó una pseudohernia secundaria a una compresión nerviosa por un tumor en los agujeros de conjunción vertebrales. Tras el tratamiento del tumor, se consiguió la descompresión de los nervios afectados y la desaparición de la pseudohernia con la recuperación del tono y funcionalidad de la musculatura de la pared abdominal.

CASO CLÍNICO

Paciente varón de 58 años, sin antecedentes médicos ni quirúrgicos de interés, que es remitido a consultas externas de cirugía general por tumoración en pared abdominal derecha. El paciente refiere debilidad muscular, dolor e hipoestesia en flanco derecho de un mes de evolución. A la exploración física, se evidencia debilidad de la pared muscular abdominal en flanco derecho, más evidente con la bipedestación y tras maniobra de Valsalva, sin palparse orificio herniario y con hipoestesia en territorio de las metámeras D11-12 derechas. Ante las dudas diagnósticas, se decide realizar una prueba de imagen. En la tomografía computarizada (TC) se aprecia una importante asimetría en la musculatura de la pared abdominal, con atrofia de los músculos oblicuo mayor, oblicuo menor y transversos derechos, sin evidencia de orificios herniarios. Asimismo, se aprecia la ocupación de los agujeros de conjunción D10-11, D11-12 y D12-L1 por una masa de partes blandas, lesión que se confirma mediante resonancia magnética (RM) (fig. 1). Se realiza biopsia quirúrgica de dicha lesión que da como resultado un linfoma no Hodgkin de alto grado. Se trata al paciente con doxorubicina, con buena respuesta. A los 5 años de seguimiento, el paciente se encuentra libre de enfermedad y se ha producido la recuperación completa de la musculatura de la pared abdominal derecha (fig. 2).

DISCUSIÓN

La pseudohernia es una entidad clínica causada por una lesión de los haces nerviosos que inervan la musculatura abdominal y que produce una atrofia y debilidad de la pared muscular abdominal. A diferencia de una hernia de pared, en la que existe una solución de continuidad en los músculos de la pared abdominal, en la pseudohernia no existe una disrupción de dichos elementos musculares^{1,2}. En un estudio experimental sobre cadáveres, Alonso y cols estudiaron los nervios o ramas nerviosas responsables de la inervación de la musculatura abdominal; el nervio subcostal, procedente de la raíz D12, era el principal responsable de la inervación de la musculatura anterolateral del abdomen. Sin embargo, estos autores establecen que existe una amplia red

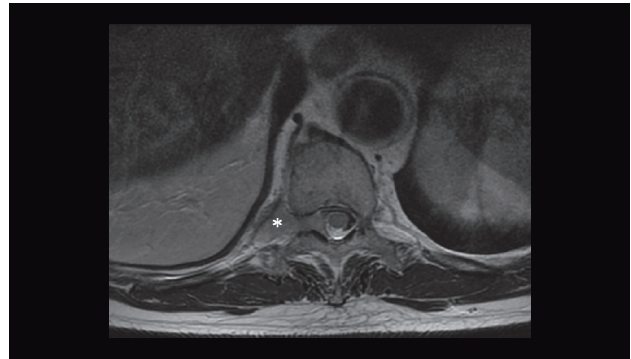


Figura 1.

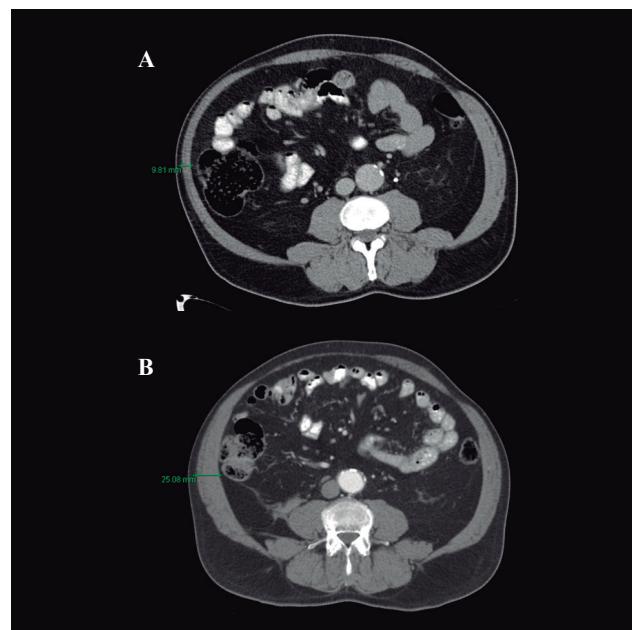


Figura 2.

nerviosa —ramificaciones de los nervios D11 a L2— encargada de la inervación de dicha musculatura, por lo que es poco probable que la lesión de una única raíz nerviosa pueda provocar una pseudohernia, dado el elevado número de nervios que pueden suplir su función³. La causa más frecuente es la sección nerviosa durante un acto quirúrgico y su incidencia es variable. El riesgo es mayor en incisiones lumbares y torácicas, con una incidencia de hasta el 30%^{4,5}. Existen otras causas menos frecuentes de pseudohernia en las que no se produce sección nerviosa, como la neuritis por herpes zóster^{6,7} o, como en nuestro caso, la compresión nerviosa de las raíces de los nervios espinales. Ambos procesos provocan una denervación de la musculatura de la pared abdominal potencialmente reversible una vez resuelta la causa. Hasta donde alcanza nuestro conocimiento, este es el primer caso publicado hasta la fecha de pseudohernia reversible secundaria a compresión de raíces nerviosas por un proceso tumoral en los forámenes de conjunción.

El diagnóstico es tanto clínico como radiológico. Es imprescindible la realización de una prueba de imagen (TC) para descartar

la presencia de patología herniaria u otros procesos subyacentes que requieran de un manejo específico, como fue nuestro caso^{1,2}.

Existe una amplia controversia acerca del tratamiento de la pseudohermia. Considerado inicialmente como un problema estético, actualmente se considera que la debilidad de la pared abdominal, ya sea por alteración a nivel de sus estructuras pasivas (fascia toracolumbar) o activas (músculatura abdominal), produce dolor lumbar y pélvico al aumentar la inestabilidad del *core*^{8,9}. Es por ello que, en los últimos años, han aparecido numerosos artículos acerca del tratamiento y abordaje ideal de la pseudohermia, desde abordajes mínimamente invasivos y reparaciones con colgajos miofasciales hasta reparaciones con doble malla y reconstrucción abdominal completa, sin existir a día de hoy un tratamiento globalmente aceptado². En nuestro caso, al tratarse de una pseudohermia secundaria a una compresión nerviosa tumoral, la buena respuesta al tratamiento quimioterápico administrado produjo la descompresión nerviosa por desaparición de las masas tumorales a nivel de los agujeros de conjunción, con lo que se recuperó el tono de la musculatura abdominal sin necesidad del abordaje quirúrgico específico de la pseudohermia.

CONCLUSIÓN

La pseudohermia es una entidad clínica que cursa con debilidad de la musculatura abdominal por denervación, sin existir solución de continuidad a nivel fascial. La causa más frecuente es la sección nerviosa iatrogénica, si bien existen otras causas potencialmente reversibles a tener en cuenta, como la neuritis por herpes zóster o la compresión nerviosa tumoral que, una vez

tratadas, permiten la recuperación completa del tono muscular de los músculos de la pared abdominal.

BIBLIOGRAFÍA

1. Moreno Egea A. Atrofia muscular y pseudohermia. En: *Eventraciones. Otras hernias de pared y cavidad abdominal*. 1.ª ed. Valencia: Asociación Española de Cirujanos; 2012. pp. 321-7.
2. Moreno Egea A. Controversias actuales en el tratamiento de la pseudohermia. *Rev Hispanoam Hernia*. 2017;5(4):141-8.
3. Alonso F, Graham R, Rustagi T, Drazin D, Loukas M, Oskouian RJ, et al. The Subcostal Nerve During Lateral Approaches to the Lumbar Spine: An Anatomical Study with Relevance for Injury Avoidance and Postoperative Complications Such as Abdominal Wall Hernia. *World Neurosurg*. 2017;104:669-73.
4. Cahill KS, Martínez JL, Wang MY, Vanni S, Levi AD. Motor nerve injuries following the minimally invasive lateral transpoas approach. *J Neurosurg Spine*. 2012;17(3):227-31.
5. Plata-Bello J, Roldan H, Brage L, Rahy A, García-Marín V. Delayed Abdominal Pseudohermia in Young Patient After Lateral Lumbar Interbody Fusion Procedure: Case Report. *World Neurosurg*. 2016;91:671.e13-671.e16.
6. Oliveira PD, Filho PV dos S, Ettinger JEMT de M, Oliveira ICD. Abdominal-wall postherpetic pseudohermia. *Hernia*. 2006;10(4):364-6.
7. Tagg NT, Tsao JW. Abdominal Pseudohermia Due to Herpes Zoster. *N Engl J Med*. 2006;355(1):e1.
8. Pineda D, L Rosato E, Moore J. Flank Bulge following Retroperitoneal Incisions: A Myofascial Flap Repair That Relieves Pain and Cosmetic Sequelae. *Plast Reconstr Surg*. 2013;132:181e-183e.
9. Willard FH, Vleeming A, Schuenke MD, Danneels L, Schleip R. The thoracolumbar fascia: anatomy, function and clinical considerations. *J Anat*. 2012;221(6):507-36.